

# REABILITAÇÃO COM TERAPIAS COMBINADAS

UMA NOVA VISÃO DE  
OTIMIZAÇÃO TERAPÊUTICA

# TERAPIAS

*Karen Cristina Laurenti  
Elissandra Moreira Zanchin  
Vitor Hugo Panhóca  
Vanderlei Salvador Bagnato*

Dados Internacionais de Catalogação na Publicação (CIP)  
(Even3 Publicações, PE, Brasil)

M838r Reabilitação com terapias combinadas: uma nova visão de  
otimização terapêutica / Karen Cristina Laurenti...[et al.] –  
[edição]. ed. – Recife: Even3 Publicações, 2023.

\*Notas específicas e solicitações do autor

DOI: 10.29327/5156086

ISBN: 978-85-5722-543-5

1. laser. 2. Saúde. 3. terapias integradas. I. Zanchin,  
Elissandra Moreira. II. Panhóca, Vitor Hugo. III. Título.

CDD 610

## AGRADECIMENTO

Para mim, os agradecimentos são sempre a parte mais difícil do livro. Durante a etapa de preparação deste livro, pude perceber que sou abençoada com pessoas maravilhosas na minha vida que tem me apoiado diariamente. Agradeço ao querido Arnaldo Rodrigues Santos Júnior pois sua parceria foi fundamental e sempre pude contar com você desde o meu doutorado e à querida Fernanda Aníbal de Freitas por seu apoio e incentivo. Vocês são INCRÍVEIS! Sou grata a Deus, por trilhar meu caminho e entregar meu destino nas mãos de pessoas tão especiais!

Hoje estou transbordando de orgulho pela meta alcançada e não posso deixar de agradecer uma pessoa que foi muito especial nesta caminhada: Vanderlei Salvador Bagnato. Não tenho palavras para agradecer. Aprendi muito observando seu trabalho e tenho certeza que sou uma pessoa muito capaz por sua causa! Que venham os novos desafios!

Agradeço à minha família!

O sucesso de uma empresa só pode ser explicado pela qualidade de seus funcionários. Seria impossível chegar até aqui sem o trabalho, o comprometimento e o esforço de cada um de vocês! Meu agradecimento à empresa MM Optics, em especial: Drieli Araújo.

Agradeço todos os autores por seu envolvimento com este projeto e a todos os que de alguma forma estiveram associados à colaboração desta obra, mas também aqueles que participaram indiretamente: meus pacientes.



*Karen Laurenti*

Karen Laurenti

## PREFÁCIO

Estamos vivendo um período raro na história humana, onde a analogia e o digital se misturam como nunca visto. O corpo e a mente analógicos, com seus músculos, tecidos, neurônios, sinapse.... se construindo e se regenerando cuidadosa e meticulosamente e, a vida vivida através das informações e de seus veículos totalmente digitais e acelerados em um ritmo desenfreado em total descompasso com essência orgânica da vida.

Na luta incansável e contínua para harmonizar esta dualidade analógica-digital que estão submetidos o corpo e a vida humana, os presentes autores, a Fisioterapeuta Dra. Karen Cristina Laurenti e o Físico Professor Titular Dr. Vanderlei Salvador Bagnato, mais uma vez, o fazem ao elaborar o presente livro, e que o vejo como um presente para todos nós leitores.

A Karen, fisioterapeuta que fez mestrado em Bioengenharia, doutorado em Engenharia Mecânica e agora trabalhando com reabilitação de articulações com o Recupero, nunca se conteve na zona sua de conforto de seu domínio e se atreveu a desbravar inúmeras vezes novas áreas do conhecimento. O prof. Dr. Vanderlei Salvador Bagnato, que dispensa maiores comentários pois, além de ser um dos cientistas mais produtivos e premiados do país com trabalhos puros e multidisciplinares incluindo fortemente a área de saúde é ainda representante do Vaticano como consultor “neuro” nos assuntos adversos de espiritualidade.

Em conjunto, a presente obra apresentada, trata do entendimento, do reparo e da reabilitação de órgãos e tecidos com sua funcionalidade comprometida através de acidentes, patologia e desgastes naturais que se evidenciam pelo curso da vida. Faz assim, o uso da energia e dos estímulos estático e dinâmico provocado pela física das ondas luminosas e sonoras no corpo humano, por assim dizer: digitais, que associada ao cuidado, ao toque, à sensibilidade de “ver” através dos sentidos, a dor, o local e a direção da lesão, uma compreensão analógica desenvolvida pelo profissional da saúde terapêutica.

No final da obra, como não poderia faltar, trata das questões éticas da inovação aplicada à saúde, com seus protocolos e aspectos da biossegurança.

Recomendo a leitura do presente livro para os profissionais da saúde, para os cientistas e tecnólogos dedicados a bioengenharia e aos entusiastas do assunto pois a velocidade e intensidade dos estímulos digitais impostos ao homem vai aumentar, bem como, a idade e a consciência da necessidade de uma vida longa com qualidade, e assim sendo, não podemos renunciar aos benefícios da associação da ciência e tecnologia com a prática terapeuta muito bem abordada aqui.

*Prof. Dr. Carlos Alberto Fortulan*  
Prof. Dr. Carlos Alberto Fortulan

## APRESENTAÇÃO

Este livro foi planejado e escrito com muito carinho com o objetivo de proporcionar informações valiosas acerca do desenvolvimento de novas tecnologias e também abordar desde anatomia de células ósseas, musculares até os artigos já publicados. Os autores que abrilhantaram este livro com seus textos são especialistas nas mais diversas áreas e que exercem funções de clínicos, pesquisadores ou professores. Dentre os autores: Aline Cristina Laurenti, Luciana Pastena Giorno, Arnaldo Rodrigues Santos Júnior, Thaís Vieira de Souza, Fernanda Aníbal de Freitas, Patrícia Brassolatti, Cynthia Aparecida de Castro, Juliana da Silva Amaral Bruno, Stella Maris Firmino, Rosane de Fátima Zanirato Lizarelli, Vinícius Carvalho Ramalho, Fernanda Rossi Paolillo, Alessandra Rossi Paolillo, Elissandra Moreira Zanchin, Antonio Eduardo de Aquino Júnior, Fernanda Manzano Carbinato, Patrícia Eriko Tamae, Alessandra Nara de Souza Rastelli e Ana Carolina Negraes Canelada.

Os desafios de pesquisar e desenvolver novos equipamentos e novos protocolos para as mais diversas patologias são determinantes de vários fatores, porém nos dias de hoje é possível, principalmente, porque a tecnologia está cada vez mais próximo do dia-dia das pessoas, alcançando e trazendo inúmeros benefícios para a sociedade. Porém, tratamentos conservadores com tecnologia de ponta necessitam de muitos anos de dedicação para ser aprimorado, especificamente no desenvolvimento dos protocolos e área de aplicação. Conseqüentemente, para obtenção de melhores resultados e proporcionar aos pacientes qualidade de vida, pois muitos perdem a capacidade da execução de atividades diárias, de socialização familiar, trabalho e até mesmo atividades de lazer.

Desta forma, as páginas seguintes demonstrarão várias pesquisas para tratamento de diversas patologias com os equipamentos que foram desenvolvidos com toda tecnologia e inovação. Sendo assim, este livro é marcado pela linguagem despretensiosa, pela informação objetiva, completa e direta e esperamos que possam contribuir para o crescimento profissional.



Karen



Victor



Vanderlei



Elissandra

# SUMÁRIO

## PARTE 01

### **CONSIDERAÇÕES GERAIS DO PROCESSO DE REABILITAÇÃO**

08

A IMPORTÂNCIA DA REABILITAÇÃO  
SISTEMA MUSCULAR  
SISTEMA ESQUELÉTICO  
ARTICULAÇÕES  
EFEITOS DO ENVELHECIMENTO NO TECIDO MUSCULOESQUELÉTICO

## PARTE 02

### **FUNDAMENTO DAS PRINCIPAIS TÉCNICAS**

163

ULTRASSOM  
FOTOBIMODULAÇÃO  
AÇÃO MECÂNICA: PRESSÃO POSITIVA E PRESSÃO NEGATIVA

## PARTE 03

### **A INOVAÇÃO COM TECNOLOGIAS COMBINADAS**

198

BIOFOTÔNICA: INOVAÇÃO PARA OS DESAFIOS ATUAIS APRESENTADOS PELA SAÚDE  
TERAPIAS COMBINADAS  
INOVAÇÃO TECNOLÓGICA  
RECUPERO  
RECUPERO E SUAS APLICAÇÕES

PARTE 04

## **PESQUISAS COM AS NOVAS TECNOLOGIAS**

231

LASERTERAPIA ASSOCIADA AO ULTRASSOM PARA TRATAMENTO DA  
DISFUNÇÃO TEMPOROMANDIBULAR (DTM)

OSTEOARTRITE, ATIVIDADE MOTORA E OS EFEITOS SINÉRGICOS DO  
ULTRASSOM E LASER.

PÉ DIABÉTICO: RELATO DE CASO

QUEIMADURA QUÍMICA: RELATO DE CASO

TERAPIAS COMBINADAS NO TRATAMENTO DE DORES CRÔNICAS: CASOS  
CLÍNICOS

PRESSÃO NEGATIVA: VACUM LASER  
LASERTERAPIA ASSOCIADA À PRESSÃO NEGATIVA PARA  
TRATAMENTO DA DISFUNÇÃO TEMPOROMANDIBULAR (DTM)

FOTOCINESIOTERAPIA: VACUO E LASERTERAPIA NA ODONTOLOGIA  
OROFACIAL

PRESSÃO POSITIVA: LASER ROLLER

BIOSSEGURANÇA


TRATAMENTO APLICANDO LASER EM ALTERAÇÃO DE OLFATO E  
PALADAR EM COVID-19 LONGA

FIBROMIALGIA E O DESENVOLVIMENTO DE PROTOCOLOS COM TERAPIA  
SINÉRGICA DE LASER E ULTRASSOM TERAPÊUTICO

## **APÊNDICES**

397


# CONSIDERAÇÕES GERAIS DO PROCESSO DE REABILITAÇÃO





## CAPÍTULO 01

# A IMPORTÂNCIA DA REABILITAÇÃO

**Psicóloga Especialista  
Aline Cristina Laurenti**

*Formada em Psicologia pela Universidade Federal de São Carlos (UFSCar) 2012.  
Especialista em Reabilitação Neuropsicológica pela (UFSCar) 2019.*

Até o século XVIII deficiência era tida como produção mítica e de ameaça social. A partir do século XIX, passou a ter conotação de patologia. No século XX, o conceito de deficiência foi sendo progressivamente alterado e o “corpo doente individual” passou a ser “corpo doente social”, fruto da ideia de que as doenças também seriam produtos sociais (LOMÔNACO E CAZEIRO, 2006).

Dessa forma, acredita-se que os estados de invalidez podem ser influenciados, não apenas por limitações individuais decorrentes da deficiência em si, mas, concomitantemente, por fatores do ambiente e da sociedade, que variam de acordo com o meio no qual o indivíduo com deficiência se acha inserido (ROCHA, 2006).

Hodiernamente, o construto social e histórico da deficiência se sobressai sobre o fisiológico e individual. De acordo a Secretaria Municipal de Saúde de São Paulo (2003, p. 8) a deficiência é “Diferença humana que, por suas singularidades, requer atenção a especificidades quanto às formas de comunicação e de mobilidade, de ritmos e estilos de aprendizagem, bem como das maneiras diversas de construir o conhecimento e os relacionamentos sociais”.

Por isso, hoje em dia, discute-se de forma constante o que é considerado normal ou anormal, assim como as cargas referentes ao estigma e ao preconceito sofrido, que são frutos oriundos de interpretações sociais, fazendo com que a cultura vigente seja condição determinante do tratamento dispensado às pessoas com deficiência.

Ciente desse fato, em uma era de tantos avanços tecnológicos e progresso que visam a o respeito a individualidade, agilidade dos processos e transposição de todos os tipos de barreiras, a qualidade de vida e a manutenção de uma rotina minimamente independente surgem como prioridades a serem zeladas e garantidas pela incansável ciência. Como um de seus mais notórios resultados, temos a reabilitação como ferramenta que possibilita este fim através de seus tantos meios.

Segundo Lomônaco e Cazeiro (2006) o processo de reabilitação é considerado, como o desenvolvimento de habilidades voltadas para a adaptação do sujeito às suas condições psicológicas, físicas e educacionais, facilitando a criação de meios de compensação às limitações. Superar essas limitações e poder manter uma rotina de independência e cumprimento das atividades de vida diária, é o objetivo principal que leva grande parte dos pacientes que recorrem aos recursos da reabilitação.

De modo mais amplo e detalhado o Ministério da Saúde (1993) define: “A reabilitação, enquanto processo, diz respeito ao desenvolvimento das capacidades adaptativas do indivíduo nas diferentes fases de sua vida (...) Implica no desenvolvimento ótimo da pessoa com deficiência, nos seus aspectos funcionais, físicos, psíquicos, educacionais, sociais, profissionais e ocupacionais (...) A reabilitação, enquanto serviço, é um conjunto de atenção à saúde e, portanto, um componente imprescindível da promoção, prevenção e assistência às pessoas, na manutenção de sua saúde e bem estar, bem como de sua família e comunidade Tem por finalidade que a pessoa deficiente alcance um grau físico, mental, funcional e/ou social ótimo, facilitando o alcance de metas e objetivos de vida estabelecidos por ela naquele momento de sua vida. Os meios para alcançar tal objetivo implicam em medidas que procurem compensar perdas e limitações de funções e outras que buscam facilitar ajustes e reajustes sociais. Assim, as intervenções devem se dar no nível do indivíduo, sua família, comunidade próxima e sociedade em geral” (BRASIL, 1993, p. 15).

Dessa forma, diante de tantas ressignificações em tantos âmbitos distintos que fazem parte de ser um indivíduo e de se viver em sociedade, o ser humano que está no papel de paciente, recorre aos serviços de reabilitação com questões físicas, tais como dores provocadas pela presença de lesões ou distúrbios e, muito comumente, por sentimentos de angústia e sintomas de ansiedade e depressão que são fortemente atrelados ao quadro patológico seja por intensidade da dor, tempo de instalação ou o cerceamento de atividades de vida diária. Além disso, inúmeras somatizações são trazidas, também, como demandas psíquicas.

Dessa forma, a busca pelo profissional responsável pela reabilitação é permeada por além de enorme expectativa de sentir-se melhor fisicamente, muitas outras questões psicoemocionais que podem ou não estar conectadas à queixa original.

Muitas vezes o paciente pode buscar a reabilitação para dores ou supostas lesões e apresentar exames laboratoriais sem qualquer alteração, por exemplo. Isso não significa, no entanto, que a queixa não seja legítima. Talvez um exame mais detalhado e com enfoque mais amplo possa indicar um funcionamento psicológico não saudável que, muitas vezes, pode ser a causa ou um agravante de sua patologia sentida de forma física.

Os profissionais de reabilitação que cuidam das dores físicas, na maioria das vezes têm excelentes resultados de melhora emocional também. A experiência de dor, sofrimento e limitação afeta em muito os aspectos emocionais e psicológicos desses pacientes, já que o que uma pessoa vivencia, em maior ou menor grau, deixa traços registrados na memória que afetam seu funcionamento como indivíduo como um todo. Dessa forma, associar o processo de reabilitação à psicologia, que é uma ciência que tem como objeto de estudo a mente, porém, trabalha também com as emoções e, conseqüentemente, com o corpo que é intimamente afetado por elas, traz inúmeros benefícios na reabilitação enquanto processo. Considerar o corpo e a mente em conjunto nos processos de reabilitação e trabalhar esse organismo através de recursos e técnicas corporais associados aos recursos psicoterapêuticos faz-se fundamental na atualidade. Segundo Canal e Cruz (2013) é essencial que a intervenção tenha como objetivo auxiliar o indivíduo na tomada de consciência da lesão ou da doença, recuperar o investimento em si próprio, construindo um projeto de vida coerente com a realidade de suas capacidades após o adoecimento. Para tanto, é necessário que os profissionais de reabilitação atuem não somente sobre um corpo atingido, mas sobre os aspectos psicológicos desse indivíduo.

Desse modo, é imprescindível que se leve em consideração a complexidade e a individualidade de cada sujeito e do que ele sente de forma global, já que, às vezes, queixas físicas trazem demandas de cunho emocional e psicológico implícitas. Para saná-las, ou ao menos abrandá-las, os profissionais encarregados de conduzir os protocolos de reabilitação física e os profissionais de psicologia devem trabalhar conjuntamente, visando assim, os melhores resultados para aqueles que recorrem aos seus cuidados e, certamente, depositam sua esperança de uma vida mais plena e com menos sofrimento na reabilitação.

## REFERÊNCIAS BIBLIOGRÁFICAS

BRASIL. Ministério da Saúde. Coordenação de Atenção a Grupos Especiais. Programas de Atenção à Saúde da Pessoa Portadora de Deficiência. Atenção à Pessoa Portadora de Deficiência no Sistema Único de Saúde: planejamento e organização de serviços. Brasília: Secretaria de Assistência à Saúde. 1993.

BRASIL. Ministério da Saúde. Secretaria de Assistência à Saúde. Manual de Legislação em Saúde da Pessoa Portadora de Deficiência. Brasília: Ministério da Saúde. 2003.

CANAL, P., CRUZ, R. M.. Aspectos psicológicos e reabilitação profissional: revisão de literatura. Estudos de psicologia, v. 30, n. 4, p. 593-601. 2013.

LOMÔNACO, J. F. B.; CAZEIRO, A. P. M.. Concepções de deficiência e reabilitação: um estudo exploratório com graduandos de Fisioterapia. Psicologia Escolar e Educacional, v.10, n.1, 83-97p. 2006.


ROCHA, E.F.. Deficiência e reabilitação: questões históricas e epistemológicas. Em: E. F. Rocha (org.) Reabilitação de pessoas com deficiência. (p. 9-60). São Paulo: Editora Roca. 2006

## CAPÍTULO 02

# SISTEMA MUSCULAR

**Mestranda em Biotecnociência  
Luciana Pastena Giorno**

*Fisioterapeuta (2010) pela Universidade Metodista de São Paulo (UMESP), Pós-graduada (2015) pela Universidade Federal de São Paulo (UNIFESP) na modalidade Residência Multiprofissional em Transplante e Captação de Órgãos. Realizou estágio no Centro Hospitalar de Porto em Portugal e atuou no Hospital do Coração (HCor) (2019). Atualmente realiza Mestrado no Programa de Pós-graduação em Biotecnociência da Universidade Federal do ABC (UFABC).*

**Doutor em Biologia celular e Estrutural  
Prof. Dr. Arnaldo Rodrigues Santos**

*Professor do Centro de Ciências Naturais e Humanas da Universidade Federal do ABC (UFABC), SP. Possui Doutorado em Biologia Celular e Estrutural (2001) pela Universidade Estadual de Campinas (Unicamp), Mestrado em Biologia Celular (1996) também pela Unicamp. É graduado em Ciências Biológicas (1993) pela Pontifícia Universidade Católica de Campinas (PUC-Campinas). Já foi diretor do Centro de Ciências Naturais e Humanas e atualmente é o diretor da Agência de Inovação, ambos da UFABC.*

## INTRODUÇÃO

Assim como viver “... é preciso estar em constante movimento para manter o equilíbrio” — Albert Einstein (1879-1955) [QUOTERESEARCH, 2015]; o corpo humano, ao longo da vida, mantém sua homeostasia com atividades dinâmicas, contínuas e adaptáveis via interdependência de diversos sistemas (HALL, 2016a; ZOLADZ, 2018).

Essas características biológicas remetem a constantes investigações. E para que possamos atribuir “movimento” ao objeto em análise, direcionamos a atenção para o Sistema Muscular.

No Sistema Muscular cada tipo de miofibra possui fenótipos morfológicos e contráteis próprios relacionados com sua plasticidade responsivos a estímulos diversos (HALL, 2016a). Revisitando o desenvolvimento embrionário, no processo de miogênese (formação de tecido muscular), a migração de progenitores musculares de diferentes regiões do somito ou mesoderma juntamente com fatores de crescimento definirá a morfogênese muscular (KANG; KRAUSS, 2010; SEFTON; KARDON, 2019).

A estreita correlação e complementaridade no desenvolvimento e interação dos sistemas proporcionam ao ser humano atributos funcionais como o bipedalismo e habilidades motoras finas. Isso se torna possível pela ação de aproximadamente 650 músculos, unidos pelo tecido conjuntivo e ossos, que extraem principais substâncias do fluxo sanguíneo e são coordenados pelo Sistema Nervoso Central e Periférico (POOLE, 1986; STERGIOU, 2020).

De forma geral, o sistema muscular se desenvolve a partir do mesoderma. A exceção é o tecido muscular liso em algumas posições, como por exemplo, os músculos da íris do olho, que se desenvolvem a partir do neuroectoderme. Os mioblastos (células musculares embrionárias) são derivados do mesênquima (tecido conjuntivo embrionário). Os três tipos de músculo, o estriado esquelético, estriado cardíaco e o liso, são formados durante o período embrionário. Por exemplo, o músculo do diafragma surge especificamente dos somitos a nível cervical (SEFTON; GALLARDO; KARDON, 2018). Os músculos da cabeça, bem como algumas estruturas do coração, originam-se da região do mesoderma craniano. Em alguns vertebrados os progenitores do músculo axial e dos membros também se originam dos somitos, e a fonte embrionária igualmente se dá nas cartilagens, ossos e tendões (LESCROART et al., 2015; SEFTON; KARDON, 2019).

### **FORMAÇÃO DO MÚSCULO ESTRIADO ESQUELÉTICO**

O músculo esquelético é derivado do mesoderma paraxial (que se localiza ao lado do eixo de sustentação do embrião, a notocorda), que constitui os somitos, desde a região occipital até a sacral, e os somitômeros (espirais parcialmente segmentadas de células mesenquimais derivadas do mesoderma paraxial) à cabeça. A musculatura do esqueleto axial, da parede corporal e dos membros é derivada dos somitos, que inicialmente se formam como somitômeros e se estendem da região occipital até o broto da cauda no embrião (SADLER, 2019).

Com a segmentação do mesoderma paraxial, os somitômeros sofrem um processo de epitelização (dão origem a um bloco de células justapostas) com uma pequena cavidade no centro, constituindo assim os somitos. A região ventral de cada somito, então, volta a ser mesenquimal (com células separadas entre si e capazes de migração) e cria o esclerótomo (porção do somito que dará origem às células osteogênicas das vértebras e das costelas). As células na região superior do somito formam o dermatomo (porção do somito que formará a derme da região dorsal).

Duas regiões mioformadoras estão presentes nas porções laterais do somito, nos lábios ventrolateral (LVL) e dorsomedial (LDM), respectivamente. As células dessas duas áreas migram e proliferam para originar uma região com células musculares progenitoras, o miótomo. Como o limite entre estas regiões somíticas é impreciso e a formação assincrônica, vários autores se referem a ela como dermomiótomo. Células do dermomiótomo (região do LVL, para ser mais específico) migram para a camada parietal adjacente do mesoderma lateral e forma a parede abdominal (músculos reto, oblíquo interno e externo e transversos do abdome), os músculos infra-hióides e os músculos dos membros. As células remanescentes no miótomo formam os músculos do dorso, da cintura escapular e intercostais (SADLER, 2019).

O destino das células do dermomiótomo é direcionado pelo ambiente em que se encontram. As células miogênicas que migraram para o mesoderma lateral (parte do LVL do miótomo, como dito acima) passam a receber sinais de diferenciação do mesoderma da placa lateral. Por outro lado, as células permanecem no mesoderma paraxial (células remanescentes do LVL e todas as células do LDM do miótomo) recebem sinais do tubo neural e da notocorda (CARLSON, 2016; SADLER, 2019).

Um processo semelhante acontece nos sete somitômeros na região da cabeça, anteriores aos somitos occipitais, embora nessa região não ocorra à segregação dos somitômeros em regiões reconhecíveis (esclerótomo e dermomiótomo) antes da diferenciação. Todos os músculos voluntários da região da cabeça são derivados do mesoderma paraxial, inclusive a musculatura da língua, dos olhos (exceto a musculatura da íris, que é derivada do ectoderma do cálice óptico) e a associada aos arcos faríngeos. Os padrões para a formação muscular na cabeça são direcionados por elementos do tecido conjuntivo derivados das células da crista neural (CARLSON, 2016; SADLER, 2019).

A formação da musculatura dos membros é percebida na sétima semana do desenvolvimento embrionário como uma condensação das células mesênquimais próximas aos brotos dos membros. O mesênquima é derivado das células dorsolaterais dos somitos, que migram no broto dos membros para formar os músculos. Os mioblastos formam uma massa de tecido na região dorsal (extensor) e ventral (flexor) dos membros. Do mesmo modo que em outras regiões, o tecido conjuntivo derivado da camada parietal do mesoderma da placa lateral, que também dá origem aos ossos do membro, é que dita o padrão da formação muscular (MOORE; PERSAUD, 2016; SADLER, 2019).

A primeira indicação de miogênese é o alongamento dos núcleos e da forma das células mesenquimais como um todo, à medida que se diferenciam em mioblastos. Essas células musculares primordiais logo se fundem para formar miotubos, que são estruturas cilíndricas alongadas e multinucleadas. As miofibrilas surgem logo depois no citoplasma e, até o final do terceiro mês de desenvolvimento, surgem as estriações transversais, típicas dos músculos esqueléticos. Enquanto os miotubos geram as miofibrilas, seus núcleos, dispostos em cadeias centrais regulares, migram para a periferia da célula. Nesta fase, considera-se que o miotubo se diferencia em uma fibra muscular — o estágio final na diferenciação da célula muscular esquelética. À medida que os miotubos se desenvolvem, eles passam a ser revestidos por camadas externas que os separam do tecido conjuntivo circundante. Os fibroblastos produzem a bainha fibrosa que constituirá o perimísio e epimísio do músculo, enquanto que o endomísio será formado por fibras reticulares. Os tendões, para a ligação dos músculos aos ossos, são derivados das células do esclerótomo adjacentes aos miótomos no limite anterior e posterior dos somitos (MOORE; PERSAUD, 2016; CARLSON, 2016).

A maioria dos músculos esqueléticos se desenvolve antes do nascimento, e quase todos os músculos restantes são formados até o final do primeiro ano. O aumento no tamanho de um músculo após o primeiro ano resulta do aumento do diâmetro da fibra pela formação de mais miofilamentos. Músculos aumentam em comprimento e largura para crescer com o esqueleto (MOORE; PERSAUD, 2016). O crescimento da fibra muscular é realizado por meio de uma população de células miogênicas, chamadas células satélites. As células satélites se dividem lentamente durante o crescimento de um indivíduo. Algumas células filhas se fundem com a fibra muscular, de modo que ela contém um número adequado de núcleos para direcionar a síntese contínua de proteínas contráteis exigidas pela fibra muscular (CARLSON, 2016).

Ao menos uma parte dos genes que regulam o desenvolvimento muscular foi identificada. A proteína morfogenética óssea 4 (BMP4) e, provavelmente, o fator de crescimento de fibroblastos (FGF) do mesoderma da placa lateral, junto com as proteínas WNT do ectoderma adjacente, sinalizam para as células do dermomiótomo (região do LVL) a expressarem o gene específico dos músculos, a proteína de determinação de mioblastos (MyoD). Por outro lado, o BMP4 secretado pelas células do ectoderma induz a produção de proteínas WNT pelo tubo neural dorsal ao mesmo tempo em que as baixas concentrações das proteínas sonic hedgehog (SHH) secretadas pela notocorda e pelo assoalho do tubo neural alcançam as células do LDM do dermomiótomo.



Juntas, essas proteínas induzem a expressão de fator miogênico 5 (MYF5) e de MyoD nessas células. Tanto MyoD quanto MYF5 são membros de uma família de fatores de transcrição chamados de fatores reguladores miogênicos (MRFs), que ativam as vias para o desenvolvimento muscular. Os sinais moleculares do tubo neural e da notocorda induzem a expressão de PAX3, MyoD e MYF5 nos somitos. No botão do membro, o PAX3 regula a expressão de MET (um fator de crescimento de peptídeo migratório), que regula a migração das células miogênicas precursoras (CHAL; POURQUIÉ, 2017; GILBERT; BARRESI, 2018; SADLER, 2019).

## 1.2. FORMAÇÃO DO MÚSCULO ESTRIADO CARDÍACO

Embora também seja um músculo estriado, o músculo cardíaco difere dos músculos esqueléticos em muitos aspectos do desenvolvimento embrionário. O músculo cardíaco se desenvolve a partir do mesoderma esplâncnico lateral que circunda o tubo cardíaco em formação. As fibras musculares cardíacas surgem pela diferenciação e crescimento de mioblastos cardíacos. Os mioblastos aderem uns aos outros, mas ao contrário do músculo esquelético, não sofrem fusão, permanecendo como células individuais, embora algumas vezes possam se tornar binucleados. As áreas de adesão dão origem a discos intercalares (ver tecido muscular estriado cardíaco, neste capítulo). O crescimento das fibras musculares cardíacas resulta da formação de novos miofilamentos (MOORE; PERSAUD, 2016; CARLSON, 2016).

Mesmo os mioblastos cardíacos iniciais contêm um número significativo de miofibrilas no citoplasma e são capazes de sofrer contrações pronunciadas. Os mioblastos cardíacos devem continuar a se contrair enquanto o coração em formação está aumentando sua massa. Isso faz com que essas células realizem mitose, embora seu citoplasma contenha muitos feixes de filamentos contráteis. De forma geral, existe uma relação inversa entre o grau de diferenciação e a capacidade de proliferação (SANTOS Jr et al., 2013). Desta forma, as células do corpo geralmente perdem sua capacidade de se dividir quando seu citoplasma contém estruturas características do estado diferenciado. No caso dos miócitos cardíacos ocorre a desorganização parcial de seus filamentos contráteis durante a mitose (CARLSON, 2016).

Durante o desenvolvimento mais tardio, ficam visíveis alguns feixes especiais de fibras musculares, com aumento de tamanho, com miofibrilas distribuídas irregularmente e em menor quantidade, com junções comunicantes, com aumento da concentração de glicogênio no citoplasma e diâmetros relativamente maiores que as fibras musculares cardíacas típicas. Esses feixes (fibras de Purkinje) formam o sistema de condução do coração (SADLER, 2019).

As variações entre a diferenciação do músculo cardíaco e esquelético aparecem precocemente porque o MyoD e outros genes importantes da diferenciação do músculo esquelético não são expressos no desenvolvimento inicial do músculo cardíaco. Os precursores do músculo cardíaco e esquelético expressam o fator de transcrição conhecido como fator 2 potencializador de miócitos (MEF2), que, no músculo esquelético, pelo menos, dimeriza com outros fatores de transcrição para regular a formação das principais proteínas contráteis dos miócitos (PAIGE, 2015; CARLSON, 2016). Outros dados indicam que as proteínas PBX que interagem com o fator de transcrição HAND2 promovem a diferenciação do músculo cardíaco (PAIGE, 2015; GILBERT; BARRESI, 2018).

### 1.3. FORMAÇÃO DO MÚSCULO LISO

Assim como o músculo cardíaco, a maior parte do músculo liso surge do mesoderma esplâncnico. O mesoderma somático fornece músculo liso nas paredes de muitos vasos sanguíneos e linfáticos. O ectoderma forma os músculos da pupila, da glândula mamária e das glândulas sudoríparas. Acredita-se que os músculos da íris e as células mioepiteliais nas glândulas mamárias e sudoríparas sejam derivados de células mesenquimais que se origina do ectoderma. Os primeiros sinais de diferenciação do músculo liso são o alongamento dos núcleos nos mioblastos fusiformes. Os mioblastos lisos não se fundem como no músculo esquelético e permanecem mononucleados. À medida que as células do músculo liso se diferenciam, elementos contráteis filamentosos (mas não sarcoméricos) se desenvolvem em seu citoplasma. À medida que as fibras musculares lisas se desenvolvem, a superfície externa de miócito adquire sua lâmina basal, recebem inervação autonômica e os fibroblastos do estroma sintetizam a matriz extracelular circundante (MOORE; PERSAUD, 2016).

O fator de resposta sérica (SRF) é um fator de transcrição responsável pela diferenciação do músculo liso. Ele é regulado positivamente por fatores de crescimento. A miocardina (um fator de transcrição miocardiogênico) e outros fatores de transcrição relacionados com a miocardina (MRTFs) agem, então, como coativadores para aumentar a atividade do SRF, iniciando, assim, a cascata genética responsável pelo desenvolvimento do músculo liso (GILBERT; BARRESI, 2018; SADLER, 2019).

### 1.4. COMPOSIÇÃO DO CORPO HUMANO

Energia — “capacidade que um corpo, uma substância ou um sistema físico têm de realizar trabalho” (WILSON, 1968). Apesar de não se restringir a essa definição, para que o organismo realize trabalho é necessário um elevado consumo energético para sua subsistência (WILSON, 1968; ZOLADZ, 2018; STERGIOU, 2020).

Na biologia encontramos uma hierarquia de estruturas que demandam de diversos processos de transformação, transporte e armazenamento de energia (HEYMSFIELD; WAKI, 1991; WANG et al., 1992; WANG et al., 2008; ZOLADZ, 2018). Listados abaixo, verificamos os vários níveis dessa organização e alguns de seus exemplos:

- 1° Subatômico (*elétron, próton, nêutron*).
- 2° Atômico (*potássio, hidrogênio, oxigênio, sódio, cloro, cálcio, nitrogênio, carbono*).
- 3° Molecular (*gordura, proteínas, minerais, água, glicogênio*).
- 4° Organelas (*estruturas dentro de uma célula — mitocôndria*).
- 5° Celular (*menor unidade de vida independente — eritrócitos, leucócitos*).
- 6° Tecidual (*sangue, músculo, nervo*).
- 7° Órgãos (*coração, pulmão, estômago*).
- 8° Sistema (*muscular, ósseo, cartilaginoso, cardíaco*).
- 9° Organismo (*corpo como um todo*).

Os componentes do corpo incluem elementos exógenos e endógenos. No primeiro, as principais fontes de obtenção de energia para a célula são os carboidratos, gorduras e proteínas a partir da manipulação da dieta, e na digestão são convertidos em monossacarídeos como a glicose, ácidos graxos ou aminoácidos, respectivamente. Após reagirem quimicamente com o oxigênio, são transformados em adenosina trifosfato (ATP) — forma de energia que a célula consegue utilizar. Em contrapartida, também atuam no armazenamento e direcionamento dessa energia, sob a influência de enzimas e hormônios (HALL, 2016a; ZOLADZ, 2018).

No segundo, produzido naturalmente pelo organismo, contamos com elementos químicos de alto ou baixo peso molecular, produto de reserva proveniente da dieta ou por vias fisiológicas complexas como nas organelas de síntese celular, onde o retículo endoplasmático rugoso produzirá proteínas de estrutura e massa complexas ou como o complexo de Golgi que pode gerar carboidratos poliméricos com milhares de monossacarídeos (HALL, 2016a; ZOLADZ, 2018).

O Sistema Muscular é metabolicamente ativo e sofre mudanças em sua massa no decorrer da vida. Na fase adulta, sua composição corporal em nível tecidual, constitui cerca de 42% e 38% para homens e mulheres, respectivamente, com significativo declínio na senescência (LEE et al., 2001; ZOLADZ, 2018).

Considerando o fato de que esse sistema é componente responsável pela manutenção da homeostase do substrato energético, na captação e armazenamento de glicose, juntamente com seu reconhecimento como um órgão endócrino (PEDERSEN, 2009), nós entendemos que se faz necessário citar sobre alguns componentes do nível atômico e molecular.

A massa muscular é constituída, basicamente, por oxigênio (61%), carbono (23%), hidrogênio (10%), nitrogênio (2,6%), cálcio (1,4%) e fósforo (0,83 %). Dada à relevância fisiológica da composição corporal, o conhecimento de seus valores indica, quando necessário, uma intervenção clínica (HALL, 2016a; TIELAND et al., 2017; ZOLADZ, 2018).

Estudos demonstram que a disponibilidade de alguns substratos através da alimentação (elemento exógeno) altera a regulação metabólica do organismo, tendo como exemplo que a suplementação com magnésio e carboidrato melhora o desempenho físico pela síntese de proteínas e produção de força. Em contrapartida, menor massa muscular foi relacionada à baixa ingestão de proteína e deficiência de vitamina D na população idosa. Além de alterações em seu desempenho físico, como marcha lentificada, também apresentaram níveis baixos de cálcio e ferro juntamente com níveis mais altos de tecido adiposo intermuscular (HALL, 2016a; TIELAND et al., 2017; ZOLADZ, 2018).

Inclusive, o exercício com certa periodicidade, melhora o desempenho físico ao promover alterações no conteúdo de glicerofosfolipídeos, além de aumentar o fluxo sanguíneo nos músculos conforme solicitação e estímulo (VAN HALL et al., 2002; ZOLADZ, 2018).

## **2. HISTOFUNCIONALIDADE DO TECIDO MUSCULAR**

O músculo é um dos quatro tecidos básicos do organismo (epitelial, conjuntivo, muscular e nervoso). As células musculares têm origem mesodérmica e sua diferenciação ocorre pela especificação de um citoplasma de característica contrátil e o alongamento das células. Existem três tipos de músculo: estriado esquelético, estriado cardíaco e liso. Todos os três tipos são compostos de células alongadas, chamadas células musculares, miofibras ou simplesmente fibras musculares. Todas elas são especializadas em contração, ou seja, transformam a energia química do ATP em energia mecânica. O músculo estriado esquelético possui uma contração rápida, vigorosa e de controle voluntário. No músculo estriado cardíaco a contração é involuntária, vigorosa e rítmica. Já no músculo liso a contração é lenta e involuntária (HALL, 2016a). Agora, descreveremos a organização histológica e funcional dos três tipos de fibras musculares e no final resumimos na Tabela 1 as principais diferenças.

## 2.1. MÚSCULO ESTRIADO ESQUELÉTICO

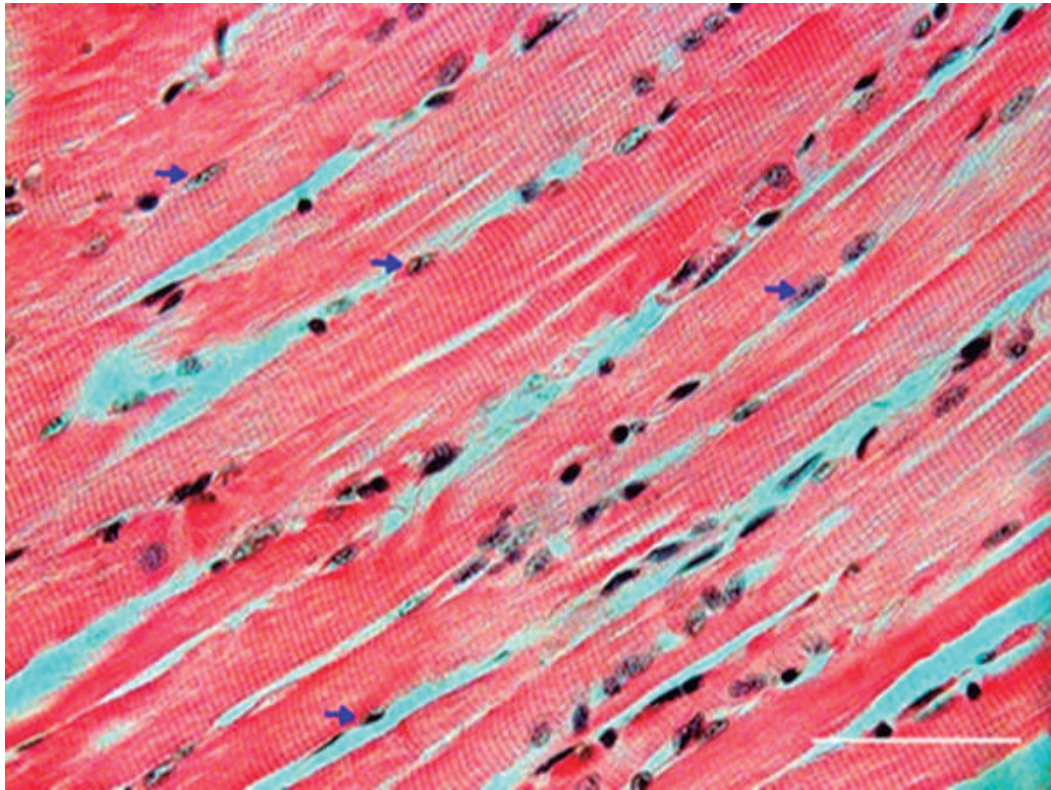
O tecido muscular estriado esquelético é formado por agrupamentos ou feixes de células cilíndricas, finas e muito longas, podendo chegar até 30 cm de comprimento dependendo da sua localização. Por isso a célula muscular esquelética é também chamada de fibra. Na embriogênese, cada célula muscular esquelética se forma a partir da fusão e alongamento de centenas de células precursoras, os mioblastos. Assim, a célula muscular diferenciada é multinucleada, podendo conter centenas de núcleos no adulto (FRONTERA; OCHALA, 2015). Esses núcleos se localizam na periferia da célula, próximos à membrana plasmática, conhecida na célula muscular como sarcolema. A membrana plasmática é envolvida externamente por uma lâmina basal, que por sua vez faz contato com o tecido conjuntivo que envolve, irriga e inerva o músculo estriado esquelético (JUNQUEIRA; CARNEIRO, 2013).

O diâmetro das fibras musculares esqueléticas varia entre 10 a 100  $\mu\text{m}$ . O citoplasma (ou sarcoplasma) da célula contém filamentos contráteis conhecidos como miofibrilas (JUNQUEIRA, CARNEIRO, 2013). Cerca de 80% do sarcoplasma é ocupado por miofibrilas. O citoplasma contém numerosas mitocôndrias, além de glicogênio abundante para fornecer energia. No músculo esquelético adulto, existe ainda uma população residente de células precursoras musculares, as células satélites, que são capazes de se dividir para formar novas fibras musculares após uma lesão no tecido (DUMONT et al., 2015).

Quando visto ao microscópio de luz, nos preparados de rotina, as fibras musculares esqueléticas apresentam estriações transversais, representado pelas Figuras 1 e 2. Quando vistas ao microscópio de polarização, a faixa escura é anisotrópica e, por isso, recebe o nome de banda A, enquanto a faixa clara é isotrópica, por isso denominada banda I. No centro de cada banda I nota-se uma linha transversal escura, a linha Z (JUNQUEIRA; CARNEIRO, 2013).

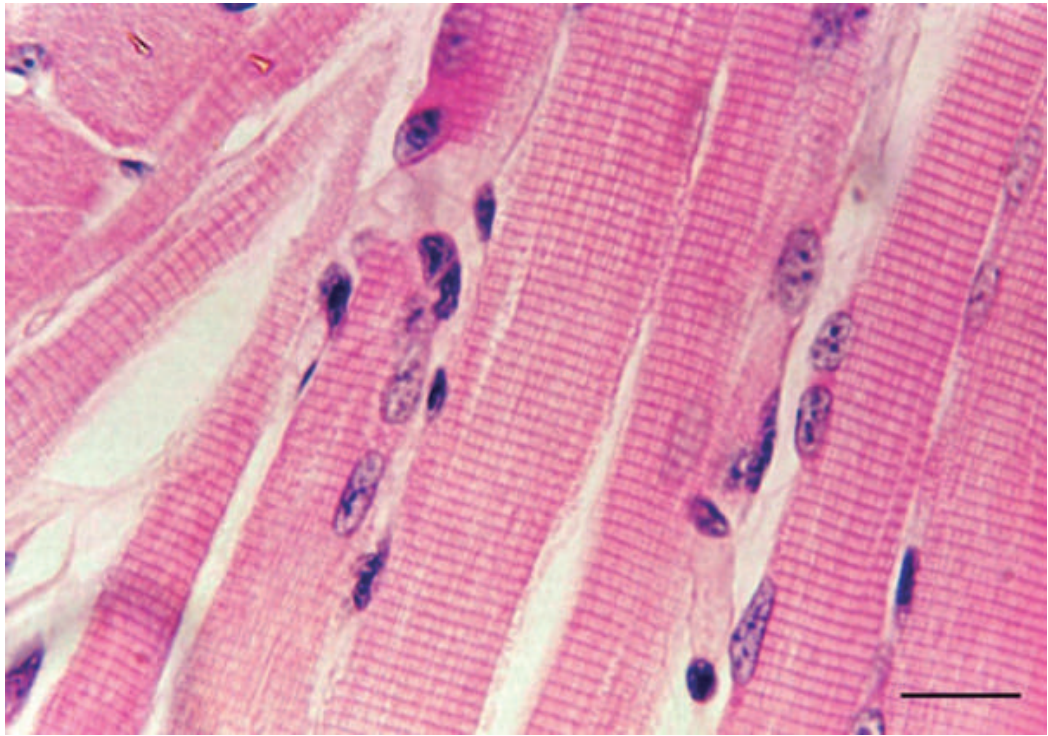


*Figura 1. Visão histológica do músculo estriado esquelético. Notar as fibras musculares com as estriações transversais. Nos núcleos das fibras musculares periféricas são alongados, acompanhando a forma da fibra (setas). Hematoxilina e Eosina. Barra de escala = 50µm.*



Fonte: Arquivo pessoal dos autores.

*Figura 2. Visão histológica do músculo estriado esquelético. Notar as estriações transversais bem evidentes. Os núcleos das fibras musculares com cromatina descondensada, ligeiramente alongados, e localizados na periferia da fibra. Hematoxilina e Eosina. Barra de escala = 40µm.*



Fonte: Arquivo pessoal dos autores.

A estriação da miofibrila se deve à repetição de unidades iguais, chamadas sarcômeros (LOWE; ANDERSON, 2015). Cada sarcômero, que mede cerca de 2,5  $\mu\text{m}$ , é formado pela parte da miofibrila que fica entre duas linhas Z sucessivas e contém uma banda A separando duas semibandas I (JUNQUEIRA; CARNEIRO, 2013). A banda A apresenta uma zona mais clara no seu centro, a banda H. Todas essas bandas formam as estriações transversais nas miofibrilas, que são vistas ao microscópio óptico e caracterizam as fibras musculares esqueléticas (STROMER, 1998).

O músculo esquelético se contrai como resultado de conjuntos organizados de complexos proteicos nas miofibrilas (ou miofilamentos). Cada miofibrila representa uma estrutura cilíndrica fina, com diâmetro 1 a 2  $\mu\text{m}$ , paralela ao maior eixo da fibra muscular. E centenas de miofibrilas compõem uma fibra muscular (STROMER, 1998; KIERSZENBAUM; TRES, 2016; SWEENEY; HOLZBAUR, 2018).

O microscópio eletrônico revela a existência de filamentos finos de actina (7 nm de espessura e até 1  $\mu\text{m}$  de comprimento) como também filamentos grossos (15 nm de espessura e 1,5  $\mu\text{m}$  de comprimento) de miosina dispostos longitudinalmente nas miofibrilas e organizados em uma distribuição simétrica e paralela (STROMER, 1998; KIERSZENBAUM; TRES, 2016; SWEENEY; HOLZBAUR, 2018). Localizados ao redor das miofibrilas estão o sarcoplasma, mitocôndrias e outros elementos celulares (FRONTERA; OCHALA, 2015).

Os microfilamentos são ancorados à membrana plasmática da célula muscular por meio de diversas proteínas que têm afinidade tanto pelos miofilamentos quanto por proteínas da membrana plasmática. Uma dessas proteínas, chamada distrofina, liga os filamentos de actina a proteínas do sarcolema. É a distrofina que está alterada na distrofia muscular de Duchenne, uma doença genética que leva a degeneração do músculo esquelético. A banda I é formada somente por filamentos finos, a banda A é formada por filamentos finos e grossos, e a banda H, somente por filamentos grossos. Na região lateral da banda A, os filamentos finos e grossos se interdigitam (STROMER, 1998; MUKUND; SUBRAMANIAM, 2020). Dependendo do tipo de músculo, as mitocôndrias podem ser encontradas paralelamente ao longo eixo das miofibrilas ou podem envolver a zona de filamentos grossos. A contração muscular ocorre quando os filamentos grossos e finos deslizam uns sobre os outros (KIERSZENBAUM; TRES, 2016).



Os miofilamentos contêm quatro proteínas principais: miosina, actina, tropomiosina e troponina. Os filamentos grossos são formados de miosina e as outras três proteínas citadas são encontradas nos filamentos finos. A miosina e a actina, juntas, representam 55% do total das proteínas do músculo (JUNQUEIRA; CARNEIRO, 2013; MUKUND; SUBRAMANIAM, 2020). A atividade funcional do músculo esquelético depende de um alinhamento e interação precisa dos filamentos de actina e miosina nas miofibrilas. A contração do músculo esquelético é mediada pelo ciclo de ligação e liberação entre actina e miosina. Filamentos finos são inseridos em cada lado da linha Z e se estendem em direção à banda A, onde se alternam com filamentos grossos (TROVATO et al., 2016).

A actina apresenta-se como polímeros longos (actina F). A actina F é composta por monômeros globulares (actina G) organizadas em uma hélice dupla. Cada monômero de actina (actina G, com 5,6 nm de diâmetro) tem uma região que interage com a miosina (JUNQUEIRA; CARNEIRO, 2013; MUKUND; SUBRAMANIAM, 2020).

A tropomiosina é uma molécula longa e fina, com aproximadamente de 40 nm de comprimento, constituída por duas cadeias polipeptídicas que se enovelam. As moléculas de tropomiosina unem-se umas às outras pelas extremidades e correm no sulco formado pelos filamentos de actina (JUNQUEIRA; CARNEIRO, 2013; MUKUND; SUBRAMANIAM, 2020). A troponina é um complexo de três subunidades troponina I, C e T (TnI, TnC e TnT, respectivamente). A troponina T liga esse complexo à tropomiosina. A troponina I inibe a ligação da miosina à actina. A troponina C se liga ao cálcio e é encontrada apenas no músculo estriado (KIERSZENBAUM; TRES, 2016; MUKUND; SUBRAMANIAM, 2020).

A miosina do tipo II (massa molecular de 500 kDa) consiste em duas cadeias pesadas idênticas (em sua extremidade, cada cadeia pesada forma uma cabeça globular) e dois pares de cadeias leves. A miosina forma uma hélice com 20 nm de comprimento e 2 a 3 nm de diâmetro. Em sua cabeça globular a miosina II possui atividade de ATPase e liga-se à actina F de maneira reversível (KIERSZENBAUM; TRES, 2016; SWEENEY; HOLZBAUR, 2018).

Na contração muscular, os filamentos de actina deslizam ao longo dos filamentos de miosina. Isso é impulsionado pelas cabeças das moléculas de miosina, que se ligam à actina e, em uma sequência de movimentos de ligação e liberação, “caminham” ao longo do filamento de actina. Essa ligação e liberação repetitiva é alimentada pela hidrólise do ATP, e a miosina pode ser considerada uma ATPase que é ativada pela ligação da actina (LOWE; ANDERSON, 2015; SWEENEY; HAMMERS, 2018).

A parte central do sarcômero, que corresponde à banda H, representa uma região de sobreposição com a miosina. No centro da banda H encontra-se a linha M, que corresponde a ligações laterais entre filamentos grossos adjacentes (SWEENEY; HAMMERS, 2018).

O citoplasma da fibra muscular também se encontra preenchido pelo retículo endoplasmático liso, chamado de retículo sarcoplasmático, e um sistema de túbulos transversais, os túbulos T, que são invaginações provenientes da membrana plasmática que se estendem da superfície celular como túbulos finos e penetram profundamente através da fibra muscular, entrando em contato com as cisternas do retículo sarcoplasmático (FRONTERA; OCHALA, 2015).

A contração muscular depende da disponibilidade de íons cálcio. Na ausência de cálcio, o músculo fica relaxado e o complexo troponina-tropomiosina bloqueia o local de ligação da miosina no filamento de actina (KIERSZENBAUM; TRES, 2016). O retículo sarcoplasmático armazena e regula o fluxo de cálcio no citoplasma. Em termos de localização, o retículo sarcoplasmático envolve as miofibrilas. Quando a membrana do retículo sarcoplasmático é despolarizada, os canais de cálcio se abrem, e esses íons difundem-se passivamente do retículo para o citoplasma. O cálcio se liga à troponina C, o que causa uma alteração na conformação do complexo troponina-tropomiosina. Como consequência, o local de ligação à miosina no filamento de actina é exposto. As cabeças da miosina se ligam ao filamento de actina e ocorre a hidrólise do ATP (SWEENEY; HAMMERS, 2018; MUKUND; SUBRAMANIAM, 2020). Quando cessa a despolarização, a membrana do retículo sarcoplasmático, por transporte ativo, transfere cálcio para o interior das cisternas, o que interrompe a atividade contrátil. O controle da contração muscular é alcançado por proteínas que se ligam à actina e impedem a contração muscular, bloqueando a interação miosina-actina. Isso é revertido por altas concentrações de íons cálcio no citoplasma celular (LOWE; ANDERSON, 2015).

Quando ocorre a despolarização da membrana plasmática, que se inicia na junção neuromuscular, o sistema T internaliza essa despolarização para o retículo sarcoplasmático, promovendo a liberação de cálcio no citoplasma e fazendo com que haja uma contração uniforme de cada fibra muscular esquelética. O local de contato do túbulo T com as cisternas do retículo sarcoplasmático é chamado de tríade, porque consiste em duas expansões laterais do retículo sarcoplasmático e um túbulo T central (KIERSZENBAUM; TRES, 2016).

### 2.1.1. ORGANIZAÇÃO HISTOLÓGICA

O músculo esquelético é composto por um número variável de fibras musculares, muitas vezes se organizando em grupos de feixes, que é circundado por bainhas de tecido conjuntivo, estendendo desde o local de origem até sua inserção. Essa bainha mais externa, conhecida como epimísio, é uma densa camada de tecido conjuntivo que envolve todo o músculo. Os septos do tecido conjuntivo que são originários do epimísio, conhecido como perimísio, penetram no músculo, envolvem grupos de fibras musculares, separando em feixes ou fascículos (TROVATO et al., 2016). Em sua intimidade, cada fibra muscular é envolvida pelo endomísio. O endomísio é formado pela lâmina basal da fibra muscular e uma delicada camada de fibras reticulares, com escassos fibroblastos, e matriz extracelular ao redor de cada fibra muscular. Os vasos sanguíneos e os nervos usam essas bainhas de tecido conjuntivo para alcançar o interior do músculo (KIERSZENBAUM; TRES, 2016; TROVATO et al., 2016).

O tecido conjuntivo mantém as fibras musculares unidas, possibilitando que a força de contração gerada por cada fibra atue sobre o músculo inteiro. Este papel tem grande significado funcional, pois, na maioria das vezes, as fibras não se estendem de uma extremidade do músculo até a outra. É ainda por meio do tecido conjuntivo que a força de contração do músculo se transmite a outras estruturas as quais o músculo se conecta, como tendões e ossos (JUNQUEIRA; CARNEIRO, 2013).

As bainhas do tecido conjuntivo se misturam e os fascículos musculares se interdigitam em cada extremidade do músculo com o tecido conjuntivo denso do tendão para formar uma junção miotendinosa. Nessa região de transição, as fibras colágenas do tendão inserem-se em dobras complexas na membrana plasmática das fibras musculares (KIERSZENBAUM; TRES, 2016).

Existe uma população de células-tronco residentes que estão envolvidas na manutenção, reparo e regeneração do músculo esquelético pós-natal. Essa população é conhecida como células satélite. Elas estão presentes entre o endomísio e a membrana das fibras musculares esqueléticas. A mesma lâmina basal da fibra muscular envolve também a célula satélite. Essas células são mononucleadas, fusiformes, dispostas paralelamente às fibras musculares. A membrana das células satélites contém numerosas proteínas envolvidas na ligação da célula à matriz extracelular (DUMONT et al., 2015).

Pouco ainda se sabe sobre essa população celular. Sabe-se que as células satélites ocupam um nicho bastante específico, que residem por um período indeterminado de tempo, embora diminuam em número e atividade com a idade (BLAAUW; REGGIANI, 2014). Sabe-se também que os capilares estão localizados bem próximos dessas células. As células satélites são mitoticamente inativas no adulto, porém podem reassumir a capacidade de autorrenovação e proliferação em resposta a estresse ou trauma. As células geradas pela atividade mitótica das células satélites se comportam como células precursoras miogênicas, os mioblastos, se diferenciam em miócitos, se fundem em fibras musculares novas ou com outras já existentes (DUMONT et al., 2015; MUKUND; SUBRAMANIAM, 2020).

### **2.1.2. INERVAÇÃO**

No local de contato com a fibra muscular com o nervo (junção mioneural ou neuromuscular) este último perde sua bainha de mielina e forma uma dilatação (placa motora) que se coloca dentro de uma depressão da superfície da fibra muscular. Essa é uma estrutura especializada formada por nervos motores associados ao músculo alvo e é visível ao microscópio (KIERSZENBAUM; TRES, 2016). O terminal axônico apresenta numerosas mitocôndrias e vesículas sinápticas com o neurotransmissor acetilcolina. Na junção, o sarcolema forma as dobras juncionais. O sarcoplasma abaixo dessas dobras contém núcleos da fibra muscular, numerosas mitocôndrias, ribossomos e grânulos de glicogênio (JUNQUEIRA; CARNEIRO, 2013). Cada ramo nervoso inerva uma única fibra muscular. Em contrapartida, músculos que requerem controle fino têm poucas fibras musculares por unidade motora. Músculos muito grandes contêm várias centenas de fibras por unidade motora (KIERSZENBAUM; TRES, 2016).

As alterações na posição do corpo ou dos membros são acompanhadas por mudanças no comprimento e força de vários músculos. Para ajustar automaticamente e de forma apropriada as estruturas como também realizar movimentos desejados, receptores especializados detectam alterações da tensão e posição das estruturas, além dos vários tipos de receptores cutâneos e articulares relacionados com a sensação de postura corporal (PROSKE, 2005; HALL, 2016b; ZOLADZ, 2018; STERGIOU, 2020).

De maneira simplificada, existem três tipos de motoneurônios entrelaçados entre si (alfa, beta e gama). Eles se diferem quanto ao local de inervação, propriedades morfológicas e eletrofisiológicas. As fibras musculares extrafusais, estimuladas com o aumento da tensão muscular, constituem unidades motoras e geram força durante os movimentos, sendo inervadas por grandes motoneurônios (alfa ou beta). Essas fibras têm uma inserção tendinosa e fascial transmitindo tensões no nível do epimísio (HALL, 2016a; HALL, 2016b; ZOLADZ, 2018; STERGIOU, 2020).

Em contrapartida, a inervação gama ou betas, compõem fibras dentro dos fusos musculares (intrafusais). Elas são fibras finas e curtas, revestidas por uma bainha de tecido conjuntivo, e registram o comprimento e alterações no comprimento da fibra muscular, tensionando o perímio (HALL, 2016b; ZOLADZ, 2018; STERGIOU, 2020).

Nesse contexto, essas conexões permitem que ocorra a transmissão da força das fibras musculares no tecido conjuntivo e anexo do esqueleto, possibilitando um ponto somático de equilíbrio (HALL, 2016b; ZOLADZ, 2018; STERGIOU, 2020).

O conhecimento desses receptores possibilita realizar um treino ou tratamento que trabalhe o efeito sobre a extensibilidade tecidual. Dentre os procedimentos de alongamento (passivo, ativo, balístico e outros) a facilitação neuromuscular proprioceptiva (FNP) e suas variações se mostra um método mais efetivo (HALL, 2016b; ZOLADZ, 2018; STERGIOU, 2020).

### **2.1.3. SISTEMA DE PRODUÇÃO DE ENERGIA**

A célula muscular esquelética é adaptada para a produção de trabalho mecânico intenso e descontínuo. Portanto, ela necessita de uma reserva de compostos ricos em energia. No sarcoplasma encontram-se depósitos de glicogênio que chegam a constituir de 0,5 a 1% do peso do músculo e servem como depósito de energia (JUNQUEIRA; CARNEIRO, 2013).

Toda a energia necessária para as funções celulares, incluindo a atividade contrátil, é fornecida pela hidrólise do ATP. Assim, para enfrentar grandes variações no consumo de ATP, são necessários mecanismos rápidos e eficientes de produção desta molécula (SCHIAFFINO; REGGIANI, 2011).

Três mecanismos principais fornecem a síntese de ATP nas fibras musculares: atividade da creatinoquinase, a glicólise e a fosforilação oxidativa mitocondrial. A fosfocreatina serve como reservatório de fosfato de alta energia para a rápida regeneração do ATP pela creatina quinase, evitando assim o acúmulo de ADP (SCHIAFFINO; REGGIANI, 2011). A fibra muscular obtém energia para síntese de ATP e fosfocreatina a partir dos ácidos graxos e glicose. De acordo com sua estrutura e metabolismo, as fibras musculares esqueléticas podem ser classificadas como tipo I e tipo II (SCHIAFFINO; REGGIANI, 2011; JUNQUEIRA; CARNEIRO, 2013).

As fibras do tipo I (fibras lentas ou fibras vermelhas) apresentam a fresco uma tonalidade vermelho-escura e são ricas em mioglobina no citoplasma. A mioglobina é uma proteína semelhante à hemoglobina, que contém ferro e é responsável por se ligar e armazenar o oxigênio até que o mesmo se torne necessário. É a mioglobina da sua aparência ao músculo, fazendo com que esse fique avermelhado.

Essa proteína existe também em grande quantidade nos músculos dos mamíferos que vivem no oceano e mergulham constantemente, como focas e baleias. As fibras tipo I são adaptadas para contrações continuadas. Sua energia é obtida principalmente dos ácidos graxos que são metabolizados nas mitocôndrias (SCHIAFFINO; REGGIANI, 2011; JUNQUEIRA; CARNEIRO, 2013). Tem um sistema de vasos sanguíneos e capilares bastante extensos, para suprir as necessidades de oxigênio. O número de mitocôndrias é bastante elevado. Assim, o metabolismo oxidativo predomina nesse tipo de fibra (HALL, 2016a).

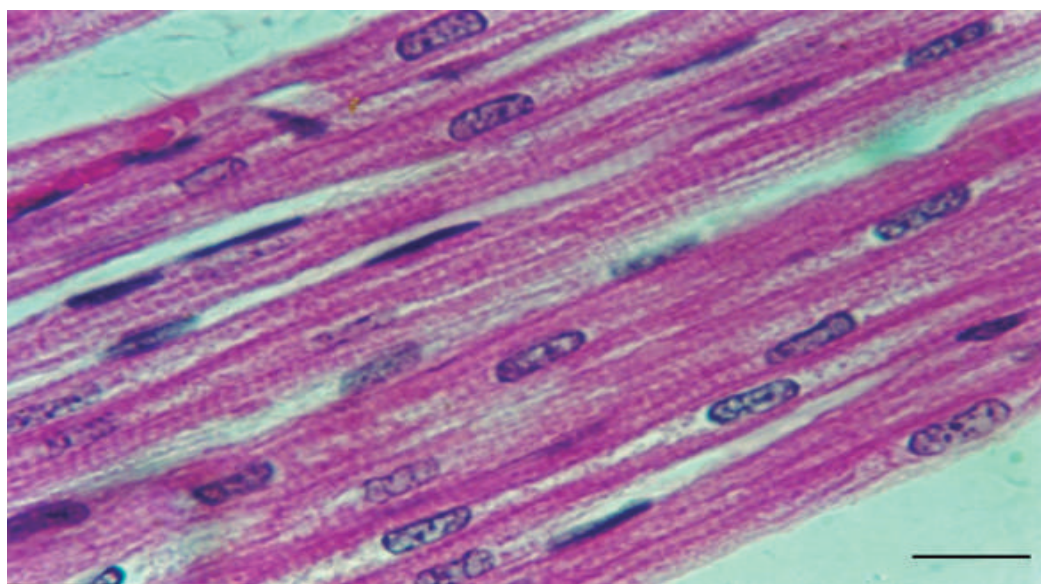
As fibras do tipo II (fibras rápidas ou fibras brancas) são adaptadas para contrações rápidas e descontínuas. Elas contêm pouca mioglobina e, por isso, a fresco possuem uma tonalidade vermelho-clara (SCHIAFFINO; REGGIANI, 2011; JUNQUEIRA; CARNEIRO, 2013). O retículo sarcoplasmático é mais extenso, para rápida liberação de cálcio. Existe grande quantidade de enzimas para liberação de energia pelo processo glicolítico. O suprimento de sangue é proporcionalmente menor, devido o metabolismo oxidativo ter importância secundária. Também apresenta, por causa disso, menor quantidade de mitocôndrias (HALL, 2016a).

As fibras do tipo II podem ser subdivididas nos tipos IIA, IIB e IIX (ou IIC para alguns autores), de acordo com suas características funcionais e bioquímicas. As fibras do tipo IIB são as mais rápidas dessa classe e dependem principalmente da glicólise como fonte de energia. Em um ser humano típico, a população de fibras musculares esqueléticas é de 50% do tipo I, 25% do tipo IIA, com apenas uma população muito pequena (possivelmente de 1 a 2%) de fibras IIX (EXETER et al., 2010). A diferenciação das fibras musculares nos tipos vermelha, branca e intermediária é controlada pelos nervos. Quando se cortam, em experimentos com animais, os nervos das fibras brancas e vermelhas e se faz reimplante cruzado, as fibras musculares mudam seu caráter durante a regeneração, seguindo a nova inervação recebida (SCHIAFFINO; REGGIANI, 2011; JUNQUEIRA; CARNEIRO, 2013). Essa conversão também pode ser conseguida experimentalmente por vários outros protocolos. Alterações no tipo de fibra se refletem em uma reprogramação da expressão de genes, levando a uma remodelação das propriedades contráteis da fibra (transições do perfil de contração lenta para rápida) ou perfil metabólico (transições de perfil glicolítico para oxidativo) (BLAAUW et al., 2013).

## 2.2. MÚSCULO ESTRIADO CARDÍACO

As células musculares cardíacas (ou cardiomiócitos) são alongadas e ramificadas, com cerca de 100  $\mu\text{m}$  de comprimento e 15  $\mu\text{m}$  de diâmetro, representadas na Figura 3. Essas células apresentam estriações transversais semelhantes às do músculo esquelético. As células cardíacas são mono ou binucleadas, sendo o núcleo de localização central. Células binucleadas parecerem representar algo em torno de 25% a 40% do total de cardiomiócitos (MIKO et al., 2017). As fibras cardíacas são circundadas por uma delicada camada de tecido conjuntivo, que seria comparável ao endomísio do músculo estriado esquelético, que contém abundante rede de capilares sanguíneos (STENGER; SPIRO, 1961; KIERSZENBAUM; TRES, 2016).

*Figura 3. Visão histológica do coração. Notar as fibras musculares cardíacas com as estriações transversais. Os núcleos das fibras musculares são centrais, com morfologia acompanhando a forma da célula. Também podem ser vistos núcleos de fibroblastos, mais alongados e de cromatina mais condensada, que circunda as fibras cardíacas. Hematoxilina férrica. Barra de escala = 40 $\mu\text{m}$ .*



Fonte: Arquivo pessoal dos autores.

Além dos cardiomiócitos, o tecido cardíaco é formado por fibroblastos, células musculares lisas e células endoteliais. Apesar dos cardiomiócitos representarem cerca de 75% do volume do coração (CLARK et al., 2001), o fibroblasto é a célula em maior número no tecido, ocupando 2/3 do número total de células. Os fibroblastos desempenham papel fundamental na produção da matriz extracelular (colágeno I e III), preenchendo o espaço intersticial (AGOCHA, 1997).

Os cardiomiócitos são unidos entre si em suas extremidades por complexos juncionais especializados chamados discos intercalares. Essas junções aparecem nas lâminas histológicas como linhas retas (com componentes transversais perpendicularmente ao maior eixo da célula) ou exibem um aspecto em escada (os componentes longitudinais correm paralelamente ao cardiomiócito antes de formar outro componente transversal) (SARANTITIS et al., 2012).

Nos discos intercalares encontram-se três especializações juncionais principais: zônula de adesão, desmossomos e junções comunicantes. As zônulas de adesão representam a principal especialização da membrana da parte transversal do disco, também são encontradas nas partes laterais e servem para ancorar os filamentos de actina à terminação dos sarcômeros. A fixação da actina aos sarcômeros é feita pela actinina e vinculina. Os desmossomos ligam mecanicamente e de maneira forte as células cardíacas, através de filamentos intermediários, impossibilitando que elas se separem durante a atividade contrátil. Nas porções laterais dos discos encontram-se as junções comunicantes que permitem a comunicação iônica entre as células, levando à contração muscular de forma sincrônica (STENGER; SPIRO, 1961; SARANTITIS et al., 2012; KIERSZENBAUM; TRES, 2016).

A organização e a função das proteínas contráteis dos cardiomiócitos são muito semelhantes ao encontrado no músculo estriado esquelético. O sistema tubular transverso do músculo cardíaco (sistema ou túbulos T) consiste em invaginações muito mais amplas da superfície celular. Contudo, no músculo cardíaco o sistema T e o retículo sarcoplasmático não são tão extensos ou organizados quanto no músculo esquelético. Por outro lado, na musculatura dos ventrículos, os túbulos T são maiores do que no músculo esquelético. A associação do retículo sarcoplasmático cardíaco com os túbulos T assume a forma de díades e estão localizadas na região das linhas Z, diferentemente do músculo esquelético que, assume a forma de tríades e localizam-se na junção das bandas A e I. Desta forma, no músculo cardíaco existe apenas uma invaginação de túbulo T por sarcômero e não duas como no músculo esquelético (SARANTITIS et al., 2012; SWEENEY; HAMMERS, 2018).

O retículo sarcoplasmático não é tão abundante e se distribui de forma irregular entre os miofilamentos (SARANTITIS et al., 2012; SWEENEY; HAMMERS, 2018). Apesar das diferenças estruturais assinaladas acima, a contração das células cardíacas é regulada pela concentração do íon cálcio citoplasmático de uma maneira praticamente idêntica à do músculo esquelético (LOWE; ANDERSON, 2015; SWEENEY; HAMMERS, 2018).



O músculo cardíaco armazena ácidos graxos sob a forma de triglicerídeos encontrados nas gotículas lipídicas do citoplasma de suas células. Existe uma pequena quantidade de glicogênio no sarcoplasma, que parece fornecer glicose quando há necessidade (STENGER; SPIRO, 1961; JUNQUEIRA; CARNEIRO, 2013).

As células musculares cardíacas podem apresentar grânulos de lipofuscina, localizados principalmente próximo às extremidades dos núcleos celulares. A lipofuscina é um agregado de proteínas altamente oxidadas que não podem ser digeridas no sistema ubiquitina-proteassoma e se acumulam principalmente nos lisossomos, especialmente nas células envelhecidas e em condições patológicas. Porém, novos dados sugerem que, no caso do músculo cardíaco, o acúmulo de lipofuscina está mais relacionado ao envelhecimento do que a patologia cardíaca (KAKIMOTO et al., 2019).

As mitocôndrias contêm numerosas cristas onde estão os complexos ATPsintases (complexos enzimáticos que formam o ATP na respiração). Elas são mais abundantes no músculo estriado cardíaco do que no estriado esquelético ocupando cerca de 40% versus 2% do volume citoplasmático respectivamente (STENGER; SPIRO, 1961; JUNQUEIRA; CARNEIRO, 2013).

As fibras cardíacas apresentam vesículas de secreção (entre 0,2 a 0,3  $\mu\text{m}$  de diâmetro), localizadas próximo ao núcleo e ao complexo de Golgi. Esses grânulos são mais abundantes nas células musculares do átrio esquerdo (cerca de 600 grânulos por célula). São grânulos que contêm a molécula precursora do hormônio ou peptídeo atrial natriurético (ANP) (ZINCHUK, 2002; JUNQUEIRA; CARNEIRO, 2013). Esse hormônio é um vasodilatador, aumentando o volume de sangue nos capilares. Também atua nos rins, aumentando a eliminação de sódio (natriurese) e água (diurese) pela urina. O hormônio natriurético tem ação oposta à da aldosterona, um hormônio antidiurético que atua nos rins promovendo a retenção de sódio e água. Enquanto a aldosterona aumenta a pressão arterial, o hormônio natriurético tem efeito contrário, fazendo baixar a pressão arterial (HANSSON, 2002; JUNQUEIRA; CARNEIRO, 2013).

O sistema condutor do coração é composto de fibras musculares modificadas para atuar como condutores de sinal, e não como células contráteis. Esse sistema é composto pelo nodo sinoatrial, o nodo atrioventricular, as bandas de His e as fibras Purkinje (LOWE; ANDERSON, 2015).

O nodo sinoatrial é composto por células fusiformes, consideravelmente menores do que as células musculares do átrio, com diâmetro de 3 a 4  $\mu\text{m}$ , e apresentam menor quantidade de miofibrilas. Essas células não têm discos intercalares, mas, se conectam entre si por desmossomos. As células do nodo são envolvidas por um tecido conjuntivo denso, contendo vasos sanguíneos e fibras nervosas (LOWE; ANDERSON, 2015).

O nodo atrioventricular é histologicamente semelhante ao nodo sinoatrial, porém suas células são dispostas com mais regularidade. Essas fibras se ramificam e emitem projeções citoplasmáticas, formando uma rede (ANDERSON et al., 2009; JUNQUEIRA; CARNEIRO, 2013). O nodo atrioventricular também é envolvido por um estroma rico em colágeno, vasos sanguíneos e nervosos. Pequenas fibras na extremidade anterior do nodo atrioventricular são organizadas com mais regularidade e se tornam um feixe que conduz o impulso deste aos ventrículos. Esse é o feixe de His, que penetra no esqueleto fibroso e corre anteriormente ao longo da borda superior do músculo do septo interventricular, antes de se dividir em ramos do feixe direito e esquerdo (ANDERSON et al., 2009; LOWE; ANDERSON, 2015).

Os ramos, direito e esquerdo do feixe, se conectam a uma complexa rede de fibras de condução especializadas, as fibras de Purkinje. Essas fibras podem ser distinguidas das fibras cardíacas porque contêm um número reduzido de miofibrilas, sendo estas localizadas na periferia da célula. Por outro lado, o diâmetro da fibra é maior. Além disso, as fibras de Purkinje possuem internamente acetilcolinesterase, são ricas em glicogênio e mitocôndrias. (ANDERSON et al., 2009; KIERSZENBAUM; TRES, 2016). As fibras de Purkinje são ligadas entre si por discos intercalares atípicos, parecendo ser menores em número e maiores em tamanho quando comparadas aos miócitos cardíacos ventriculares (SHIMADA et al., 2004).

Essa organização permite que o coração realize a sístole e diástole para ofertar sangue para todo o corpo. Em repouso o coração bombeia em média de 4 a 6 litros de sangue por minuto e isso muda conforme o exercício. Uma vez que o consumo de oxigênio no músculo esquelético aumenta drasticamente e esse sistema precisa suprir com o fluxo sanguíneo necessário. Essa resposta implica no mecanismo de Frank-Starling que, em uma regulação intrínseca, modifica sua contratilidade e aumenta o débito cardíaco chegando a valores de 4 a 7 vezes maiores do volume inicial de sangue ejetado. Ou seja, quanto maior a pré-carga, maior a força de contração e a quantidade de sangue ejetado (HALL, 2016a; HALL, 2016b; ZOLADZ, 2018; STERGIUO, 2020).

Durante o exercício máximo, tanto a frequência cardíaca quanto o volume sistólico aumentam cerca de 95% acima de seus níveis máximos, sendo normalmente o sistema mais limitante da taxa de oxigênio utilizado sob condições máximas do metabolismo aeróbico ( $VO_2$  máx) suplantando até mesmo do sistema respiratório (HALL, 2016a; HALL, 2016b; ZOLADZ, 2018; STERGIOU, 2020).

Inclusive, a exposição repetida a treinamento de resistência promove adaptações estruturais e funcionais, remodelando as fibras cardíacas e hipertrofiando, de forma benéfica, o miocárdio. Além de mudanças significativas nas respostas do fluxo sanguíneo na vasculatura do músculo esquelético (HELLSTEN; NYBERG, 2015).

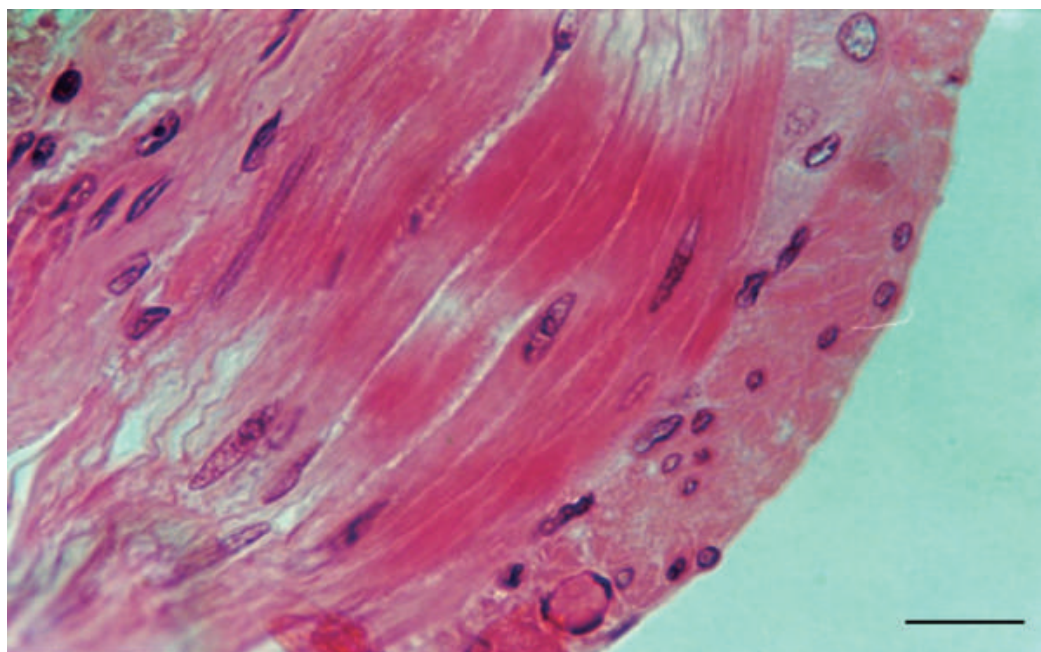
### **2.3. MÚSCULO LISO**

O músculo liso é encontrado nas paredes da maioria dos vasos sanguíneos, na íris e no corpo ciliar do olho e no músculo eretor do pelo. Também pode ser encontrado como camadas ou feixes nas paredes do intestino, ducto biliar, ureteres, bexiga urinária, trato respiratório e útero (vide Figura 4). Funcionalmente ele pode ser dividido em músculo liso multiunitário e unitário (KIERSZENBAUM; TRES, 2016).

O músculo liso multiunitário é composto por fibras separadas, sendo que cada uma delas se contrai independente das outras e, com frequência, são inervadas por uma só terminação nervosa, como as fibras esqueléticas. Normalmente essas células são recobertas por uma lâmina basal. Por outro lado, no músculo liso unitário as fibras musculares lisas se contraem ao mesmo tempo, como uma unidade. Nesse caso, as fibras estão dispostas em folhetos ou feixes e as membranas plasmáticas são aderidas em vários pontos, de forma que a força gerada em uma fibra seja transmitida à seguinte. As membranas são ligadas por junções comunicantes, propiciando o transporte de íons de uma célula para outra (HALL, 2016a).



Figura 4. Camada muscular lisa (miométrio) do útero de rata cortada longitudinalmente. Hematoxilina e eosina. Barra de aumento= 40 $\mu$ m.



Fonte: Arquivo pessoal dos autores.

O tecido muscular liso é formado por células longas, tipicamente em forma de fuso, mais espessas no centro e com as extremidades afiladas. O núcleo (alongado ou elíptico) é único e central. O tamanho do miócito liso pode variar de 20  $\mu$ m, na parede dos pequenos vasos sanguíneos, e pode chegar até 400-500  $\mu$ m no útero durante a gravidez (GABELLA, 2012; LOWE; ANDERSON, 2015).

As células musculares lisas são revestidas por uma lâmina basal e mantidas unidas por uma rede delicada de fibras reticulares que pode conter vasos sanguíneos e nervos. Essas fibras envolvem os miócitos lisos, de tal maneira que a contração simultânea de certa quantidade de células pode se transformar na contração do músculo como um todo (GABELLA, 2012; LOWE; ANDERSON, 2015).

O citoplasma perinuclear do miócito liso contém mitocôndrias, ribossomos, retículo endoplasmático rugoso, grânulos de glicogênio, complexo de Golgi pouco desenvolvido, filamentos grossos de miosina, filamentos finos de actina e filamentos intermediários compostos por desmina e vimentina. A actina e os filamentos intermediários se inserem nas estruturas citoplasmáticas e estão associados à membrana plasmática, ricas em actinina, chamadas corpos densos. Os polirribossomos participam da síntese de proteínas citoesqueléticas, ao invés do retículo endoplasmático rugoso (GABELLA, 2012; SANDERS et al., 2014).

Apesar dessas características gerais, o fenótipo das células musculares lisas e conseqüentemente sua atividade, variam nos diferentes órgãos na qual ela é encontrada (OWENS et al., 2004; SANDERS et al., 2014).

A célula muscular lisa, além da sua capacidade contrátil, também sintetiza colágeno do tipo III (fibras reticulares) e proteoglicanos. As células lisas das paredes dos grandes vasos sanguíneos produzem elastina. Essas células apresentam o retículo endoplasmático rugoso bem desenvolvido quando estão em intensa atividade sintética (JUNQUEIRA; CARNEIRO, 2013; KIERSZENBAUM; TRES, 2016).

A membrana plasmática da célula muscular lisa apresenta grande quantidade de depressões denominadas cavéolas. Elas se assemelham com as vesículas de pinocitose tanto no aspecto quanto nas dimensões. As cavéolas parecem ser estruturas permanentes envolvidas no transporte de fluidos e eletrólitos. Atuam como um sistema tubular T primitivo, transmitindo sinais de despolarização para o retículo sarcoplasmático pouco desenvolvido (GABELLA, 2012; KIERSZENBAUM; TRES, 2016). As células do músculo liso estão ligadas entre si por junções comunicantes, que controlam a sincronização na concentração de íons e no potencial de membrana entre as células vizinhas, permitindo a contração síncrona do músculo liso (TOUYZ et al., 2018).

As células musculares lisas têm um sistema de proteínas contráteis muito menos organizado do que as células musculares esqueléticas e cardíacas estriadas. O músculo liso tem um arranjo pelos quais feixes de proteínas contráteis cruzam a célula e são inseridos em pontos de ancoragem (corpos densos). Ele não mostra, portanto, um sistema altamente organizado de proteínas contráteis (isto é, como nos miofilamentos do músculo esquelético) como visto no músculo estriado. Na face extracelular da membrana plasmática os corpos densos são semelhantes às junções aderentes (LOWE; ANDERSON, 2015; SWEENEY; HAMMERS, 2018).

Existe no citoplasma filamentos de actina estabilizados pela combinação com tropomiosina, porém não existem sarcômeros nem troponina. Essas células musculares contêm miosina II, cujas moléculas se conservam enoveladas, exceto quando combinadas com um radical fosfato, se estiram em filamento (ALLEN; WALSH, 1994; JUNQUEIRA; CARNEIRO, 2013).

A interação entre a actina e miosina no músculo liso parece ser semelhante ao músculo estriado esquelético. O evento chave no acoplamento de excitação-contração do músculo liso é um aumento de cálcio em resposta a estímulos mecânicos, humorais ou neurais. A sinalização de cálcio controla as funções principais das células musculares lisas e é regulada com precisão pelos canais (permutadores e transportadores) de cálcio da membrana plasmática e por fontes intracelulares, incluindo o retículo sarcoplasmático, mitocôndrias e proteínas de ligação ao cálcio, como a calmodulina (TOUYZ et al., 2018).

A tensão gerada pela contração pode ser transmitida através dos corpos densos para a rede circundante de lâminas externas, permitindo assim que uma massa de células musculares lisas funcione como uma unidade. Os filamentos intermediários presentes na fibra muscular lisa (desmina) também são inseridos nas densidades focais. A energia é fornecida por numerosas mitocôndrias, que tendem a estar localizadas próximas ao retículo endoplasmático e outras organelas, ao redor do núcleo, em uma área desprovida de filamentos contráteis (HALL, 2011a; LOWE; ANDERSON, 2015).

Como dito, o músculo liso pode ser estimulado a contrair por estimulação nervosa, estimulação hormonal ou alongamento. Por exemplo, a ocitocina intravenosa estimula as contrações do músculo uterino durante o trabalho de parto (KIERSZENBAUM; TRES, 2016). O músculo liso recebe fibras do sistema nervoso simpático e do parassimpático, porém não exhibe as junções neuromusculares elaboradas (placas motoras) que ocorrem apenas no músculo esquelético. O grau de controle do sistema nervoso autônomo sobre os músculos lisos é muito variável (JUNQUEIRA; CARNEIRO, 2013).



Tabela 1. Comparação da histofuncionalidade dos diferentes tipos de fibras musculares

Fibras	Muscular Estriada Esquelética	Muscular Estriada Cardíaca	Muscular Lisa
Quantidade de Núcleos	Multinucleada	Mono ou binucleada	Mononucleada
Posição do Núcleo	Periférico	Central	Central
Morfologia do Núcleo	Alongado	Alongado	Fusiforme
Morfologia da Célula	Alongada e cilíndrica	Alongada e ramificada	Fusiforme
Presença de Sarcômero	Sim	Sim	Não
Citoesqueleto para Contração	Actina, tropomiosina, troponina, miosina II	Actina, tropomiosina, troponina, miosina II	Actina, tropomiosina, miosina II, desmina e de vimentina
Ocorrência de Túbulos T	Formação de tríade	Formação de díade	Nenhum
Ligação de Cálcio	Troponina C	Troponina C	Calmodulina
Contração	Voluntária	Involuntária e rítmica	Involuntária
Força da Contração	Forte e descontínua	Forte e contínua	Fraca e lenta

Fonte: Elaborado pelos autores.

### 3. BIOMECÂNICA BÁSICA

Força ( $F$ ) é igual à massa ( $m$ ) vezes a aceleração ( $a$ ) [ $F = m \cdot a$ ] — Essa equação é praticamente a definição de biomecânica (NEWTON, 1687). Os mecanismos que envolvem essa ciência, apesar de complexos, possibilitam a compreensão da postura e movimento humano (ZOLADZ, 2018; STERGIOU, 2020).

O corpo tende ao princípio da lei de conservação de energia e movimentos de cargas submáximas (faixa de aproximadamente 4-20 Hz) são estabelecidos na maioria das atividades de vida diária. Ações como controle ocular, respirar, deglutir e caminhar são alguns dos exemplos que caracterizam o movimento. Quando realizamos exercício físico ou esporte, dependendo da forma de como o estímulo é conduzido e de sua periodicidade, respostas musculares são observadas juntamente com a remodelação nesse tecido (HALL, 2016b; ZOLADZ, 2018; STERGIOU, 2020).

Por ser um fenômeno muito amplo, exige a interação de sistemas que atuam em propriedades funcionais, tal como funções sensoriais (propriocepção, interocepção e nocicepção), transmissão de força e fluidos (HALL, 2016a; HALL, 2016b).

Isso exposto, o ponto central desse capítulo é o músculo estriado esquelético e alguns dos elementos de sua interação para produzir o movimento em solo. A intenção não é esgotar o assunto, mas proporcionar uma visão integrativa do corpo humano, abordando princípios iniciais e fundamentais, para o desenvolvimento acadêmico.

A contração muscular precede, necessariamente, de um potencial de ação gerado pelo Sistema Nervoso, e as características dessa resposta (excitação-contração) variam conforme condições fisiológicas, características anatômicas e solicitações relacionadas ao local (HALL, 2016a; ZOLADZ, 2018; STERGIOU, 2020).

Além disso, a contração do miofilamento pode acontecer de forma voluntária (tônica) ou involuntária (reflexa) gerada por sinais enviados para o motoneurônio da medula espinal ou originados nos fusos musculares respectivamente (HALL, 2016a; ZOLADZ, 2018; STERGIOU, 2020).

Quanto mais unidades motoras estimuladas (um neurônio motor e o grupo de fibras estriadas esqueléticas), mais força o músculo pode produzir. Quando, de maneira aditiva, aumenta a intensidade da contração muscular, temos o evento de somação. A somação ocorre de duas formas: por fibras múltiplas (princípio do tamanho) de forma assíncrona — alternando a ativação entre as diferentes unidades motoras, ou por frequência e tetanização (frequência superior a 100 Hz), produzindo uma condição muscular de tensão máxima contínua após a força se elevar de maneira gradual, rápida e máxima (efeito da escada ou *treppe*). Embora a tetanização seja ativada em situações específicas como luta extrema ou fuga, conforme sua ativação se prolongue, há um declínio gradual no nível dessa tensão produzida, causando depleção do glicogênio muscular, fadiga muscular e posteriormente menor contração muscular (HALL, 2016a; ZOLADZ, 2018; STERGIOU, 2020).

Ademais, um músculo pode receber inervação de centenas de neurônios motores diferentes, o que regula e adapta o tônus muscular. Isso é possível através de um controle perfeito de feedforward com informações de feedback (HALL, 2016a; HALL, 2016b; ZOLADZ, 2018; STERGIOU, 2020). E nesse estudo do Sistema Muscular, a seguir encontraremos alguns conceitos e definições.

A depender da ação realizada pelo componente contrátil (miofilamento) do tecido muscular, temos distintas propriedades comportamentais (DON LEHMKUHL, SMITH, 1987; HALL, 2016b; STERGIOU, 2020):



*Contração* → capacidade do músculo para encurtar. Ou seja, capacidade do músculo em produzir torque superior ao torque resistivo em uma articulação.

*Extensão* → capacidade do músculo para alongar. Logo, o torque produzido pela tensão em um músculo é menor do que o torque da articulação.

*Irritabilidade* → capacidade do músculo em responder a estímulos eletroquímicos ou mecânicos (produzindo uma tensão).

*Elasticidade* → capacidade do músculo em retornar à sua forma inicial ou de repouso, após a remoção de alguma ação externa (alongamento ou contração). Essa resposta viscoelástica tempo-dependente contribui para a transmissão de forças no sistema.

Quando observamos diferentes tipos de contrações musculares e suas variações da velocidade (DON LEHMKUHL; SMITH, 1987; HALL, 2016b; STERGIOU, 2020):

*[Grego: isos — igual e tonus — tensão]* → durante o movimento a velocidade varia e, a depender da carga a ser vencida, as características dessa contração também. Ou seja, a força da contração é superior à carga (além de sua inércia).

A contração também é classificada de acordo com o comprimento do músculo (DON LEHMKUHL; SMITH, 1987; HALL, 2016b; STERGIOU, 2020):

*Concêntrica [Latim: con — junto, com; centrum — centro]* → tipo de contração, no qual o comprimento da fibra muscular diminui, ou seja, o músculo encurta durante a ação.

*Excêntrica [Grego: ek — fora, longe de; kentron — centro]* → tipo de contração, no qual o comprimento da fibra aumenta, ou seja, o músculo se alonga modulando a velocidade. Principal mecanismo de lesão da fibra muscular (STAUBER, 2004; GARRET, 1990; ARMSTRONG, 1990; ARMSTRONG et al., 1991).

Quando a função da contração do miofilamento varia de acordo com o movimento (DON LEHMKUHL, SMITH, 1987; HALL, 2016b; STERGIOU, 2020):

*Agonista [Grego: agon — competição]* → músculos que ao contraírem realizam o movimento a favor da contração.

*Antagonista [Grego: anti — contra] (ou Opositores)* → músculos que executam o movimento oposto ao agonista. Seja para diminuir a velocidade do movimento seja para alterar a potência da ação.

*Sinergista [Grego: syn — com, junto e ergon — trabalho]* → músculos que atuam na estabilização de uma articulação, viabilizando a ação de um movimento específico.

*Neutralizador* → músculos capazes em anular ou reduzir ações indesejadas, produzidas por alguma outra força.

A percepção quanto à classificação de acordo com o movimento, aqui apresentadas, não são absolutas — uma vez que o corpo humano é dinâmico. Deste modo, a classificação da musculatura de uma forma ou de outra, dependerá da referência de análise (grupo muscular, plano, eixo, origem e inserção — por exemplo). Existindo também a classificação de acordo com o número de articulações que os músculos cruzam (DON LEHMKUHL; SMITH, 1987; HALL, 2016b; STERGIOU, 2020):

*Monoarticular* → os músculos que cruzam apenas uma articulação, funcionando como agonistas.

*Biarticular* → os músculos cruzam duas articulações.

*Multiarticular* → os músculos cruzam mais de duas articulações.

E ao cruzar a articulação, a coativação dos músculos agonistas e antagonistas, proporcionam maior estabilidade para a articulação (ação sinérgica) (DON LEHMKUHL; SMITH, 1987; HALL, 2016b; STERGIOU, 2020).

A organização (orientação e disposição) das fibras também se correlaciona com a função muscular. Sua disposição pode ser (DON LEHMKUHL; SMITH, 1987; HALL, 2016b; STERGIOU, 2020):

*Paralela (fusiformes)* → as fibras orientam-se, principalmente, em paralelo ao eixo longitudinal do músculo. Por vezes essas fibras limitam-se até certo ponto do ventre muscular, não se estendendo pelo comprimento total do músculo.

*Peniforme (sub-classificados em unipenados, bipenados e multipenados)* → as fibras orientam-se em ângulos com o eixo longitudinal do músculo (fixa-se em um ou mais tendões) maximizando a área de seção transversal do músculo por unidade de volume e correlacionando diretamente com a força muscular.

Com a constante investigação do movimento, dada a natureza e a magnitude (módulo ou intensidade) do estresse mecânico (distribuição de força) sobre tecidos biológicos, a compreensão da fisiologia viabiliza condutas terapêuticas e treinos específicos — por exemplo (HALL, 2016b; ZOLADZ, 2018; STERGIOU, 2020).

Em repouso, a fraca ligação da miosina com a actina e a baixa frequência de impulsos nervosos proporciona uma certa tensão ao tecido muscular, intitulado tônus muscular basal (GORDON et al., 2000). Ao contrair, a tensão gerada pelo músculo é determinada pelo grau de deslizamento dos filamentos de actina e miosina, há um trabalho mecânico realizado pela contração concêntrica da musculatura estriada esquelética flexora do membro superior contra uma carga, alterando o tônus muscular e encurtando suas fibras (HALL, 2016b; ZOLADZ, 2018; STERGIOU, 2020). Esse trabalho tem por definição a “quantidade de força aplicada pelo músculo multiplicada pela distância sobre a qual a força é aplicada” (HALL, 2016a).

Esse exemplo nos direciona para a reflexão de que na contração concêntrica, apesar do músculo esquelético se contrair extremamente rápido em situações sem qualquer carga, a velocidade do movimento fica comprometida à medida que a carga aumenta (a execução do movimento será mais difícil), além da influência anatômica das fibras musculares em gerar força. Ou seja, o número de sarcômeros dispostos em série nas miofibrilas influenciará na contração máxima e velocidade máxima da fibra muscular, em contrapartida o comprimento de uma fibra muscular não, dependendo, portanto do número de proteínas contráteis dispostas em paralelo (ZOLADZ, 2018; STERGIUO, 2020).

Em compensação, na contração excêntrica, notamos um comportamento muscular distinto. Esse tipo de contração produz mais força à medida que a velocidade aumenta, inclusive, excede a força de contração isométrica máxima (ALEXANDER, 2002a, 2002b; HILL, 1938; ASMUSSEN, 1952). Dito isso, ainda que não seja totalmente clara a base fisiológica, verifica-se a relação entre a velocidade de contração e a carga (relação velocidade-força) (HALL, 2016a; HALL, 2016b; ZOLADZ, 2018).

Considerando ainda sobre a força da contração muscular, estruturas como o tecido conjuntivo (subconjunto — Sistema Fascial), que possuem ação conectiva e moduladora da tensão, também influenciam no comportamento elástico do músculo. Uma vez que os tendões, através de tensões ativas, armazenam energia quando o músculo é discretamente alongado, reflete na maior capacidade de produzir força relacionando, então, comprimento-tensão. Todavia, a quantidade máxima de força diminuirá à medida que o músculo for estirado além da sobreposição entre filamentos finos e grossos. O contrário também é verdadeiro, ou seja, após o encurtamento do músculo a capacidade de desenvolvimento de tensão será menor. Nas tensões passivas, conferido pelas membranas musculares, verifica-se uma influência na amplitude de movimento pela resistência ao estiramento passivo do músculo (HALL, 2016a; HALL, 2016b; ZOLADZ, 2018).

Um padrão comum de ação muscular durante os movimentos é estabelecido por uma sequência de atividades relacionadas ao ciclo alongamento-encurtamento, caracterizado por alongar um músculo ativo antes que ele realize uma contração (KOMI, 2011; ALEXANDER, 2002a, 2002b; HOF; VAN DEN BERG, 1986; ROBERTS et al., 1997). Isso produz movimentos rápidos e fortes, possibilitando melhora do desempenho, principalmente realizado por atletas que buscam por alta performance (HALL, 2016b; ZOLADZ, 2018). Além de inúmeros objetivos desenvolvidos pelos treinos como:

*Força* → capacidade de certo grupo muscular de gerar torque sobre uma articulação específica com maior o número de pontes cruzadas ligadas ao filamento de actina.

*Potência* → desempenho do trabalho durante uma unidade de tempo. Ocorre em aproximadamente 30% da força máxima.

*Resistência* → capacidade de o músculo exercer tensão ao longo do tempo, ou seja, maior resistência à fadiga.

Vale lembrar que o aquecimento prévio a uma atividade esportiva traz benefícios nas respostas musculares, pois, sob temperaturas corporais elevadas, tanto a oferta de oxigênio como a remoção de produtos metabólicos do músculo são acelerados (HALL, 2016b; ZOLADZ, 2018).

As distintas características mecânicas demandam de ações que envolvem a ativação de centenas de unidades motoras juntamente com a energética da contração muscular — sendo mais energeticamente dispendiosa uma contração isotônica do que isométrica mantendo a mesma carga (HOMSHER et al., 1997). Essas respostas estão correlacionadas com a fonte de energia para a refosforilação do ADP → ATP e continuidade da contração muscular por mais alguns segundos, como também sua variedade de sistemas geradores de ATP, ajustados para desempenho ideal e manutenção muscular (HALL, 2016a; ZOLADZ, 2018).

Com base em propriedades histoquímicas, em geral, as fontes glicolíticas de ATP não suportam a duração, mas sim, velocidade e potência — fibras de contração rápida com contrações de segundos ou minuto; enquanto as fontes oxidativas de ATP suportam a duração, mas não altas velocidades ou altas cargas — fibras de contração lenta com contrações de minutos ou horas (HALL, 2016a; ZOLADZ, 2018). Referente ao rápido desdobramento enzimático do glicogênio a ácidos pirúvico e láctico para liberar energia (cerca de 2,5 vezes mais rápida do que a formação do ATP), em condições anaeróbicas o ácido láctico como produto final da glicólise se acumula nas células musculares, diminuindo o pH da fibra e gerando um impacto negativo na miosina. Com os metabólitos alterados, a produção de força e as taxas de contração e relaxamento são comprometidas, esse efeito direciona para a fadiga muscular (FITTS, 1992; HALL, 2016a; HALL, 2016b).

Ademais, apesar do controle do sistema nervoso autonômico na modulação do diâmetro das arteríolas de resistência e queda concomitante na resistência vascular, as próprias contrações musculares tônicas intensas diminuem ou interrompem, temporariamente, o fluxo sanguíneo, em consequência de a contração muscular esquelética comprimir os vasos sanguíneos intramusculares, culminando para fadiga quase total em 1 a 2 minutos (LAUGHLIN et al., 2012; SEGAL, 2005; HALL, 2016a; HALL, 2016b; ZOLADZ, 2018; STERGIUO, 2020).

Onde a heterogeneidade do fluxo sanguíneo da fibra e a densidade da malha capilar se faz proporcional às necessidades metabólicas dos diferentes tipos de fibras musculares esqueléticas (contração rápida, lenta ou intermediária). Logo, o fluxo de sangue nos músculos contraídos é diretamente proporcional à carga de trabalho (VAN HALL et al., 2002; ZOLADZ, 2018).

O estresse e a tensão nas estruturas musculares causados pelo treinamento proporcionam mudanças nos sistemas metabólicos (anaeróbico e aeróbico) induzindo ao aumento da massa muscular ativado pela síntese de proteínas. Embora existam dois mecanismos que aumentam a massa muscular, a hipertrofia no aumento na área da seção transversal das fibras musculares individuais, e a hiperplasia no aumento no número de fibras musculares; a primeira é indicada como mecanismo primário (HALL, 2016a; ZOLADZ, 2018).

Essa resposta está diretamente relacionada ao tipo de exercício e sua intensidade. Para uma hipertrofia significativa (em 6 a 10 semanas) é necessário que diariamente o músculo seja submetido a contrações musculares em mais de 50% da carga máxima e poucas repetições. Além de obter uma adaptação adicional imposta pelo aumento do ângulo de penação dos fascículos musculares quanto a maior capacidade de gerar força por unidade de volume, observa-se um aumento de enzimas mitocondriais e maior eficácia do sistema oxidativo (AAGAARD et al., 2001; ZOLADZ, 2018).

Por outro lado, a inatividade intensifica a degradação de proteínas contráteis e induz a atrofia das fibras musculares. Na atrofia decorrente da desnervação, além da destruição de algumas fibras musculares, deposição de tecido fibroso e gorduroso, o quadro clínico de contratura muscular é instalado evoluindo com deformidades da estrutura acometida (HALL, 2016a; ZOLADZ, 2018; VOLPI; BISCOTTI, 2019).

Ademais, a elevada concentração de fosfocreatina contida na maioria das células musculares faz com que, em alta quantidade nos fluidos biológicos, a creatina seja um importante marcador de sarcopenia. Rapidamente, a sarcopenia é uma síndrome caracterizada pela perda progressiva da massa e força no músculo, portanto o enriquecimento de creatinina na urina fornece uma medida de creatina do Sistema Muscular (CRUZ-JENTOFT et al., 2010; HALL, 2016a; ZOLADZ, 2018).

Adicionada à força, conhecer a fisioanatomia humana possibilita adotar posturas mais vantajosas para a execução do movimento, otimizando características da função muscular como também, minimizando injúria tecidual. Nosso organismo é arquitetado sobre um sistema de alavancas e polias — basicamente formado por músculos, articulações, ossos, tendões e ligamentos. Fundamentado no exemplo anteriormente citado, a flexão de cotovelo, nos remete aos sistemas de alavancas, em que o braço de alavanca se movimenta através de uma força de tensão que sequencialmente gera um torque na articulação, alterando o momento de inércia do membro superior (HALL, 2016a; ZOLADZ, 2018; STERGIOU, 2020).

Esse sistema de alavanca define-se então, pela razão entre o comprimento do braço de força e o comprimento do braço de peso, uma vez que constantemente somos submetidos a forças internas e externas que agem simultaneamente sobre nossos corpos. Logo, o processo de decomposição de forças possibilita identificar melhor sua magnitude e direção (HALL, 2016a; HALL, 2016b; ZOLADZ, 2018; STERGIOU, 2020).

Dependendo da disposição desses três arranjos, o músculo, a articulação e o osso, uma classe diferente de alavanca será formada, ilustrado pela Figura 4. Dito isso, a análise do sistema de alavancas do corpo arquiteta-se em (HALL, 2016b; ZOLADZ, 2018; STERGIOU, 2020):

*Inserção muscular.*

*Distância do fulcro da alavanca (eixo).*

*Comprimento do braço da alavanca.*

*Posição da alavanca.*

Alavancas de terceira classe são as mais comuns no corpo humano, principalmente em movimentos de cadeia cinética aberta. Nesse sistema a força e a resistência estão do mesmo lado do eixo, disposição que proporciona velocidade do segmento distal do corpo (HALL, 2016a; ZOLADZ, 2018; STERGIOU, 2020).

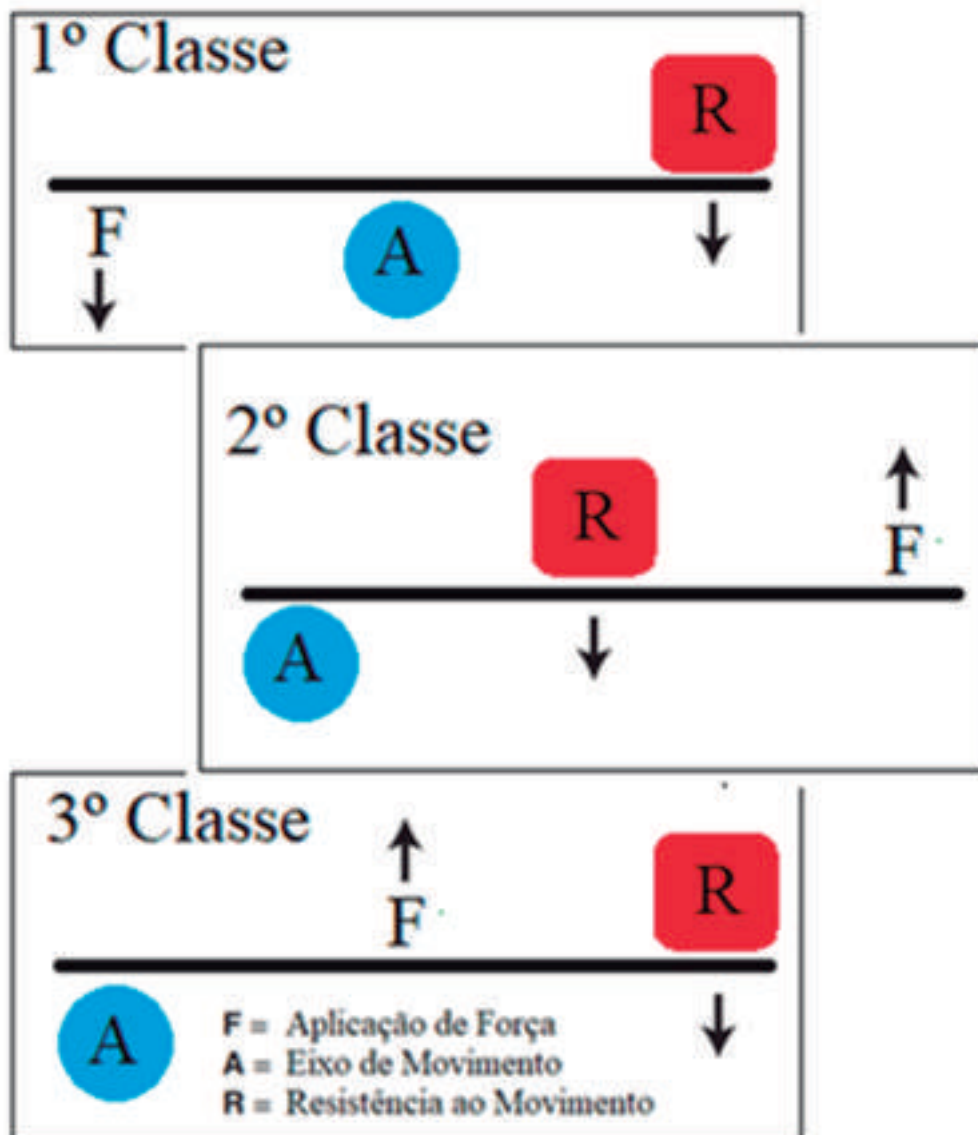
Alguns exemplos anatômicos de alavancas são (DON LEHMKUHL, SMITH, 1987):

*Primeira Classe* → a força aplicada e a resistência estão localizadas em lados opostos do eixo. Exemplo: Forças do tornozelo em apoio unilateral (referência do músculo sóleo);

*Segunda Classe* → a força aplicada e a resistência estão do mesmo lado do eixo, braço de resistência sendo menor do que o braço de força. Exemplo: Forças sobre a pélvis com apoio bilateral (referência do peso da cabeça, tronco e braços);

*Terceira Classe* → braço de resistência sendo maior do que o braço de força. Exemplo: Forças sobre o antebraço quando se segura um peso na mão [referência do músculo

Figura 04: Comparação dos três sistemas de alavancas.



Fonte: Adaptado de Muscolino (2014)

Ponderando os três tipos de alavancas, em suma, demonstram que “o que se ganha em velocidade ou distância perde-se em força”, o inverso também é verdadeiro. Esta exposição se traduz em uma pequena abordagem sobre o sistema de forças que produzem movimentos rotatórios no corpo, dentro de uma ciência maior intitulada cinesiologia e suas várias divisões e subdivisões, como a própria ciência da biomecânica, cinética e cinemática — massa, força, tração, peso, força gravitacional, área, volume, magnitude, direção e tantas outras grandezas (HALL, 2016a; HALL, 2016b; ZOLADZ, 2018; STERGIU, 2020).

Portanto, reconhecemos que a localização do músculo no esqueleto influencia sua capacidade de produzir torque em toda a amplitude de movimento sobre uma articulação — influência combinada da força e do braço da alavanca no torque. Logo, são sumarizados na Tabela 2, Tabela 3 e Tabela 4 alguns dos músculos que compõem tanto o esqueleto axial quanto o apendicular, suas ligações proximais (origem), ligações distais (inserção); principais ações e inervação correspondente (DON LEHMKUHL; SMITH, 1987; HALL, 2016b; MUSCOLINO, 2014).

*Tabela 2. Músculos da Coluna Vertebral: cervical, torácica, lombar e sacral.*

Músculos Pré-Vertebrais (Reto Anterior da Cabeça, Reto Lateral da Cabeça, Longo da Cabeça, Longo do Pescoço)	<p><b>Origem:</b> região anterior do osso occipital e vértebras cervicais.</p> <p><b>Inserção:</b> superfície anterior das vértebras cervicais e da 1ª a 3ª vértebra torácica.</p> <p><b>Funções:</b> flexão, flexão lateral e rotação para o lado oposto.</p> <p><b>Inervação:</b> nervos cervicais (C1-C6).</p>
Reto do Abdome	<p><b>Origem:</b> crista do púbis.</p> <p><b>Inserção:</b> 5ª a 7ª cartilagem costal e apófise xifóide.</p> <p><b>Funções:</b> flexão do tronco, estabilização da coluna vertebral, compressão da parede abdominal.</p> <p><b>Inervação:</b> nervos intercostais (T6-T12).</p>
Oblíquo Externo	<p><b>Origem:</b> 5ª a 12ª costela.</p> <p><b>Inserção:</b> crista ilíaca e linha alba.</p> <p><b>Funções:</b> compressão e suporte das vísceras, flexão lateral e anterior do tronco, rotação contralateral.</p> <p><b>Inervação:</b> nervos intercostais inferiores (T7-T12).</p>
Oblíquo Interno	<p><b>Origem:</b> fáscia toracolombar, parte dorsal da crista ilíaca e ligamento inguinal.</p> <p><b>Inserção:</b> cartilagens costais inferiores e linha alba.</p> <p><b>Funções:</b> compressão das vísceras e rotação ipsilateral do tronco.</p> <p><b>Inervação:</b> nervos intercostais (T7-T12, L1), ílio-hipogástrico e ilioinguinal.</p>
Esplênios	<p><b>Origem:</b> processo mastoide do osso temporal e processos transversos da 1ª a 3ª vértebra cervical.</p> <p><b>Inserção:</b> metade inferior do ligamento nugal, processos espinhosos da 7ª vértebra cervical e das seis vértebras torácicas superiores.</p> <p><b>Funções:</b> extensão, flexão lateral e rotação ipsilateral.</p> <p><b>Inervação:</b> nervos cervicais médios e inferiores (C4-C8).</p>



<p>Suboccipitais (Oblíquo Superior e Inferior da Cabeça, Reto Posterior Maior e Menor da Cabeça)</p>	<p><b>Origem:</b> osso occipital, processo transverso da 1ª vértebra cervical.</p> <p><b>Inserção:</b> superfície posterior da 1ª e 2ª vértebra cervical.</p> <p><b>Funções:</b> extensão, flexão lateral e rotação ipsilateral.</p> <p><b>Inervação:</b> nervo suboccipital (C1)</p>
<p>Eretores da Espinha da Coluna (Espinal, Longuíssimo e Iliocostal)</p>	<p><b>Origem:</b> parte inferior do ligamento nucal, parte posterior das vértebras cervicais, torácicas e lombares, nove últimas costelas, crista ilíaca, parte posterior do sacro.</p> <p><b>Inserção:</b> processo mastoide do osso temporal, parte posterior das vértebras cervicais, torácicas e lombares, 12 costelas.</p> <p><b>Funções:</b> extensão, flexão lateral e rotação contralateral.</p> <p><b>Inervação:</b> nervos espinais (T1-T12).</p>
<p>Semiespinais (da Cabeça, do Pescoço e do Tórax)</p>	<p><b>Origem:</b> osso occipital, processos espinhosos das vértebras torácicas 2ª a 4ª.</p> <p><b>Inserção:</b> processos transversos das vértebras torácicas e 7ª vértebra cervical.</p> <p><b>Funções:</b> extensão, flexão lateral e rotação contralateral.</p> <p><b>Inervação:</b> nervos espinais cervicais e torácicos (C1-T12).</p>
<p>Músculos Espinais Profundos (Multífido, Rotadores, Interespinais, Intertransversais, Levantadores das Costelas)</p>	<p><b>Origem:</b> processos espinhoso e transverso de todas as vértebras, parte posterior do sacro.</p> <p><b>Inserção:</b> processos espinhoso e transverso e lâminas das vértebras abaixo daquelas do ligamento proximal.</p> <p><b>Funções:</b> extensão, flexão lateral e rotação contralateral.</p> <p><b>Inervação:</b> nervos espinais e intercostais (T1-T12).</p>
<p>Esternocleidomastóideo</p>	<p><b>Origem:</b> face anterior do esterno e terço medial da face anterossuperior da clavícula.</p> <p><b>Inserção:</b> processo mastoide do crânio.</p> <p><b>Funções:</b> Contração unilateral: inclinação da cabeça, rotação contralateral. Contração bilateral: elevação da cabeça, flexão do pescoço.</p>

<p>Quadrado lombar</p>	<p><b>Origem:</b> crista ilíaca do ílio.</p> <p><b>Inserção:</b> 12ª costela e apófises transversas das 1ª a 4ª vértebras lombares.</p> <p><b>Funções:</b> estabilizador da pelve e da coluna.</p> <p>Contração bilateral: extensão da coluna vertebral lombar. Contração unilateral: inclinação do tronco.</p> <p><b>Inervação:</b> Nervos espinais (T12-L4)</p>
<p>Psoas maior</p>	<p><b>Origem:</b> processo transverso da 12ª vértebra torácica até a 4ª vértebra lombar.</p> <p><b>Inserção:</b> trocânter menor do fêmur.</p> <p><b>Funções:</b> flexão do quadril, rotação externa da coxa, flexão lateral do tronco (referência articulação do quadril).</p> <p><b>Inervação:</b> nervo femoral (L1-L3).</p>
<p>Psoas menor</p>	<p><b>Origem:</b> processo transverso da 12ª vértebra torácica até a primeira vértebra lombar.</p> <p><b>Inserção:</b> eminência iliopúbica (união entre o ílio e o púbis).</p> <p><b>Funções:</b> flexão da coluna, com a possibilidade de extensão da lombar (Paradoxo do Psoas)</p> <p><b>Inervação:</b> ramos do plexo lombar.</p>

Fonte: Adaptado de Hall (2016b) e Muscolino (2014)

*Tabela 3. Músculos do Membro Superior: músculos da articulação glenoumeral, que cruzam o cotovelo e músculos da mão e dos dedos.*

Deltoide	<p><b>Origem:</b> terço externo da clavícula (parte anterior), acrômio (parte média), espinha da escápula (parte posterior).</p> <p><b>Inserção:</b> tuberosidade deltoide do úmero.</p> <p><b>Funções:</b> Parte anterior: flexão, adução horizontal, rotação interna. Parte média: abdução, abdução horizontal. Parte posterior: extensão, abdução horizontal, rotação externa.</p> <p><b>Inervação:</b> nervo axilar (C5, C6).</p>
Peitoral Maior	<p><b>Origem:</b> dois terços mediais da clavícula (parte clavicular); face anterior do esterno e cartilagem; das primeiras seis costelas (parte esternal).</p> <p><b>Inserção:</b> tubérculo maior do úmero e sulco intertubercular.</p> <p><b>Funções:</b> Parte clavicular: flexão, adução horizontal, rotação interna. Parte esternal: extensão, adução, adução horizontal, rotação medial.</p> <p><b>Inervação:</b> nervo peitoral lateral e medial (C5-T1).</p>
Latíssimo do Dorso	<p><b>Origem:</b> processo espinhoso das vértebras torácicas 6<sup>a</sup> a 12<sup>a</sup> e das vértebras lombares, crista ilíaca, fáscia tóraco lombar e quatro últimas costelas.</p> <p><b>Inserção:</b> sulco intertubercular do úmero.</p> <p><b>Funções:</b> extensão, adução, rotação medial.</p> <p><b>Inervação:</b> nervo toracodorsal (C6-C8).</p>
Redondo Maior	<p><b>Origem:</b> margem lateral e ângulo inferior da escápula pela face posterior.</p> <p><b>Inserção:</b> lábio medial do sulco intertubercular do úmero.</p> <p><b>Funções:</b> extensão, adução, rotação medial</p> <p><b>Inervação:</b> nervo subescapular (C5, C6).</p>
Redondo menor	<p><b>Origem:</b> margem posterolateral da escápula.</p> <p><b>Inserção:</b> tubérculo maior do úmero.</p> <p><b>Funções:</b> rotação lateral, adução do ombro.</p>

Subescapular	<p><b>Origem:</b> toda a superfície anterior da escápula.</p> <p><b>Inserção:</b> tubérculo menor do úmero.</p> <p><b>Funções:</b> rotação interna do ombro.</p> <p><b>Inervação:</b> nervo subescapular (C5, C6).</p>
Bíceps Braquial	<p><b>Origem:</b> Cabeça longa: tubérculo supra glenóideo. Cabeça curta: processo coracoide.</p> <p><b>Inserção:</b> tuberosidade radial.</p> <p><b>Funções:</b> abdução do ombro, flexão do cotovelo, supinação do antebraço.</p> <p><b>Inervação:</b> nervo musculocutâneo (C5-C7).</p>
Coracobraquial	<p><b>Origem:</b> processo coracoide da escápula.</p> <p><b>Inserção:</b> face anteromedial do úmero.</p> <p><b>Funções:</b> flexão, adução do úmero.</p> <p><b>Inervação:</b> nervo musculocutâneo (C5-C7).</p>
Tríceps Braquial	<p><b>Origem:</b> Cabeça longa: tubérculo infraglenóideo na escápula. Cabeça lateral: parte média posterior do corpo do úmero. Cabeça medial: parte inferior do corpo do úmero.</p> <p><b>Inserção:</b> olécrano da ulna.</p> <p><b>Funções:</b> extensão do braço, adução.</p> <p><b>Inervação:</b> nervo radial (C5-T1).</p>
Ancôneo	<p><b>Origem:</b> epicôndilo lateral do úmero.</p> <p><b>Inserções:</b> olécrano na ulna.</p> <p><b>Funções:</b> extensão do cotovelo.</p> <p><b>Inervação:</b> nervo radial (C7, C8).</p>
Supinador	<p><b>Origem:</b> epicôndilo lateral do úmero.</p> <p><b>Inserção:</b> parte superior lateral do rádio.</p> <p><b>Funções:</b> supinação do antebraço.</p> <p><b>Inervação:</b> nervo interósseo (C5, C6).</p>

Braquiorradial	<p><b>Origem:</b> incisura supracondilar lateral do úmero.</p> <p><b>Inserção:</b> processo estilóide do rádio.</p> <p><b>Funções:</b> flexão do cotovelo, pronação a partir da posição em supino, supinação a partir da posição de pronação à neutra</p> <p><b>Inervação:</b> nervo radial (C5, C6).</p>
Pronador Quadrado	<p><b>Origem:</b> superfície anterior distal da ulna.</p> <p><b>Inserção:</b> superfície anterior distal do rádio.</p> <p><b>Funções:</b> pronação do antebraço.</p> <p><b>Inervação:</b> nervo interósseo anterior (C8, T1).</p>
Pronador Redondo	<p><b>Origem:</b> Cabeça umeral: epicôndilo medial do úmero. Cabeça ulnar: processo coronoide da ulna.</p> <p><b>Inserção:</b> parte média da superfície lateral do rádio.</p> <p><b>Funções:</b> pronação do antebraço, flexão do cotovelo.</p> <p><b>Inervação:</b> nervo mediano (C6, C7).</p>
Extensor Longo do Polegar	<p><b>Origem:</b> terço médio da ulna e membrana interóssea.</p> <p><b>Inserção:</b> dorso da falange distal do polegar.</p> <p><b>Funções:</b> extensão do polegar.</p> <p><b>Inervação:</b> ramo interósseo posterior do nervo radial (C7, C8).</p>
Extensor Curto do Polegar	<p><b>Origem:</b> superfície posterior do terço distal do rádio e membrana interóssea.</p> <p><b>Inserção:</b> face posterior da base da falange proximal do polegar.</p> <p><b>Funções:</b> extensão do polegar na primeira articulação da carpometacárpica e metacarpofalangeana.</p> <p><b>Inervação:</b> ramo interósseo posterior do nervo radial (C7, C8)</p>
Flexor Longo do Polegar	<p><b>Origem:</b> superfície anterior do rádio e membrana interóssea.</p>

<p>Abdutor Curto do Polegar</p>	<p><b>Origem:</b> tubérculos do escafoide e trapézio, retináculo dos flexores.</p> <p><b>Inserção:</b> base da falange proximal, osso sesamoide radial.</p> <p><b>Funções:</b> abdução do polegar.</p> <p><b>Inervação:</b> nervo mediano (C8, T1).</p>
<p>Adutor do Polegar</p>	<p><b>Origem:</b> capitato, 2º e 3º metacarpo, extremidade distal.</p> <p><b>Inserção:</b> lado ulnar da base da falange proximal, 5º dígito.</p> <p><b>Funções:</b> adução do polegar</p> <p><b>Inervação:</b> nervo ulnar (C8, T1).</p>
<p>Oponente do Polegar</p>	<p><b>Origem:</b> retináculo dos flexores, tubérculo do osso trapézio.</p> <p><b>Inserção:</b> primeiro metacarpo.</p> <p><b>Funções:</b> flexão, abdução e rotação medial do polegar num movimento combinado — oposição.</p> <p><b>Inervação:</b> nervo mediano (C8, T1).</p>
<p>Extensor do Indicador</p>	<p><b>Origem:</b> face posterior da ulna e membrana interóssea.</p> <p><b>Inserção:</b> aponeurose dorsal do dedo indicador.</p> <p><b>Funções:</b> extensão das articulações metacarpofalângica e interfalângicas do dedo indicador.</p> <p><b>Inervação:</b> nervo radial (C7, C8).</p>
<p>Extensor do Dedo Mínimo</p>	<p><b>Origem:</b> tendão do extensor dos dedos.</p> <p><b>Inserção:</b> falange proximal do dedo mínimo.</p> <p><b>Funções:</b> extensão dos dedos da falange proximal do dedo mínimo.</p> <p><b>Inervação:</b> ramo interósseo posterior do nervo radial (C6, C8).</p>
<p>Flexor Curto do Dedo Mínimo</p>	<p><b>Origem:</b> osso hamato.</p> <p><b>Inserção:</b> falange proximal do dedo mínimo.</p> <p><b>Funções:</b> flexão do dedo mínimo.</p>

<p>Extensor dos Dedos</p>	<p><b>Origem:</b> epicôndilo lateral do úmero.</p> <p><b>Inserção:</b> falanges distais e médias dos quatro dedos.</p> <p><b>Funções:</b> extensão dos dedos da 1ª falange, extensão do punho.</p> <p><b>Inervação:</b> ramo interósseo posterior do nervo radial (C6, C8).</p>
<p>Flexor Profundo dos Dedos</p>	<p><b>Origem:</b> três quartos proximais da ulna.</p> <p><b>Inserção:</b> base da falange distal dos quatro dedos.</p> <p><b>Funções:</b> flexão dos dedos (falange proximal, medial e distal), flexão da mão.</p> <p><b>Inervação:</b> nervo ulnar e mediano (C8, T1).</p>
<p>Flexor Superficial Dos Dedos</p>	<p><b>Origem:</b> epicôndilo medial do úmero.</p> <p><b>Inserção:</b> base da falange média dos quatro dedos.</p> <p><b>Funções:</b> flexão dos dedos (falange proximal e medial), flexão da mão.</p> <p><b>Inervação:</b> nervo mediano (C7, C8 e T1).</p>
<p>Lumbricais</p>	<p><b>Origem:</b> tendão do flexor profundo dos dedos.</p> <p><b>Inserção:</b> capuz dorsal dos quatro dedos.</p> <p><b>Funções:</b> flexão da falange proximal dos dedos, extensão dos dedos da falange medial e distal.</p> <p><b>Inervação:</b> nervo mediano e ulnar (C8, T1).</p>
<p>Interósseos Palmares</p>	<p><b>Origem:</b> lados do 2º, 4º e 5º metacarpo.</p> <p><b>Inserção:</b> base da falange proximal dos mesmos dedos.</p> <p><b>Funções:</b> adução dos dedos indicador, anular e mínimo.</p> <p><b>Inervação:</b> nervo ulnar (C8, T1).</p>
<p>Interósseos Dorsais</p>	<p><b>Origem:</b> entre os metacarpos dos quatro dedos.</p> <p><b>Inserção:</b> base da falange proximal do 2º ao 4º dedo.</p> <p><b>Funções:</b> abdução dos dedos indicador, médio e anular, adução do dedo médio.</p>

Fonte: Adaptado de Hall (2016b) e Muscolino (2014)

Tabela 4. Músculos do Membro Inferior: quadril, joelho, tornozelo e do pé.

<p>Quadríceps femoral (Reto Femoral, Vasto Lateral, Vasto Intermédio, Vasto Medial)</p>	<p><b>Origem:</b> Reto femoral: espinha ilíaca anterior da pelve, margem superior do acetábulo da pelve.  Vasto medial: linha intertrocantérica do fêmur.  Vasto lateral: linha áspera, trocânter maior do fêmur  Vasto intermédio: lado anterior do fêmur.  <b>Inserção:</b> tuberosidade da tíbia (todas as cabeças) — forma ligamento patelar.  <b>Funções:</b> flexão de quadril (apenas o reto femoral) e extensão de joelho.  <b>Inervação:</b> nervo femoral (L2-L4).</p>
<p>Iliopsoas</p>	<p><b>Origem:</b> Ilíaco: fossa ilíaca e sacro adjacente.  Psoas: 12ª vértebra torácica e todas as vértebras e discos lombares.  <b>Inserção:</b> trocânter menor.  <b>Funções:</b> flexão do quadril.  <b>Inervação:</b> nervo femoral e L1 para o iliopsoas.  (L2-L4: Ilíaco) e (L1-L3: Psoas)</p>
<p>Sartório</p>	<p><b>Origem:</b> espinha ilíaca anterossuperior.  <b>Inserção:</b> borda medial da tuberosidade da tíbia.  <b>Funções:</b> auxilia na estabilização do membro inferior. Articulação do quadril: flexão, abdução e rotação externa do membro inferior.  Articulação do joelho: flexão e rotação interna da perna.  <b>Inervação:</b> nervo femoral (L2-L3).</p>
<p>Pectíneo</p>	<p><b>Origem:</b> ramo púbico superior (linha pectínea do púbis).  <b>Inserção:</b> linha pectínea do fêmur.  <b>Funções:</b> flexão e adução do quadril.  <b>Inervação:</b> nervo femoral (L2-L3).</p>
<p>Tensor da Fásia Lata</p>	<p><b>Origem:</b> espinha ilíaca anterossuperior.</p>



<p>Glúteo Médio</p>	<p><b>Origem:</b> entre as linhas glúteas posteriores e anterior da face posterior do ílio.</p> <p><b>Inserção:</b> trocanter maior, faces superior e lateral.</p> <p><b>Funções:</b> abdução do quadril, fibras posteriores são extensoras e rotadoras externas do quadril, e as fibras anteriores são extensoras e rotadoras internas do quadril.</p> <p><b>Inervação:</b> nervo glúteo superior (L4-S1).</p>
<p>Glúteo Mínimo</p>	<p><b>Origem:</b> face lateral do ílio, entre as linhas glútea anterior e posterior.</p> <p><b>Inserção:</b> face anterior do trocanter maior.</p> <p><b>Funções:</b> abdução e rotação medial do quadril.</p> <p><b>Inervação:</b> nervo glúteo superior (L4-S1).</p>
<p>Grácil</p>	<p><b>Origem:</b> porção anteroinferior da sínfise púbica.</p> <p><b>Inserção:</b> superfície medial da tíbia.</p> <p><b>Funções:</b> Articulação do quadril: flexão da coxa, adução da coxa. Articulação do joelho: flexão da perna, rotação medial da perna.</p> <p><b>Inervação:</b> nervo obturatório (L2-L4).</p>
<p>Adutor Magno</p>	<p><b>Origem:</b> ramo inferior do púbis e do ísquio.</p> <p><b>Inserção:</b> toda a linha áspera e tubérculo adutor do fêmur.</p> <p><b>Funções:</b> Parte adutora: flexão da coxa, adução da coxa, rotação externa da coxa. Parte isquiotibial: extensão e rotação interna da coxa.</p> <p><b>Inervação:</b> nervo obturatório (L2-L4).</p>
<p>Adutor Longo</p>	<p><b>Origem:</b> ramo inferior do púbis e tuberosidade isquiática.</p> <p><b>Inserção:</b> terço médio do lábio medial da linha áspera.</p> <p><b>Funções:</b> estabilização da pelve. Articulação do quadril: flexão, adução e rotação externa da coxa.</p> <p><b>Inervação:</b> nervo obturatório (L3-L4).</p>
<p>Adutor Curto</p>	<p><b>Origem:</b> ramo inferior do púbis.</p>

Semimembráceo	<p><b>Origem:</b> face lateral da tuberosidade isquiática.</p> <p><b>Inserção:</b> côndilo medial da tíbia.</p> <p><b>Funções:</b> Estabilização da pelve. Articulação do quadril: extensão e rotação interna da coxa</p> <p>Articulação do joelho: extensão e rotação interna da coxa</p> <p><b>Inervação:</b> nervo isquiático e tibial (L5-S2).</p>
Bíceps Femoral	<p><b>Origem:</b> Cabeça longa: face medial da tuberosidade isquiática. Cabeça curta: face posterior do fêmur.</p> <p><b>Inserção:</b> côndilo lateral da tíbia (pequena faixa) e cabeça da fíbula.</p> <p><b>Funções:</b> extensão do quadril, flexão e rotação externa do joelho quando este se encontra flexionado.</p> <p><b>Inervação:</b> nervo isquiático e tibial (L5-S2).</p>
Rotadores Laterais (Piriforme, Gêmeo Superior, Gêmeo Inferior, Quadrado Femoral, Obturador Interno, Obturador Externo)	<p><b>Origem:</b> sacro, ílio, ísquio.</p> <p><b>Inserção:</b> trocanter maior, face posterior.</p> <p><b>Funções:</b> rotação externa da articulação do quadril.</p> <p><b>Inervação:</b> nervo isquiático e tibial (L5-S2).</p>
Gastrocnêmio	<p><b>Origem:</b> epicôndilos medial e lateral do fêmur.</p> <p><b>Inserção:</b> calcâneo, por meio do tendão do calcâneo.</p> <p><b>Funções:</b> flexão do joelho e flexão plantar do tornozelo.</p> <p><b>Inervação:</b> nervo tibial (S1-S2).</p>
Poplíteo	<p><b>Origem:</b> epicôndilo lateral do fêmur.</p> <p><b>Inserção:</b> côndilo medial da tíbia.</p> <p><b>Funções:</b> flexão e rotação medial do joelho.</p> <p><b>Inervação:</b> nervo tibial (L4-L5).</p>
Plantar	<p><b>Origem:</b> porção distal posterior do fêmur.</p> <p><b>Inserção:</b> calcâneo.</p> <p><b>Funções:</b> flexão do joelho e flexão plantar do tornozelo.</p>

<p>Extensor Longo dos Dedos</p>	<p><b>Origem:</b> tíbia, fíbula e membrana interóssea.</p> <p><b>Inserção:</b> falanges distais e médias dos dedos 2º ao 5º.</p> <p><b>Funções:</b> Articulações metatarsofalangeanas e interfalangeanas 2º ao 5º: extensão dos dedos.</p> <p>Articulação talocrural: dorsiflexão do pé.</p> <p>Articulação subtalar: eversão do pé.</p> <p><b>Inervação:</b> nervo fibular profundo (L4-S1).</p>
<p>Extensor Longo do Hálux</p>	<p><b>Origem:</b> fíbula e membrana interóssea.</p> <p><b>Inserção:</b> falange distal do hálux.</p> <p><b>Funções:</b> Articulações metatarsofalângica e interfalângica: extensão do hálux.</p> <p>Articulação talocrural: dorsiflexão do pé.</p> <p><b>Inervação:</b> nervo fibular profundo (L4-S1).</p>
<p>Fibular Longo</p>	<p><b>Origem:</b> cabeça e dois terços superiores da fíbula, face lateral.</p> <p><b>Inserção:</b> borda posterior do 1º metatarsiano e cuneiforme medial.</p> <p><b>Funções:</b> flexão plantar e eversão do tornozelo.</p> <p><b>Inervação:</b> nervo fibular superficial (L4-S1).</p>
<p>Fibular Curto</p>	<p><b>Origem:</b> fíbula, mais distal em relação à origem do fibular longo.</p> <p><b>Inserção:</b> tuberosidade do 5º metatarso.</p> <p><b>Funções:</b> flexão plantar e eversão do tornozelo.</p> <p><b>Inervação:</b> nervo fibular superficial (L4-S1).</p>
<p>Fibular Terceiro</p>	<p><b>Origem:</b> fíbula e tendão do músculo extensor longo dos dedos.</p> <p><b>Inserção:</b> 5º metacarpiano.</p> <p><b>Funções:</b> Articulação talocrural: Dorsiflexão do pé.</p> <p>Articulação subtalar: eversão do pé.</p>

Fonte: Adaptado de Hall (2016b) e Muscolino (2014)

## 4. INJÚRIA TECIDUAL

A depender da distribuição da força aplicada a uma estrutura e sua resposta, possíveis falhas mecânicas podem ocorrer, ou seja, deformações que excedam o limite da estrutura e sobrecarga mecânica, gerada por esforços repetitivos ou agudos, culminam em lesões. Alguns exemplos são o estiramento excessivo do tecido muscular resultando na ruptura do tecido, e contusões através de forças compressivas prolongadas durante um impacto (HALL, 2016a; VOLPI; BISCOTTI, 2019).

Conforme comentado, a contração excêntrica é o principal mecanismo de lesão na fibra muscular, mostrando uma maior expressão na força quando comparado à contração concêntrica (MIDDLETON, 1994; VOLPI; BISCOTTI, 2019). Inclusive, o nível de ativação elétrica do músculo, fraqueza estrutural e músculos pluriarticulares são os mais expostos a traumas e danos teciduais (VOLPI; BISCOTTI, 2019).

### 4.1. RESPOSTA DO MÚSCULO À LESÃO

No adulto, os três tipos de tecido muscular exibem diferenças na capacidade regenerativa após uma lesão que produza destruição parcial do músculo (JUNQUEIRA; CARNEIRO, 2012).

#### 4.1.1. FIBRAS MUSCULARES ESQUELÉTICAS

Embora os núcleos das fibras musculares esqueléticas não se dividam, o músculo tem uma capacidade limitada de reconstituição. Admite-se que as células satélites sejam responsáveis pela regeneração do músculo esquelético (JUNQUEIRA; CARNEIRO, 2012).

As células satélites se originam da mesma população progenitora muscular que expressa os fatores de transcrição PAX3 e PAX7 derivada do dermomiótomo somítico que dá origem à musculatura corporal. Sob condição de repouso, as células satélites adultas ficam inativas, mas podem rapidamente entrar novamente no ciclo celular após uma lesão. Uma vez que a arquitetura normal do tecido é interrompida, as células satélites ficam expostas a sinais regenerativos que as estimulam a sair do estado de repouso (LI et al., 2018). Nesta fase, as células satélites comprometidas expressam os marcadores miogênicos PAX7, Myf5 e/ou MyoD. As células satélites ativadas irão migrar extensivamente, proliferar, diferenciar e se fundir para formar miofibras em regeneração. Esse processo de diferenciação é acompanhado por uma diminuição da expressão de PAX7 e Myf5 e por um aumento nos níveis de miogenina e o fator miogênico 4 (MRF-4). Somente um subconjunto de células autorrenováveis não entra em diferenciação durante uma lesão muscular e retornará à quiescência após a regeneração, para repor a população de células satélites e preparar o tecido para uma lesão subsequente (DUMONT et al., 2015; LI et al., 2018).

O estado de quiescência das células satélites também pode ser alterado por estímulos fisiológicos como o envelhecimento, restrição calórica, exercício e alongamento mecânico por meio de várias vias de sinalização. As células satélites se multiplicam quando o músculo é submetido ao exercício intenso e, nesse caso, elas se fundem com as fibras musculares existentes, contribuindo para a hipertrofia do músculo (BLAAUW; REGGIANI, 2014; BAZGIR et al., 2017).

A capacidade regenerativa do músculo esquelético diminui com o envelhecimento. Com isso, a regeneração no músculo lesionado no idoso resulta em tecido fibrótico, aumento do acúmulo intramuscular de gordura e miofibras menores. O envelhecimento também é acompanhado por uma diminuição no número de células satélites. Esse efeito varia dependendo da espécie, idade e tipo de músculo. A capacidade miogênica de células satélites individuais também fica prejudicada durante o envelhecimento. Se essa diminuição na função das células satélites é fundamentalmente intrínseca ou induzida extrinsecamente pelas mudanças do ambiente, permanece uma questão a ser esclarecida. Evidências sugerem que os dois processos possam estar envolvidos (DUMONT et al., 2015).

#### **4.1.2. FIBRAS MUSCULARES CARDÍACAS**

A maioria das doenças cardíacas é acompanhada pela hipertrofia cardíaca. Caracterizado pelo aumento no tamanho dos cardiomiócitos, decorre da síntese de novos componentes, como o aumento da espessura, do número e do comprimento de miofibrilas (FRANCHINI, 2001; GLENN, 2009). Por outro lado, o músculo cardíaco não se regenera em humanos. Nas lesões do coração, como nos infartos, por exemplo, as partes destruídas são invadidas por fibroblastos que produzem fibras colágenas, formando uma cicatriz de tecido conjuntivo denso. A regeneração do coração está bem documentada em anfíbios, peixes e em mamíferos em desenvolvimento. Após o nascimento, no entanto, a regeneração do coração humano torna-se limitada pela não reposição dos cardiomiócitos (LAFLAMME; MURRY, 2011). Parece existir uma população de células-tronco progenitoras residentes no coração. Essas células poderiam ser análogas às células satélites do músculo esquelético. Porém, após uma lesão, essa população não repara nem restaura o tecido cardíaco perdido (LOWE; ANDERSON, 2015). Não sabemos quase nada sobre o comportamento endógeno das células progenitoras cardíacas. Uma dúvida importante permanece sobre qual é o papel dessas células no desenvolvimento, homeostase, envelhecimento e reação a lesões (LAFLAMME; MURRY, 2011).

### 4.1.3. FIBRAS MUSCULARES LISAS

No que se refere ao músculo liso, desde muito tempo se reconhece que ele tem uma resposta regenerativa mais eficiente (MCGEACHIE, 1975). Ele pode sofrer hiperplasia (aumento no número) quando estimulado. Durante a gravidez, as células entram em mitose e aumentam também de tamanho (hipertrofia). Experimentalmente, células do músculo liso podem sofrer desdiferenciação, migração e rediferenciação, o que mostra uma plasticidade bastante grande (WU et al., 1999). Mais recentemente, foi mostrado que as células musculares lisas podem passar por transdiferenciação também (HONG et al., 2017). Assim, ocorrendo uma lesão, as células musculares lisas que permanecem viáveis entram em mitose e reparam o tecido destruído. Na regeneração do tecido muscular liso da parede dos vasos sanguíneos há também a participação dos pericitos, que se multiplica por mitose e originam novas células musculares lisas (JUNQUEIRA; CARNEIRO, 2012).

## 4.2. TRATAMENTO

Geralmente o objetivo das intervenções terapêuticas no tratamento de lesões agudas são a redução da dor, inflamação e inchaço. Com orientação médica, respeitando a individualidade de cada organismo, algumas modalidades terapêuticas são possíveis e indicadas para o tratamento de lesões por esforço muscular (HALL, 2016b; VOLPI, BISCOTTI, 2019):

*Crioterapia.*

*Ultrassom.*

*Laser.*

*Anti-inflamatórios não esteróides (AINEs).*

*Plasma rico em plaquetas (PRP) — experimental.*

Após controle dos sinais flogísticos, o início de fortalecimento e melhora na amplitude de movimento são instituídos para restabelecer a funcionalidade do membro acometido (HALL, 2016b; VOLPI, BISCOTTI, 2019).

## 5. CONCLUSÃO

Desde os anos 50 pesquisas são conduzidas para a compreensão do sistema muscular. Com propriedades bioenergéticas, o sistema muscular suporta movimentos das mais diversas características, exibindo uma forte relação de sua estrutura com a função e demonstra atingir sua eficiência a 30% da máxima contração muscular com velocidade moderada.

Reconhecido como um órgão endócrino, o músculo comunica-se de forma direta ou indireta com outros órgãos por meio de fatores humorais, que são liberados na circulação durante o exercício, melhora funções do sistema imunológico além de atuar na sua própria plasticidade.

Dito isso, entender a estrutura e os mecanismos de movimento subjacentes para possibilitar a aquisição de habilidades nas atividades de vida diária, se torna uma prática constante via decomposição de forças. Avaliando de forma quantitativa o que buscamos qualitativamente ao restabelecer a funcionalidade.

**REFERÊNCIAS BIBLIOGRÁFICAS**

AAGAARD, P.; ANDERSEN, J.L.; DYHRE-POULSEN, P.; LEFFERS, A.M.; WAGNER, A.; MAGNUSSON, S.P.; HALKJAER-KRISTENSEN, J.; SIMONSEN, E.B. A mechanism for increased contractile strength of human pennate muscle in response to strength training: changes in muscle architecture. *J. Physiol.*, v. 534, p. 613-623, 2001.

AGOCHA, A.E.; EGHBALI-WEBB, M. A simple method for preparation of cultured cardiac fibroblasts from adult human ventricular tissue. *Mol. Cell Biochem.*, v. 172, n. 1-2, p.195-8, 1997.

ALEXANDER, R.M.N. Principles of animal locomotion. Princeton: Princeton University Press, 2002a.

ALEXANDER, R.M.N. Tendon elasticity and muscle function. *Comp. Biochem. Physiol. A Mol. Integr. Physiol.*, v. 133, n.4, p.1001-1011, 2002b.

ALLEN, B.G.; WALSH, M. The biochemical basis of the regulation of smooth-muscle contraction. *Trends Biochem Sci*, v. 19, p.362-368, 1994.

ANDERSON, R.H.; YANNI, J.; BOYETT, M.R.; CHANDLER, N.J.; DOBRZYNSKI, H. The anatomy of the cardiac conduction system. *Clin Anat.*, v. 22, n. 1, p.99-113, 2009.

ARMSTRONG, R.B. Initial events in exercise-induced muscular injury. *Med. Sci. Sports Exerc.* v. 22, n. 4, p.429-435, 1990.

ARMSTRONG, R.B.; WARREN, G.L.; WARREN, J.A. Mechanisms of exercise-induced muscle fibre injury. *Sports Med.*, v. 12, n. 3, p.184-207, 1991.

ASMUSSEN, E. Positive and negative muscular work. *Acta Physiol. Scand.*, v. 28, p. 364-382, 1952.

BAZGIR, B.; FATHI, R.; VALOJERDI, M.R.; MOZDZIAK, P.; ASGARI, A. Satellite cells contribution to exercise mediated muscle hypertrophy and repair. *Cell J.*, v. 18, n. 4, p.473-484, 2017.

BLAAUW, B.; REGGIANI C. The role of satellite cells in muscle hypertrophy. *J. Muscle Res. Cell. Motil., J Muscle Res. Cell Motil.*, v. 35, n. 1, p.3-10, 2014.



BLAAUW, B.; SCHIAFFINO, S.; REGGIANI, C. Mechanisms modulating skeletal muscle phenotype. *Compr. Physiol.*, v. 3, n. 4, p. 1645-1687, 2013.  
CARLSON, B.M. Human embryology and developmental biology, 6th ed., St. Louis, Mi: Elsevier, 2016.

CHAL, J.; POURQUIÉ, O. Making muscle: Skeletal myogenesis in vivo and in vitro. *Development*, v. 144, n. 12, p. 2104-2122, 2017.

CLARK, R. B.; TREMBLAY, A.; MELNYK, P.; ALLEN, B.G.; GILES, W.R.; FISET, C. T-tubule localization of the inward-rectifier K (+) channel in mouse ventricular myocytes: a role in K(+) accumulation. *J. Physiol.*, v. 537, Pt 3, p. 979-92, 2001.

CRUZ-JENTOFT, A.J.; BAEYENS, J.P.; BAUER, J.M.; BOIRIE, Y.; CEDERHOLM, T.; LANDI, F.; MARTIN, F.C.; MICHEL, J.P.; ROLLAND, Y.; SCHNEIDER, S.M.; TOPINKOVÁ, E.; VANDEWOUDE, M.; ZAMBONI, M. European working group on sarcopenia in older people. Sarcopenia: European consensus on definition and diagnosis: report of the European working group on Sarcopenia in older people. *Age Ageing*, v. 39, p. 412-423, 2010.

DON LEHMKUHL, L.; SMITH, L.K. Cinesiologia clínica de Brunnstrom. Editora: Editora Manole Ltda. 4º ed. São Paulo: Manole, 1987.

DUMONT, N.A.; BENTZINGER, C.F.; SINCENNES, M.C.; RUDNICKI, M.A. Satellite cells and skeletal muscle regeneration. *Compr. Physiol.*, v. 5, n. 3, p.1027-59, 2015.

EXETER, D.; CONNELL, D.A. Skeletal muscle: functional anatomy and pathophysiology. *Semin. Musculoskelet. Radiol.*, v. 14, n. 2, p.97-105. 2010.

FITTS, R.H. Substrate supply and energy metabolism during brief high intensity exercise: Importance in limiting performance. In: GISOLFI, C.V.; LAMB, D.R. (Eds.), *Energy Metabolism in Exercise and Sport*. Dubuque, IA: Brown & Benchmark, 1992.

FRANCHINI, K.G. Hipertrofia cardíaca: mecanismos moleculares. *Rev. Bras. Hipertens.*, v. 8, p. 125-142, 2001.

FRONTERA, W.R.; OCHALA, J. Skeletal muscle: a brief review of structure and function. *Calcif. Tissue Int.*, v. 96, n.3, p. 183-195, 2015.

GABELLA, G. Cells of visceral smooth muscle. *J. Smooth Muscle Res.*, v. 48, n.4, p. 65-95, 2012.

GARRET, W.E. Muscle strain injury: clinical and basic aspects. *Med. Sci. Sports Exerc.*, v. 22, p. 439-43, 1990.

GASSER, H.S.; HILL, A.V. The dynamics of muscular contraction. *Proc. R. Soc. Lond. B.*, v. 96, n. 678, p. 398-437, 1924.

GILBERT, S.F.; BARRESI, M.J.F. *Developmental biology*, 11th ed., Sunderland, MA: Sinauer Associates, 2018.

GLENN, D.J.; RAHMUTULA, D.; NISHIMOTO, M.; LIANG, F.; GARDNER, D.G. Atrial natriuretic peptide suppresses endothelin gene expression and proliferation in cardiac fibroblasts through a GATA4-dependent mechanism. *Cardiovasc Res*, v. 84, n. 2, p. 209-17, 2009.

GORDON, A.M.; HOMSHER, E.; REGNIER, M. Regulation of contraction in striated muscle. *Physiol. Rev.*, v. 80, p. 853-924, 2000.

HALL, J.E. Guyton & Hall - *Tratado de Fisiologia Médica*, 13ª ed., Rio de Janeiro: Elsevier, 2016a.

HALL, S.J. *Biomecânica Básica*. 7ª edição. Grupo Gen-Guanabara Koogan, 2016b.

HANSSON, M. Natriuretic peptides in relation to the cardiac innervation and conduction system. *Microsc. Res. Tech.*, v. 58, n. 5, p. 378-386, 2002.

HELLSTEN, Y.; NYBERG, M. Cardiovascular adaptations to exercisetraing. *Compr. Physiol.*, v. 6, p. 1-32, 2015.

HEYMSFIELD, S.B.; WAKI, M. Body composition in humans: advances in the development of multicompartiment chemical models. *Nutr. Rev.*, v. 49, p. 97-108, 1991.

HILL, A.V. The heat of shortening and the dynamic constants of muscle. *Proc. Royal Soc. Lond. Ser. B Biol. Sci.*, v. 126, p. 136-195, 1938.

HOF, A.L.; VAN DEN BERG, J.W. How much energy can be stored in human muscle elasticity? *Hum. Mov. Sci*, v. 5, n. 2, 107-114, 1986.

HOMSHER, E.; LACKTIS, J.; REGNIER, M. Strain-dependent modulation of phosphate transients in rabbit skeletal muscle fibers. *Biophys. J.*, v. 72, p. 1780-1791, 1997.

HONG, X.; MARGARITI, A.; LE BRAS, A.; JACQUET, L.; KONG, W.; HU, Y.; XU, Q. Transdifferentiated human vascular smooth muscle cells are a new potential cell source for endothelial regeneration. *Sci. Rep.*, v. 7, 5590, 2017. <<https://pubmed.ncbi.nlm.nih.gov/2015/06/28/bicycle/>> Acesso dia 28 de junho de 2020.

JUNQUEIRA, L.C.U.; CARNEIRO, J. *Histologia básica*. 12.ed., Rio de Janeiro: Guanabara Koogan, 2013.

KAKIMOTO, Y.; OKADA, C.; KAWABE, N.; SASAKI, A.; TSUKAMOTO, H.; NAGAO, R.; OSAWA, M. Myocardial lipofuscin accumulation in ageing and sudden cardiac death. *Sci Rep.*, v. 9, n. 1, 3304, 2019.

KANG, J.-S.; KRAUSS, R.S. Muscle stem cells in developmental and regenerative myogenesis. *Curr. Opin. Clin. Nutr. Metab. Care*, v. 13, n. 3, p. 243, 2010.

KIERSZENBAUM, A.L.; TRES, L.L. *Histology and cell biology: An introduction to pathology*. 4th ed., Philadelphia, PA: Elsevier, 2016.

KOMI, P.V. *Neuromuscular Aspects of Sport Performance*, 1st ed., Hoboken, N.J.: Wiley-Blackwell, 2011.

LAFLAMME, M.A.; MURRY, C.E. Heart regeneration. *Nature*, v. 473, n. 7347, p. 326-35, 2011.

LAUGHLIN, M.H.; DAVIS, M.J.; SECHER, N.H.; VAN LIESHOUT, J.J.; ARCE-ESQUIVEL, A.A.; SIMMONS, G.H.; BENDER, S.B.; PADILLA, J.; BACHE, R.J.; MERKUS, D.; DUNCKER, D.J. Peripheral circulation. *Compr. Physiol.*, v. 2, p. 321-447, 2012.

LEE, R.C.; WANG, Z.M.; HEYMSFIELD, S.B. Skeletal muscle mass and aging: regional and whole-body measurement methods. *Can. J. Appl. Physiol.*, v. 26, p. 102-122, 2001.

LESCROART, F.; HAMOU, W.; FRANCOU, A.; THÉVENIAU-RUISSY, M.; KELLY, R. G.; BUCKINGHAM, M. Clonal analysis reveals a common origin between nonsomitederived neck muscles and heart myocardium. *Proceedings of the National Academy of Sciences of the United States of America*, v. 112, p. 1446-1451, 2015.

LI, E.W.; MCKEE-MUIR, O.C.; GILBERT, P.M. Cellular biomechanics in skeletal muscle regeneration. *Curr. Top. Dev. Biol.*, v. 126, p. 125-176, 2018.

LOWE, J.S.; ANDERSON, P.G. *Stevens & Lowe's human histology*, 4th ed., Philadelphia, PA: Elsevier, 2015.

MCGEACHIE, J.K. Smooth muscle regeneration. A review and experimental study. *Monogr. Dev. Biol.*, v. 9, p. 1-90, 1975.

MIDDLETON, W.D. Ultrasonography of rotator cuff pathology. *Top Magn. Reson. Imaging.*, v. 6, n. 2, p. 133-138, 1994.

MIKO, M.; KYSELOVIC, J.; DANISOVIC, L.; BARCZI, T.; POLAK, S.; VARGA, I. Two nuclei inside a single cardiac muscle cell. More questions than answers about the binucleation of cardiomyocytes. *Biologia*, v. 72, n. 8, p. 825-830, 2017.

MOORE, K.L.; PERSAUD, T.V.N.; TORCHIA, M.G. *The developing human: clinically oriented embryology*, 10th ed., Philadelphia, PA: Elsevier, 2016.

MUKUND, K.; SUBRAMANIAM, S. Skeletal muscle: A review of molecular structure and function, in health and disease. *Wiley Interdiscip. Rev. Syst. Biol. Med.*, v. 12, n. 1, e1462, 2020.

MUSCOLINO, J.E. *Kinesiology-E-Book: The skeletal system and muscle function*. Elsevier Health Sciences, 2014.

NEWTON, I. *Philosophiae Naturalis Principia Mathematica*, vol 1/vol 2, London, 1687.

OWENS, G.K.; KUMAR, M.S; WAMHOFF, B.R. Molecular regulation of vascular smooth muscle cell differentiation in development and disease. *Physiol Rev.*, v. 84, n. 3, p. 767-801, 2004.

PAIGE, S.L. Molecular regulation of cardiomyocyte differentiation. *Circ. Res.*, v. 116, p. 341-353, 2015.

PEDERSEN, B.K. Edward F. Adolph Distinguished Lecture: Muscle as an Endocrine Organ: IL-6 and Other Myokines. *J. Appl. Physiol.*, v. 107, n. 4, p. 1006-1014, 2009.

POOLE, R.M. *The incredible machine*. Washington, DC: National Geographic Society, 1986.

PROSKE, U. What is the role of muscle receptors in proprioception? *Muscle Nerve*, v. 31, p. 780-787, 2005.

ROBERTS, T.J.; MARSH, R.L.; WEYAND, P.G.; TAYLOR, C.R. Muscular force in running Turkeys: The economy of minimizing work. *Science*, v. 275, n. 5303, p. 1113-1115, 1997.

SADLER, T.W. *Langman's medical embryology*, 14th ed., Philadelphia, PA: Wolters Kluwer, 2019.

SANDERS, K.M.; WARD, S.M.; KOH, S.D. Interstitial cells: regulators of smooth muscle function. *Physiol Rev.*, v. 94, n. 3, p. 859-907, 2014.

SANTOS Jr, A.R.; WADA, M.L.F.; CARVALHO, H.F. Diferenciação celular. In: CARVALHO, H.F.; RECCO-PIMENTEL, S.M. (Org.). *A Célula*, 3ed., Barueri, SP: Manole, 2013, p. 553-570.

SARANTITIS, I.; PAPANASTASOPOULOS, P.; MANOUSHI, M.; BAIKOUSIS, N.G.; APOSTOLAKIS, E. The cytoskeleton of the cardiac muscle cell. *Hellenic J Cardiol.*, v. 53, n.5, p. 367-79, 2012.

SCHIAFFINO, S.; REGGIANI, C. Fiber types in mammalian skeletal muscles. *Physiol. Rev.*, v. 91, n.4, p. 1447-1531, 2011.

SEFTON, E.M.; KARDON, G. Connecting muscle development, birth defects, and evolution: An essential role for muscle connective tissue. *Curr. Top. Dev. Biol.*, v. 132, p. 137-176, 2019.

SEGAL, S.S. Regulation of blood flow in the microcirculation. *Microcirculation*, v. 12, p. 33-45, 2005.

SHIMADA, T.; KAWAZATO, H.; YASUDA, A.; ONO, N.; SUEDA, K. Cytoarchitecture and intercalated disks of the working myocardium and the conduction system in the mammalian heart. *Anat. Rec. Part A*, v. 280, n. 2, p. 940-951, 2004.

STAUBER, W.T. Factors involved in strain-induced injury in skeletal muscles and outcomes of prolonged exposures. *J. Electromyogr Kinesiol*, v. 14, n. 1, p. 61-70, 2004.

STENGER, R.J.; SPIRO, D. Structure of the cardiac muscle cell. *Am. J. Med.*, v. 30. n. 5, p. 653-665, 1961.

STERGIOU, N. *Biomechanics and Gait Analysis*, 1st ed., Academic Press/Elsevier, 2020.

STROMER, M.H. The cytoskeleton in skeletal, cardiac and smooth muscle cells. *Histol. Histopathol.*, v. 13, p. 283-291, 1998.

SWEENEY, H.L.; HAMMERS, D.W. Muscle contraction. *Cold Spring Harb Perspect Biol.*, v. 10, n. 2, a023200, 2018.

SWEENEY, H.L.; HOLZBAUR, E.L.F. Motor proteins. *Cold Spring Harb. Perspect. Biol.* v. 10, a021931, 2018.

TIELAND, M.; TROUWBORST, I.; CLARK, B.C. Skeletal muscle performance and ageing. *J Cachexia Sarcopenia Muscle.*, v. 9, n. 1, p.3-19, 2018.

TOUYZ, R.M.; ALVES-LOPES, R.; RIOS, F.J.; CAMARGO, L.L.; ANAGNOSTOPOULOU, A.; ARNER, A.; MONTEZANO, A.C. Vascular smooth muscle contraction in hypertension. *Cardiovasc Res.*, v. 114, n. 4, p. 529-539, 2018.

TROVATO, F.M.; IMBESI, R.; CONWAY, N.; CASTROGIOVANNI, P. Morphological and functional aspects of human skeletal muscle. *J. Funct. Morphol. Kinesiol.*, v. 1, n. 3, p. 289-302, 2016.

VAN HALL, G.; SACCHETTI, M.; RADEGRAN, G.; SALTIN, B. Human skeletal muscle fatty acid and glycerol metabolism during rest, exercise and recovery. *J. Physiol.*, v. 543, p. 1047-1058, 2002.

VOLPI, P.; BISCOTTI, G.N. Muscle injury in the athlete. Springer International Publishing, 2019.

WANG, Z.; HEYMSFIELD, S.B.; PI-SUNYER, F.X.; GALLAGHER, D.; PIERSON Jr, R.N. Body composition analysis: Cellular level modeling of body component ratios. *Int. J. Body Compos. Res.*, v. 6, p. 173-184, 2008.

WANG, Z.M.; PIERSON Jr., R.N.; HEYMSFIELD, S.B. The five-level model: a new approach to organizing body-composition research. *Am. J. Clin. Nutr.*, v. 56, p. 19-28, 1992.

WILSON, M. A energia. Rio de Janeiro: José Olympio, 200p., 1968.

WU, H.Y.; BASKIN, L.S.; LIU, W.; LI, Y.W.; HAYWARD, S.; CUNHA, G.R. Understanding bladder regeneration: smooth muscle ontogeny. *J. Urol.*, v. 162, p. 1101-1105, 1999.

ZINCHUK, V. Histology and histochemistry of heart muscle: toward function with structure in mind. *Microsc Res Tech.*, v. 58, n. 5, p. 377, 2002.

ZOLADZ, J. A. Muscle and Exercise Physiology, 1st ed., Academic Press/ Elsevier, 2018.

## CAPÍTULO 03

# SISTEMA ESQUELÉTICO



## Doutoranda em Biotecnologia Thaís Vieira de Souza

*Cursa Doutorado em Biotecnologia pela Universidade Federal do ABC e recentemente concluiu Doutorado Sanduiche no Institute for Technology-Inspired Regenerative Medicine (Holanda, 2019). Tem experiência com desenvolvimento de biotintas e biopressão 3D de hidrogéis com e sem células encapsuladas. Possui Graduação em Biotecnologia pela Universidade Federal do Amazonas (2013) e Mestrado em Biotecnologia pela UFABC (2017). Foi estagiária na Medical University of Lodz (Polônia, 2011). Trabalhou com microbiologia ambiental na Thompson Rivers University (Canadá, 2013) e foi estagiária na West Pomeranian University of Technology (Polônia, 2014).*



## Mestranda em Biotecnologia Luciana Pastena Giorno

*Fisioterapeuta (2010) pela Universidade Metodista de São Paulo (UMESP), Pós-graduada (2015) pela Universidade Federal de São Paulo (UNIFESP) na modalidade Residência Multiprofissional em Transplante e Captação de Órgãos. Realizou estágio no Centro Hospitalar de Porto em Portugal e atuou no Hospital do Coração [HCor] (2019). Atualmente realiza Mestrado no Programa de Pós-graduação em Biotecnologia da Universidade Federal do ABC (UFABC).*



## Doutor em Biologia celular e Estrutural Prof. Dr. Arnaldo Rodrigues Santos

*Professor do Centro de Ciências Naturais e Humanas da Universidade Federal do ABC (UFABC), SP. Possui Doutorado em Biologia Celular e Estrutural (2001) pela Universidade Estadual de Campinas (Unicamp), Mestrado em Biologia Celular (1996) também pela Unicamp. É graduado em Ciências Biológicas (1993) pela Pontifícia Universidade Católica de Campinas (PUC-Campinas). Já foi diretor do Centro de Ciências Naturais e Humanas e atualmente é o diretor da Agência de Inovação, ambos da UFABC.*

## INTRODUÇÃO

"A Natureza (...) tem sua própria lógica, suas próprias leis, ela não tem efeito sem causa ou intervenção sem necessidade" Leonardo Da Vinci (1452-1519) [STERGIOU, 2020].

Ao longo da vida, a capacidade do esqueleto em renovar-se — formação e reabsorção óssea — se mantém mediante hormônios e citocinas. Em um adulto estima-se que a substituição óssea anual seja na faixa de 5 a 10% do esqueleto e um processo de remodelagem não uniforme em sua estrutura, a depender do estímulo gerado, mantém a integridade mecânica do esqueleto na execução de tarefas funcionais (GOKHALE; ROBEY; BOSKEY, 2001; SEIBEL; ROBINS; BILEZIKIAN, 2006).

Ao adotar uma postura ou realizar o ciclo da marcha, propriedades distintas e combinadas são estabelecidas a essa estrutura. Conferindo rigidez à deformação dentro de uma faixa elástica, resistência sob cargas compressivas e resposta elástica mínima, como também leveza e velocidade ao movimento (HUSDAN; RAPOPORT; LOCKE, 1973; SEIBEL; ROBINS; BILEZIKIAN, 2006; STERGIOU, 2020). Esse conceito de organização ideal e adaptação dinâmica desse tecido frente à ação da gravidade e estresse mecânico, reflete na Lei da remodelação óssea descrito por Wolff (WOLFF, 1986).

Composto por aproximadamente 206 ossos, o Sistema Esquelético contribui na forma básica e sustentação do corpo, na produção de sangue como também na proteção de órgãos vitais (MOORE; DALLEY; AGUR, 2014; STERGIOU, 2020). E com uma ação conjunta com o Sistema Muscular e Articular, atuam como braços rígidos de alavanca para movimento, conforme descrito no Capítulo 2.

A junção óssea compõe congruências articulares, na combinação de ossos e cartilagens. Esse arranjo das partes corporais confere graus de liberdade do esqueleto humano em resposta a diferentes formas e magnitudes de tensões biomecânicas. Com isso, propriedades viscoelásticas da cartilagem são atribuídas durante a postura estática e dinâmica, que apesar da distribuição desigual das forças em sua matriz, atuam na proteção do atrito pela lubrificação e no efeito modulador de tensões ao dissipar energia e absorver impacto (AN; MARTIN, 2003; SEIBEL; ROBINS; BILEZIKIAN, 2006; MOORE; DALLEY; AGUR, 2014).

Com características mais adequadas, a natureza selecionou uma geometria e design arquitetônico intrinsecamente dinâmico à função específica que o osso e articulação do corpo humano desempenham (ZEBAZE et al., 2005; SEIBEL; ROBINS; BILEZIKIAN, 2006) e que serão melhor discutidas no decorrer do capítulo.

## **2. FORMAÇÃO DO SISTEMA ESQUELÉTICO**

O tecido esquelético está presente em quase todas as regiões do corpo, e os elementos esqueléticos individuais são bastante diversos na morfologia e na arquitetura dos tecidos. Todo o tecido esquelético surge de células mesenquimais, mas as origens do mesênquima variam em diferentes regiões do corpo. No tronco, o mesênquima que dá origem ao esqueleto axial segmentado (coluna vertebral, costelas, esterno) se origina da porção do esclerótomo dos somitos mesodérmicos, enquanto o esqueleto apendicular (os ossos dos membros e suas respectivas articulações) é derivado do mesênquima do mesoderma da placa lateral (CARLSON, 2016).



É uma característica das células mesenquimais sua migração e diferenciação em muitos tecidos. Elas podem se tornar fibroblastos, condroblastos e osteoblastos (SADLER, 2019). Para diferenciar-se em elementos esqueléticos, as células mesenquimais devem interagir com as células ou componentes da matriz extracelular ao seu redor. Os detalhes das interações variam entre as regiões do corpo (CARLSON, 2016).

As origens do esqueleto da cabeça são mais complexas. Alguns ossos cranianos (os ossos que compõem grande parte da base do crânio) são de origem mesodérmica, mas os ossos faciais e alguns dos ossos que cobrem o cérebro surgem do mesênquima derivado da crista neural ectodérmica. Os demais ossos do crânio são derivados dos somitos occipitais e dos somitômeros (CARLSON, 2016).

Em alguns ossos, como os ossos chatos do crânio, o mesênquima da derme se diferencia diretamente em osso, um processo conhecido como ossificação intramembranosa. Nesse ponto, programas específicos de diferenciação entram em atividade. Se o elemento esquelético estiver destinado a formar osso membranoso, o fator de transcrição Runx-2 inicia um programa osteogênico. O Osterix (Osx) é um fator de transcrição que também é necessário para a diferenciação dos osteoblastos (CARLSON, 2016; GILBERT; BARRESI, 2018).

Entretanto, na maioria dos ossos, incluindo os da base do crânio e os dos membros, as células mesenquimais dão origem aos moldes de cartilagem hialina, que em períodos específicos durante a embriogênese, é substituída por osso através do processo de ossificação endocondral. Proteínas codificadas pelos genes HOX, proteínas morfogenéticas ósseas (BMP5 e BMP7), o fator de diferenciação de crescimento 5 (GDF5) e da superfamília do fator de transformação do crescimento beta (TGF- $\beta$ ) são reguladores endógenos da condrogênese e desenvolvimento esquelético. O comprometimento das células precursoras esqueléticas com condrócitos e osteoblastos é determinado pelos níveis de  $\beta$ -catenina, na via de sinalização canônica de Wnt, que desempenha um papel crítico na formação de cartilagem e osso (MOORE; PERSAUD; TORCHIA, 2016; SADLER, 2019).

As células mesenquimais podem ser direcionadas para a formação de cartilagem por condições ambientais, como uma matriz extracelular densa e baixo nível de oxigênio. Se a condensação celular é destinada ao programa condrogênico, sob a influência do fator de transcrição Sox-9, os condroblastos começam a formar colágeno II e produzem a matriz cartilaginosa. Algumas cartilagens embrionárias assim permanecem e continuam a expressar Sox-9.

A cartilagem destinada à ossificação endocondral sofre alterações específicas que levam a formação óssea ao seu redor. Um primeiro passo é a hipertrofia, que ocorre sob a influência do Runx-2 e BMP-6. A formação do colágeno tipo X é característica da cartilagem hipertrófica. Então, os próprios condrócitos hipertróficos começam a produzir proteínas ósseas, como osteocalcina, osteonectina e osteopontina. Expressam também o fator de crescimento endotelial vascular (VEGF), que estimula a formação de vasos (CARLSON, 2016; GILBERT; BARRESI, 2018).

O esqueleto axial é composto pelo crânio, coluna vertebral, costelas e esterno. Durante a quarta semana, as células do esclerótomo circundam o tubo neural (primórdio da medula espinhal) e o notocórdio, a estrutura em torno da qual os primórdios das vértebras se desenvolvem. Essa mudança de posição das células do esclerótomo é efetuada pelo crescimento diferencial das estruturas circundantes e não pela migração ativa delas próprias. Os genes HOX e PAX regulam o padrão e o desenvolvimento regional das vértebras ao longo do eixo ântero-posterior (MOORE; PERSAUD; TORCHIA, 2016).

O neurocrânio (ossos do crânio que envolvem o cérebro) é derivado das células da crista neural e do mesoderma paraxial. O mesênquima dessas duas fontes recobrem o cérebro e sofre ossificação intramembranosa, formando a calvaria (calota craniana), e demais de ossos planos. O TGF- $\beta$  desempenha um papel crítico, regulando a diferenciação dos osteoblastos. No nascimento, os ossos chatos do crânio são separados por bainhas de tecido conjuntivo, as suturas. Algumas dessas suturas são largas (chamadas de fontanelas). A mais proeminente é a fontanela anterior, que é encontrada onde os dois ossos parietais e os dois frontais se encontram. As suturas e as fontanelas permitem que os ossos do crânio se sobreponham durante o parto. Após o nascimento, permitem que os ossos continuem a crescer (GILBERT; BARRESI, 2018; SADLER, 2019).

O viscerocrânio, que é constituído por ossos da face, é formado principalmente a partir dos dois primeiros arcos faríngeos. O primeiro arco dá origem ao processo maxilar (forma a maxila), ao osso zigomático e parte do osso temporal. O processo mandibular (forma a mandíbula), junto com segundo arco faríngeo, dá origem à bigorna, martelo e ao estribo. O mesênquima para a formação dos ossos da face é derivado das células da crista neural (SADLER, 2019). Os genes da homeobox (HOX) regulam a migração e subsequente diferenciação das células da crista neural, que são cruciais para o padrão da cabeça e do rosto (MOORE; PERSAUD; TORCHIA, 2016).

Durante o estágio pré-cartilaginoso, as células mesenquimais dos esclerótomos são encontradas em três áreas principais: ao redor da notocorda, do tubo neural e na parede do corpo. As vértebras se formam a partir do esclerótomo dos somitos, que derivam do mesoderma paraxial.

Durante a quarta semana, as células do esclerótomo migram ao redor da medula espinal e da notocorda para se unirem às células do somito oposto. Cada vértebra é, portanto, formada a partir da combinação da metade caudal de um somito e a metade cranial do somito vizinho. Durante a sexta semana, os centros de condrificação aparecem em cada vértebra formando um centro cartilaginoso. Essa condrificação se espalha até formar uma coluna vertebral cartilaginosa. A ossificação das vértebras começa durante a sétima semana e terminam no 25º ano (MOORE; PERSAUD; TORCHIA, 2016; SADLER, 2019).

A notocorda degenera onde é cercado pelos corpos vertebrais em desenvolvimento. Entre as vértebras, a notocorda se expande para formar o centro gelatinoso do disco intervertebral, o núcleo pulposo. Este núcleo é posteriormente rodeado por fibras dispostas circularmente que formam o anel fibroso. Os músculos derivados da região do miótomo aderem as vértebras adjacentes em formação ao longo dos discos intervertebrais. A padronização dos formatos das diferentes vértebras é regulada pelos genes HOX (MOORE; PERSAUD; TORCHIA, 2016; GILBERT; BARRESI, 2018; SADLER, 2019).

As células mesenquimais, derivados do esclerótomo do mesoderma paraxial, na parede do corpo formam processos costais, que formam as costelas na região torácica. As cartilagens costais são formadas por células escleróticas que migram para o mesoderma da placa lateral adjacente. As costelas se tornam cartilagosos durante o período embrionário e ossificam durante o período fetal (MOORE; PERSAUD; TORCHIA, 2016; SADLER, 2019).

Para a formação do esterno duas condenações celulares são formadas na camada parietal (somática) do mesoderma da placa lateral e, mais tarde, elas se fusionam para formar moldes cartilagosos do manúbrio, do corpo do esterno e do processo xifóide (SADLER, 2019). Os centros de ossificação aparecem craniocaudalmente no esterno antes do nascimento, exceto no processo xifóide, que aparece durante a infância. O processo xifóide talvez nunca ossifique completamente (MOORE; PERSAUD; TORCHIA, 2016).

No esqueleto apendicular condensações de mesênquima aparecem nos brotos dos membros. Os modelos ósseos mesenquimais nos membros sofrem condrificação para formar modelos ósseos de cartilagem hialina. A clavícula se desenvolve inicialmente por ossificação intramembranosa e posteriormente forma cartilagens de crescimento em ambas as extremidades. A padronização nos membros em desenvolvimento é regulada pelos genes HOX (MOORE; PERSAUD; TORCHIA, 2016).

As articulações começam a se desenvolver com o aparecimento de mesênquima condensado na região da articulação durante a sexta semana e, no final da oitava semana, elas já se assemelham às articulações de adultos. As articulações são classificadas como articulações fibrosas, cartilaginosas e sinoviais. Eles se desenvolvem a partir do mesênquima entre os primórdios dos ossos. Em uma articulação fibrosa, o mesênquima intermediário se diferencia em tecido conjuntivo denso e na articulação cartilaginosa ele forma a cartilagem. Em uma articulação sinovial, uma cavidade sinovial é formada dentro do mesênquima intermediário por separação ou morte das células. O mesênquima também dá origem à membrana sinovial, cápsula e ligamentos da articulação (MOORE; PERSAUD; TORCHIA, 2016).

### **3. HISTOFUNCIONALIDADE DO TECIDO CARTILAGINOSO**

O tecido cartilaginoso desempenha a função de suporte de tecidos moles, reveste superfícies articulares, em que absorve choques, e facilita o deslizamento dos ossos nas articulações. A cartilagem é essencial para a formação e o crescimento dos ossos longos na vida intrauterina e depois do nascimento (JUNQUEIRA; CARNEIRO, 2013; KIERSZENBAUM; TRES, 2016). A proporção de osso e cartilagem no esqueleto muda conforme o corpo humano cresce e se desenvolve; quanto mais jovem é uma pessoa, mais cartilagem ela tem. O esqueleto de um recém-nascido é leve e flexível, pois é composto principalmente de cartilagem (MOORE; DALLEY; AGUR, 2014).

As funções do tecido cartilaginoso dependem principalmente da estrutura e composição da sua matriz, que é formada por colágeno, ou colágeno mais elastina, em associação com outras macromoléculas como proteoglicanos (proteínas e glicosaminoglicanos), ácido hialurônico e diversas glicoproteínas (JUNQUEIRA; CARNEIRO, 2013; ROSS; PAWLINA, 2016; KRISHNAN; GRODZINSKY, 2018).

Os vasos sanguíneos não penetram na cartilagem, o que o torna um tecido avascular, conseqüentemente, suas células obtêm oxigênio e nutrientes por difusão (MOORE; DALLEY; AGUR, 2014). A ausência de vasos sanguíneos e linfáticos nestes tecidos acontece porque a cartilagem secreta um fator antiangiogênese, que reprime o crescimento de vasos. A falta de vasos sanguíneos limita a espessura máxima das cartilagens (TORTORA; DERRICKSON, 2016).

O tecido cartilaginoso apresenta dois tipos celulares: os condroblastos e os condrócitos. Os condroblastos derivam de uma célula-tronco mesenquimal. Contêm algumas inclusões de lipídios e glicogênio no seu citoplasma, um retículo endoplasmático bem desenvolvido e um complexo de Golgi bem abundante. Essas características indicam que essas células são secretoras de glicoproteínas. A proliferação de condroblasto resulta no crescimento da cartilagem. Na cartilagem, os condroblastos se localizam na periferia da matriz com o pericôndrio ao seu redor. O pericôndrio é formado por uma camada de células imaturas que podem se diferenciar em condroblastos. Durante a condrogênese, os condroblastos produzem e depositam fibras de colágeno tipo II, glicosaminoglicanos e proteoglicanos até que sejam separados e aprisionados em espaços na matriz denominada lacunas. Essas células então se diferenciam em condrócitos (KIERSZENBAUM; TRES, 2016). Sugere-se uma relação entre a diferenciação condrogênica e a expressão dos fatores de transcrição SOX9 e RUNX2/3 (LIU et al., 2017).

Os condrócitos são as células maduras do tecido cartilaginoso. São células arredondadas ou ovaladas, localizadas isoladas ou agrupadas (em lacunas) em uma abundante matriz extracelular composta por fibras extracelulares e substância fundamental (GENTILI; CANCEDDA, 2009; TORTORA; DERRICKSON, 2016; JUNQUEIRA; CARNEIRO, 2013) São responsáveis pela produção de matriz e manutenção da homeostase da cartilagem, produzindo enzimas, fatores de crescimento e mediadores inflamatórios (CARBALLO et al., 2017). A matriz em contato próximo com cada condrócito forma uma estrutura mais densa, fortemente basófila nos preparados de rotina, denominada matriz territorial. Entre a membrana do condrócito e a matriz territorial, alguns autores reconhecem ainda a matriz pericelular. Cada aglomerado de condrócitos, conhecido como grupo isógeno, é delimitado pela matriz territorial e separado um do outro por uma matriz interterritorial mais ampla e menos basófila (KIERSZENBAUM; TRES, 2016).

Os condrócitos são células secretoras de colágeno, principalmente do tipo II, proteoglicanos e glicoproteínas, como a condronectina. Uma vez que as cartilagens são desprovidas de capilares sanguíneos, a oxigenação dos condrócitos é deficiente. A difusão de oxigênio e nutrientes se dá pela água de solvatação das macromoléculas e o bombeamento promovido pelas forças de compressão e descompressão exercidas sobre as cartilagens, por esse motivo a movimentação do corpo é tão importante. (JUNQUEIRA; CARNEIRO, 2013).

A matriz cartilaginosa está envolvida em processos de adesão, comunicação, nutrição e diferenciação celular (GAO et al., 2014). A matriz da cartilagem é um ambiente complexo e dinâmico formado por diferentes tipos de colágenos (principalmente colágeno tipo II), proteoglicanos e glicosaminoglicano, fatores de crescimento e peptídeos funcionais secretados pelos condrócitos, formando uma ultraestrutura tridimensional (BENDERS et al., 2013; GAO et al., 2014; GENTILI; CANCEDDA, 2009).

As fibras que compõe a matriz cartilaginosa são formadas pela elastina (no caso da cartilagem elástica), com diferentes formas de colágeno, como os fibrilares (tipos I, II, III, V e XI), colágeno do tipo FACIT (fibril associated collagens with interrupted triple helices types, que são os tipos IX, XII e XIV), colágenos de cadeia curta (tipos VIII e X) além de outros tipos, como os tipos VI, VII e XIII (GAO et al., 2014; CHEN et al., 2017).

A matriz cartilaginosa contém abundantes glicosaminoglicanos (açúcares carboxilados e sulfatadas de cadeia longa) combinados covalentemente com proteínas, formando proteoglicanos. Um proteoglicano consiste em uma central proteica (ou core), de onde irradiam numerosas moléculas não ramificadas de glicosaminoglicanos sulfatados (condroitin-4-sulfato, condroitin-6-sulfato e queratan sulfato). Até 200 proteoglicanos podem estabelecer ligações não covalentes com uma única molécula de ácido hialurônico (um glicosaminoglicano não sulfatado e de alto peso molecular), para formar um agregado molecular, muito importante para manter a rigidez e consistência da matriz cartilaginosa. Esses agregados de proteoglicanos ligam-se às fibrilas colágenas, formando o arcabouço macromolecular da matriz (JUNQUEIRA; CARNEIRO, 2013; GAO et al., 2014).

Dentre as inúmeras funções do ácido hialurônico (AH) temos a de lubrificar juntas, reparar injúria tecidual e regular a permeabilidade vascular. Nas cartilagens, o AH se liga à água e aos proteoglicanos, mantendo a tonicidade e a elasticidade do tecido. Isso acontece devido às sua estrutura molecular e propriedades físico-químicas (CAO; DOU; DONG, 2014; NASCIMENTO; LOMBELLO, 2016).

Devido à grande quantidade de cargas negativas (proteoglicanos e o AH), a matriz cartilaginosa permite a uma grande retenção de água formando uma estrutura hidratada em forma de rede, controlando o transporte de água e restringindo o movimento de agentes patogênicos, proteínas plasmáticas e proteases. A cartilagem, por sua hidratação, se comporta como um amortecedor as forças compressivas quando comparado ao colágeno (CHEN et al., 2017).

Além da matriz cartilaginosa agir como suporte para as células nos tecidos, ela regula o comportamento celular de forma dinâmica e armazena fatores de crescimento e citocinas que, se liberados, podem causar a degradação enzimática da própria matriz (GENTILI; CANCEDDA, 2009; GAO et al., 2014). É o que acontece com quem tem osteoartrite, a ação de diferentes fatores faz com que os condrócitos degradem a matriz cartilaginosa, direcionando para a perda parcial ou total da superfície articular (GENTILI; CANCEDDA, 2009).

As integrinas são receptores transmembrana responsáveis pela ligação das células com o ambiente ao seu redor, estabelecendo interação do tipo célula-célula e célula-matriz. Elas estão envolvidas na sinalização celular, regulação do ciclo celular, forma e mobilidade, pois durante a transdução de sinal, transmitem informações sobre composição química e o estado mecânico da matriz para a célula (GAO et al., 2014).

Todas as cartilagens hialinas, exceto as cartilagens articulares, são envolvidas por uma camada fibrosa denominado pericôndrio. O pericôndrio é um tecido conjuntivo majoritariamente denso, rico em fibras colágenas do tipo I na sua superfície, porém gradativamente mais rico em células à medida que se aproxima da cartilagem. Morfologicamente, as células do pericôndrio são semelhantes aos fibroblastos, porém, as localizadas mais profundamente, próximo à cartilagem, as células se proliferam e se diferenciam em condrócitos, caracterizando-se assim, funcionalmente, como células progenitoras da cartilagem e condroblastos (JUNQUEIRA; CARNEIRO, 2013; XUE et al., 2016). Além de fornecer células, o pericôndrio é responsável pela nutrição, oxigenação e eliminação de produtos do metabolismo da cartilagem através de seus vasos sanguíneos e linfáticos (JUNQUEIRA; CARNEIRO, 2013).

### **3.1. TIPOS DE TECIDO CARTILAGINOSO**

Baseado nas características da sua matriz e em suas propriedades biomecânicas, a cartilagem pode ser dividida em três tipos. São eles: 1) Cartilagem hialina; 2) Cartilagem elástica; 3) Fibrocartilagem.

### 3.1.1. Cartilagem Hialina

A matriz da cartilagem hialina tem aparência vítrea no estado vivo, daí o nome hialina (do grego *hyalos*, vítrea). É a cartilagem mais encontrada no corpo humano, e se caracteriza por um tecido complexo do ponto de vista funcional. Em toda a matriz cartilaginosa há espaços denominados lacunas, onde os condrócitos se encontram. (ROSS; PAWLINA, 2016). A fresco, tem uma cor branco-azulada. Ela participa da formação do embrião dando origem ao primeiro esqueleto que será substituído pelo tecido ósseo. Nos adultos, está presente nas paredes das fossas nasais, laringe, traqueia, brônquios, extremidade ventral das costelas e recobre as superfícies articulares dos ossos longos (JUNQUEIRA; CARNEIRO, 2013; KIERSZENBAUM; TRES, 2016). Sua matriz é formada por fibrilas de colágeno tipo II associados ao ácido hialurônico (AH), proteoglicanos hidratados agregados de proteoglicanos contendo GAG e glicoproteínas de adesão (JUNQUEIRA; CARNEIRO, 2013; ROSS; PAWLINA, 2016).

O colágeno é a principal fibra encontrada na matriz cartilaginosa e muitos tipos de colágeno são expressos na cartilagem madura. O colágeno II é o tipo de colágeno predominante na cartilagem hialina (90% ou mais), mas a cartilagem hialina também contém colágeno III (até 10%), colágeno IX (pode chegar a 1%), colágeno XI (até 3%), colágeno VI (<1%, exclusivamente na matriz pericelular circundante aos condrócitos). Associados ao colágeno estão os glicosaminoglicanos (GAGs), proteoglicanos e glicoproteínas. Os GAGs principais na cartilagem hialina são: condroitin-4-sulfato, condroitin-6-sulfato, queratan sulfato, dermatan sulfato, heparan sulfato e ácido hialurônico. O proteoglicano mais comum é o aggrecan. Eles são carregados negativamente atraem íons (cálcio e sódio) e água, garantindo a manutenção das propriedades mecânicas e hidratação do tecido (CARBALLO et al., 2017). A visão histológica da cartilagem hialina poder ser vista na Figura 1.

Os condroblastos que se encontram nas extremidades da cartilagem apresentam forma mais alongada com seu eixo maior paralelo à superfície. Já os condrócitos que se encontram em partes mais profundas do tecido apresentam-se de forma mais arredondada, podendo aparecer em grupos de até oito células, chamados de grupos isógenos (JUNQUEIRA; CARNEIRO, 2013). A cartilagem hialina é revestida pelo pericôndrio, um tecido conjuntivo majoritariamente denso, rico em fibras colágenas do tipo I (na superfície) e células (nas regiões mais próximas da cartilagem), que é responsável pela nutrição, oxigenação e eliminação de restos metabólicos da cartilagem através de seus vasos sanguíneos e linfáticos. Além de fornecer células que, se tornarão condroblastos (JUNQUEIRA; CARNEIRO, 2013).

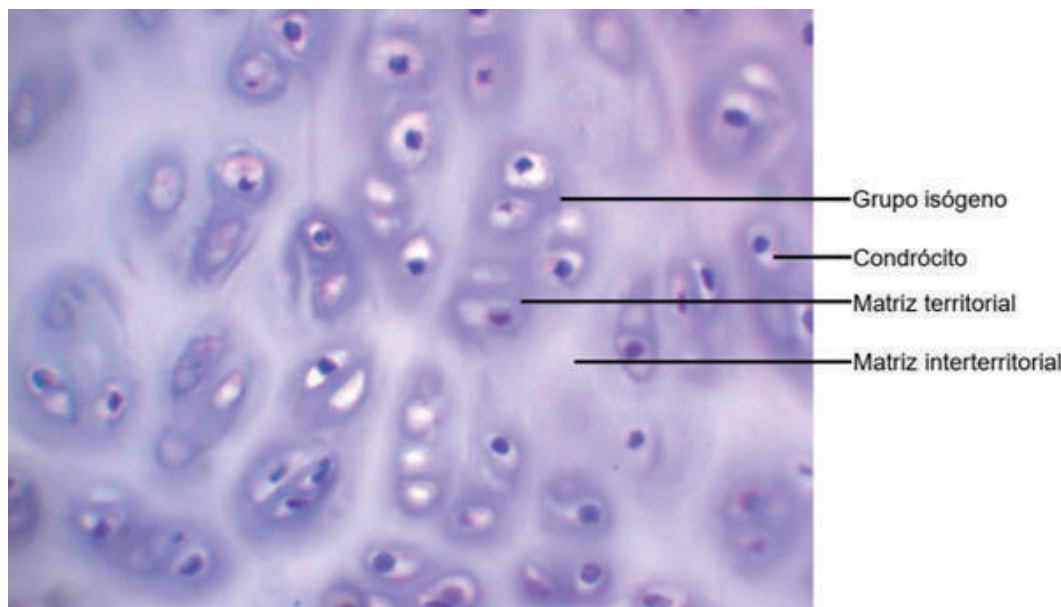


No entanto, na cartilagem articular, formada por cartilagem hialina, não se observa pericôndrio. A distribuição dos componentes da matriz também não é homogênea. O teor de colágeno é mais alto na zona superficial, diminuindo em 20% nas regiões mais profundas. Por outro lado, o conteúdo de proteoglicanos é mais baixo na zona superficial, aumentando em até 50% nas zonas média e profunda, próximo ao osso (CARBALLO et al., 2017).

A cartilagem proporciona uma superfície de baixo atrito, participa na lubrificação das articulações sinoviais e distribui as forças aplicadas ao osso subjacente. Embora sua capacidade de renovação seja limitada, a cartilagem, em circunstâncias normais, não demonstra nenhuma evidência de desgaste abrasivo no decorrer da vida. Uma exceção é a cartilagem articular que, em muitos indivíduos, deteriora-se com a idade (ROSS; PAWLINA, 2016; CARBALLO et al., 2017).

Durante o desenvolvimento fetal inicial, a cartilagem hialina é a precursora dos ossos que se desenvolvem pelo processo de ossificação endocondral. Os ossos longos são formados, em sua maioria, sobre modelos de cartilagem que se assemelham ao formato do osso maduro. Durante o processo de desenvolvimento, quando a maior parte do modelo de cartilagem é substituída por osso, porções de cartilagem remanescem nas extremidades proximal e distal do osso e atuam como locais de crescimento (ROSS; PAWLINA, 2016; CARBALLO et al., 2017). Esses locais são denominados discos epifisários. Essa cartilagem permanece funcional enquanto o osso estiver crescendo em comprimento. Concluído o crescimento em um indivíduo adulto, a cartilagem é restrita à superfície das articulações móveis (cartilagem articular) e no esqueleto da caixa torácica (cartilagens intercostais). A cartilagem hialina também é encontrada no adulto como unidade esquelética da traqueia, dos brônquios, da laringe e do nariz (ROSS; PAWLINA, 2016; CARBALLO et al., 2017).

*Figura 1. Visão histológica da cartilagem hialina. Notar os condrócitos imersos na matriz cartilaginosa territorial e interterritorial. Hematoxilina e Eosina. Aumento grande.*



Fonte: ANDRADE, F.G.; FERRARI, O. Atlas digital de histologia básica, UEL, 2014, com permissão de uso.

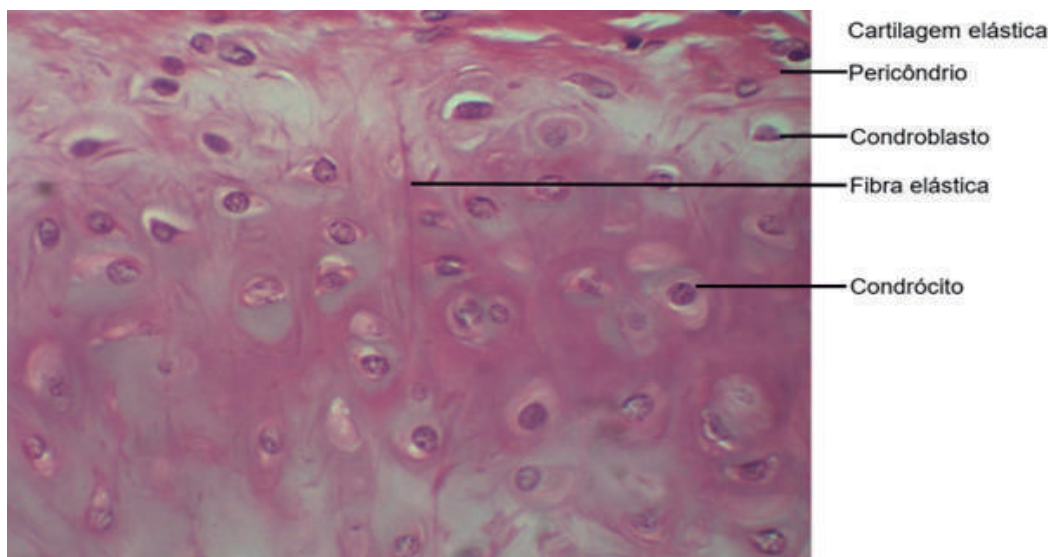
### **3.1.2. CARTILAGEM ELÁSTICA**

A cartilagem elástica é caracterizada pela existência de fibras elásticas na matriz da cartilagem, que forma uma rede bem ramificadas. De forma semelhante à cartilagem hialina, sua matriz é rica em fibrilas de colágeno do tipo II e substância fundamental, com glicosaminoglicanos e proteoglicanos. A fresco, a cartilagem apresenta uma cor amarelada por causa da elastina (JUNQUEIRA; CARNEIRO, 2013; ROSS; PAWLINA, 2016; GRIFFIN et al., 2016). A matriz é flexível e capaz de recuperar sua forma original após ser submetida à deformação (KIERSZENBAUM; TRES, 2016; GRIFFIN et al., 2016).

Pode ser encontrada na orelha externa, nas paredes do meato acústico externo, na tuba auditiva (de Eustáquio) e na epiglote da laringe. Em todas essas localizações é circundada por um pericôndrio similar ao encontrado circundando a maior parte das cartilagens hialinas. Porém, diferentemente da cartilagem hialina, a matriz de cartilagem elástica não se calcifica durante o envelhecimento (KIERSZENBAUM; TRES, 2016; ROSS; PAWLINA, 2016).

A arquitetura simples da cartilagem vista nos preparados histológicos de rotina (ver Figura 2) esconde um panorama que pode ser bem mais complexo. Embora estudos mostrem que a cartilagem elástica apresente uma estrutura homogênea em termos de morfologia de condrócitos, matriz extracelular e conteúdo de elastina (GRIFFIN et al., 2016), outros dados demonstram que o citoesqueleto dos condrócitos é diferente, a depender da camada (mais superficial ou profunda) em que eles se encontram (KAŇA et al., 2019). Então, como a cartilagem articular, a cartilagem elástica também parece se organizar funcionalmente em camadas.

*Figura 2. Visão histológica da cartilagem elástica. Notar os condrócitos imersos na matriz cartilaginosa com fibras elásticas. Hematoxilina e Eosina. Aumento grande.*



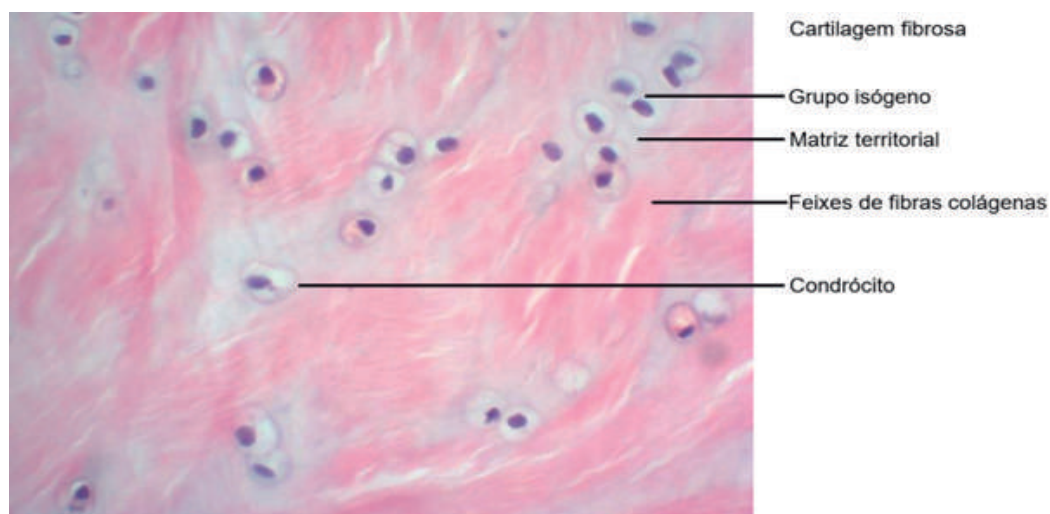
Fonte: ANDRADE, F.G.; FERRARI, O. Atlas digital de histologia básica, UEL, 2014, com permissão de uso.

### 3.1.3. CARTILAGEM FIBROSA

A fibrocartilagem se organiza como se fosse uma combinação de tecido conjuntivo denso modelado e de cartilagem hialina. Os condrócitos estão dispersos de modo peculiar entre as fibras colágenas, em fileiras e em grupos isógenos. Essas células apresentam morfologia semelhante à cartilagem hialina (ROSS; PAWLINA, 2016). Em um corte histológico, as células na camada superficial do menisco são tipicamente fusiformes, com características de fibroblastos, mas sem de projeções citoplasmáticas, ao passo que as células na zona avascular interna do menisco são arredondadas em morfologia, assemelhando-se a condrócitos (COOK et al., 2017). Ver cartilagem fibrosa na Figura 3.

A matriz da fibrocartilagem é bem diferenciada, com menor quantidade de glicosaminoglicanos e proteoglicanos e um predomínio de fibras (e não fibrilas) de colágeno tipo I e não tipo II, como nas demais cartilagens. O colágeno tipo I é o principal componente fibrilar do menisco (mais de 80% da matriz em peso seco), com menor quantidade de colágeno tipo II, III, IV, VI e XIII. Uma pequena quantidade de substância fundamental (não fibrilar, como ácido hialurônico, proteoglicanos e glicoproteínas) circundante é encontrada ao redor dos condrócitos. Os GAGs permitem que o menisco absorva água e proteja o tecido sob compressão. A cartilagem fibrosa também não apresenta pericôndrio circundante como nos dois tipos de cartilagem abordados anteriormente (JUNQUEIRA; CARNEIRO, 2013; ROSS; PAWLINA, 2016; COOK et al., 2017).

*Figura 3. Visão histológica da cartilagem fibrosa. Notar os condrócitos na sua matriz territorial, composta por proteoglicanos, sendo rodeado pelas fibras colágenas. Hematoxilina e Eosina. Aumento grande.*



Fonte: ANDRADE, F.G.; FERRARI, O. Atlas digital de histologia básica, UEL, 2014, com permissão de uso.

A cartilagem fibrosa, a fresco, é opaca e encontra-se nos discos intervertebrais, sínfise púbica e nos locais onde os ligamentos e tendões se ligam aos ossos. Às vezes é difícil de diferenciar a cartilagem fibrosa do tecido conjuntivo denso. Ela é identificada pelos condrócitos característicos dentro das lacunas (KIERSZENBAUM; TRES, 2016; JUNQUEIRA; CARNEIRO, 2013). A existência de fibrocartilagem nos locais citados anteriormente indica que o tecido necessita de resistência tanto à compressão quanto às forças de cisalhamento. A cartilagem atua, em grande parte, como um amortecedor de choque. O grau com que essas forças ocorrem se reflete na quantidade de componentes de matriz cartilaginosa presente (ROSS; PAWLINA, 2016).

### 3.2. HISTOGÊNESE

O crescimento da cartilagem acontece através de dois processos: crescimento intersticial e crescimento aposicional (HAYES et al., 2001; WILLIAMS et al., 2008; TORTORA; DERRICKSON, 2016; JUNQUEIRA; CARNEIRO, 2013):

O crescimento intersticial se dá por divisão mitótica dos condrócitos no interior da cartilagem e da deposição contínua de quantidades crescentes da MEC pelos condrócitos. Conforme crescem, vão se afastando, dando sentido ao nome intersticial. Assim, tem-se um crescimento em todo o volume do tecido. Esse tipo de crescimento acontece majoritariamente no início da vida da cartilagem, durante a infância e a adolescência

O crescimento aposicional começa depois do crescimento intersticial e continua por toda a adolescência. Conforme a rigidez da matriz aumenta este crescimento se torna inviável e a cartilagem passa a crescer apenas por aposição, em que células da parte profunda do pericôndrio se multiplicam se diferenciam em condroblastos. Conforme o processo continua, os condroblastos são envolvidos pela matriz extracelular e se diferenciam condrócitos. Como resultado, a matriz se acumula abaixo do pericôndrio, na superfície externa da cartilagem, fazendo com que ela cresça em espessura. Tem-se assim um crescimento a partir de uma superfície ou interface.

Considerando o pericôndrio como um agente ativo no crescimento da cartilagem, essa camada com células de potencial de proliferação próxima à superfície pode servir como um meio de crescimento aposicional até a fase adulta. Contudo, a falta de atividade mitótica na maior parte do tecido sugere que a divisão celular desempenhe um papel pequeno no crescimento intersticial da cartilagem e este decorra em maior parte do aumento dos condrócitos e da sua produção de moléculas da matriz (WILLIAMS et al., 2008).

#### 4. HISTOFUNCIONALIDADE DO TECIDO ÓSSEO

O tecido ósseo é um tipo de tecido conjuntivo especializado formado por células e uma matriz extracelular altamente diferenciada (matriz óssea) que é rígida, inflexível e impermeável, impregnada de sais de cálcio e fosfato por um processo chamado mineralização. Como não existe difusão de substâncias, a nutrição das células imersas na matriz óssea depende de canalículos, que conectam as células aos vasos sanguíneos. O osso é altamente vascularizado e metabolicamente ativo. Todos os ossos são revestidos em suas superfícies externa e interna por membranas conjuntivas que contêm células osteogênicas, o perióstio e o endóstio, respectivamente (JUNQUEIRA; CARNEIRO, 2013; KIERSZENBAUM; TRES, 2016).

Quatro tipos principais de células são encontrados no tecido ósseo: as células osteoprogenitoras, os osteoblastos, osteócitos e os osteoclastos. As células osteoprogenitoras são as células-tronco do osso e formam os osteoblastos. São derivadas das células mesenquimais. No osso maduro as células osteoprogenitoras se tornam células fusiformes achatadas, localizadas próximas da superfície óssea, muitas vezes são chamadas de “osteoblastos inativos”. No entanto, no osso em crescimento/remodelação ativo, como no osso fetal ou na regeneração do osso adulto, essas células são maiores, mais numerosas, contendo núcleos ovais e citoplasma mais abundante, convertendo em osteoblastos ativos cuboidais (LOWE; ANDERSON, 2015). A diferenciação da célula-tronco mesenquimal em células osteoprogenitoras (ou pré-osteoblastos para alguns autores) se inicia pela expressão precoce de proteínas de membrana como Stro1, CD29, CD105, CD166 (BONEWALD, 2011).

Os osteoblastos são células que se dispõem sempre nas superfícies ósseas em um arranjo que lembra um tecido epitelial, formando uma monocamada de células cúbicas ou colunares quando estão em atividade intensa. Por outro lado, quando em baixa atividade, tornam-se células mais achatadas e com menor quantidade de citoplasma. Os osteoblastos produzem a porção orgânica da matriz óssea (ou osteóide) e também participam da mineralização desta. Produzem osteonectina (tem papel na mineralização óssea, interações célula-matriz e ligação ao colágeno), osteocalcina (na sua forma carboxilada liga-se diretamente ao cálcio, participando da mineralização) e fosfatase alcalina (relacionada com a deposição de cálcio na matriz orgânica). Os osteoblastos exibem as características típicas das células ativas na síntese, glicosilação e secreção de proteínas, ou seja, possuem um retículo endoplasmático rugoso e complexo de Golgi abundantes.

Quando a formação óssea é concluída, os osteoblastos são aprisionados na matriz óssea recém mineralizada e se transformam em osteócitos. Com a mineralização da matriz se formam as lacunas, onde se encontram os osteócitos, e os canalículos, por onde percorrem os prolongamentos das células (BONEWALD, 2011; JUNQUEIRA; CARNEIRO, 2013; KIERSZENBAUM; TRES, 2016; ANSARI, 2019). Para sua diferenciação, os osteoblastos expressam inicialmente os fatores de transcrição Cbfa1/Runx2 (core-binding factor subunit alpha-1/Runt-related transcription factor 2) e Osterix (Osx ou SP-7) (BONEWALD, 2011).

Os osteócitos são as células imersas na matriz óssea, onde ocupam pequenos espaços, ou lacunas. Cada lacuna contém apenas um osteócito do qual partem prolongamentos celulares encontrados em canalículos. Os prolongamentos dos osteócitos estabelecem conexões por meio de junções comunicantes, que permitem a passagem de pequenas moléculas e íons de um osteócito para o outro. Material nutritivo também se difunde dos vasos sanguíneos através dos canalículos para os osteócitos. A função dos osteócitos não é conhecida, mas cada osteócito em sua lacuna mantém uma zona estreita de osteóide ao seu redor e retém um complexo de Golgi e uma fração do retículo endoplasmático rugoso do osteoblasto original. Isso sugere que ele pode manter a matriz orgânica de alguma forma (BONEWALD, 2011; LOWE; ANDERSON, 2015; KIERSZENBAUM; TRES, 2016; MAIN, 2017; ANSARI, 2019).

Os osteoclastos são encontrados ligados à superfície óssea em locais de reabsorção óssea ativa. São células grandes (até 100  $\mu\text{m}$  de diâmetro), com citoplasma abundante, móveis, multinucleadas (chegando a ter até 30 núcleos) e extensamente ramificadas. As ramificações são irregulares, com forma e espessura variáveis. Nas áreas de reabsorção de tecido ósseo encontram-se porções dilatadas dos osteoclastos, colocadas em depressões da matriz escavadas pela atividade dos osteoclastos e conhecidas como lacunas de reabsorção ou de Howship. Os osteoclastos têm citoplasma granuloso e com vesículas (JUNQUEIRA; CARNEIRO, 2013; KIERSZENBAUM; TRES, 2016; ANSARI, 2019). Essas células se originam de precursores mononucleados provenientes da medula óssea que são atraídos para locais nas superfícies ósseas destinadas à reabsorção e se fundem para formar células multinucleadas (LOWE; ANDERSON, 2015; ANSARI, 2019). A gênese dos osteoclasto é desencadeada por duas moléculas produzidas pelo osteoblasto, o fator estimulador de colônias de macrófagos (M-CSF) e o ligante do fator nuclear Kappa  $\beta$  (RANKL). O precursor do osteoclasto, derivado do monócito-macrófago, responde ao M-CSF, necessário à proliferação do precursor mononuclear. Já ao RANKL na presença do M-CSF, estimula a diferenciação e a atividade dos osteoclastos (KIERSZENBAUM; TRES, 2016; SANTOS; TORRES, 2017). A expressão do RANKL é reduzida pela osteoprotegerina (OPG), também produzida pelos osteoblastos (SANTOS; TORRES, 2017).

A matriz óssea pode ser subdividida em duas porções, orgânica e inorgânica, que representam 35% e 65% de seu peso, respectivamente. A porção orgânica da matriz é responsável pela resistência do tecido ósseo, enquanto que a inorgânica pela sua rigidez. Após a remoção do cálcio, os ossos mantêm sua forma intacta, porém tornam-se flexíveis como os tendões. A destruição da parte orgânica deixa o osso com sua forma intacta, porém quebradiço (JUNQUEIRA; CARNEIRO, 2013; KIERSZENBAUM; TRES, 2016).

O componente inorgânico do osso é representado predominantemente por depósitos de fosfato de cálcio com as características semelhantes aos cristais de hidroxiapatita ( $\text{Ca}_{10}(\text{PO}_4)_6(\text{OH})_2$ ). Atualmente, se admite que uma forma carbonatada da hidroxiapatita seja a predominante no osso (ver Mineralização da matriz, logo adiante). Os cristais são distribuídos ao longo do comprimento das fibras colágenas através de um processo de biomineralização assistido por proteínas não colágenas (KIERSZENBAUM; TRES, 2016; UNAL; CREECY; NYMAN, 2018). Há também outros componentes, como bicarbonato, magnésio, potássio, sódio e citrato em pequenas quantidades. Os íons da superfície do cristal de hidroxiapatita são hidratados, existindo, portanto, uma camada de água e íons em volta do cristal. Essa camada facilita a troca de íons entre o cristal e o líquido intersticial (JUNQUEIRA; CARNEIRO, 2013; UNAL; CREECY; NYMAN, 2018; BURR, 2019).

A porção orgânica da matriz é formada predominantemente por fibras de colágeno tipo I (90%) e por uma pequena quantidade de proteoglicanos (condroitin sulfato, queratan sulfato) como também glicosaminoglicanos (GAGs) livres, principalmente o ácido hialurônico. Os proteoglicanos e GAGs são críticos para a hidratação óssea e contribuem de maneira positiva para as propriedades mecânicas da matriz. Algumas glicoproteínas específicas (por exemplo, osteocalcina, osteonectina e osteopontina) também podem ser encontradas na matriz e desempenham um papel importante na sua mineralização (LOWE; ANDERSON, 2015; UNAL; CREECY; NYMAN, 2018; BURR, 2019).

#### 4.1. TIPOS DE TECIDO ÓSSEO

Macroscopicamente, verifica-se que o osso é formado por porções: densas, sem cavidades, o chamado osso compacto (uma massa sólida) e o esponjoso (com muitas cavidades intercomunicantes). Muitos ossos têm um córtex externo denso e uma região trabecular interna. O osso cortical forma uma concha externa rígida que resiste a deformação, enquanto a malha trabecular interna fornece resistência. Os espaços entre a rede trabecular são ocupados pela medula óssea (LOWE; ANDERSON, 2015). Entretanto, na análise histológica, tanto o osso o lamelar quanto o não lamelar têm a mesma organização. Os dois tipos contêm as mesmas células e os mesmos constituintes da matriz, porém com uma organização diferente (WEINER; TRAUB; WAGNER, 1999; JUNQUEIRA; CARNEIRO, 2013; LOWE; ANDERSON, 2015).



#### 4.1.1. TECIDO ÓSSEO NÃO LAMELAR (PRIMÁRIO OU IMATURO)

O osso não lamelar é o primeiro tipo de osso a ser formado, tanto no desenvolvimento embrionário como no reparo das fraturas. Ele é substituído gradativamente, com a remodelação óssea, pelo tecido ósseo lamelar. No adulto é pouco frequente, persistindo apenas próximo às suturas dos ossos do crânio, nos alvéolos dentários e em alguns pontos de inserção de tendões. O tecido ósseo primário é caracterizado por um alinhamento aleatório, irregular e desorganizado das fibras de colágeno, é mecanicamente mais fraco, com menor quantidade de minerais e maior proporção de osteócitos do que o tecido ósseo lamelar (JUNQUEIRA; CARNEIRO, 2013; KIERSZENBAUM; TRES, 2016).

#### 4.1.2. TECIDO ÓSSEO LAMELAR (SECUNDÁRIO OU MADURO)

O tecido ósseo lamelar é a variedade geralmente encontrada no adulto. Sua principal característica são as fibras colágenas terem um alinhamento regular e serem organizadas em lamelas (camadas com 3 a 7  $\mu\text{m}$  de espessura). As orientações dos feixes de colágeno são diferentes nas camadas adjacentes, revelando o motivo organizacional complexo. O osso lamelar exhibe quatro padrões distintos (WEINER; TRAUB; WAGNER, 1999; KIERSZENBAUM; TRES, 2016):

*Os Sistema de Havers (ou ósteon): um sistema de lamelas que se organizam concentricamente (de 4 a 20 lamelas) ao redor de um canal vascular longitudinal. A orientação das fibrilas de colágeno muda alternadamente de uma lamela para outra, sendo transversal e uma lamela e longitudinal na outra. Forma uma unidade longa, de aspecto cilíndrico que percorre o eixo do osso.*

*As Lamelas Intersticiais (ou sistema intermediário): sem canal central, observadas entre os ósteons e separadas por uma fina camada conhecida como linha cimentante (o acúmulo de uma substância cimentante que consiste em matriz mineralizada com pouco colágeno).*

*As Lamelas Circunferenciais Externas: encontradas na superfície externa do osso compacto, logo abaixo do periosteio. A fibras colágenas se orientam paralelamente ao periosteio.*

*As Lamelas Circunferenciais Internas: encontradas na superfície interna subjacente ao endosteio. A fibras colágenas se orientam paralelamente ao endosteio.*

Toda a organização descrita acima influencia diretamente as propriedades mecânicas do tecido. As proporções dos principais componentes da matriz óssea (colágeno, fase mineral e água) podem variar com o tempo decorrido em que o material foi depositado no osso. Portanto, é um desafio relacionar a estrutura do osso lamelar à sua função biológica e mecânica (WEINER; TRAUB; WAGNER, 1999).

Os canais no osso compacto, que podem conter vasos e nervos, têm duas orientações em relação às estruturas lamelares: 1) O canal de Havers (ou haversiano) longitudinal, no centro do ósteon; 2) Canais transversais ou oblíquos, os canais de Volkmann, conectando canais haversianos entre si, contendo vasos sanguíneos derivados da medula óssea e alguns do periósteo (KIERSZENBAUM; TRES, 2016). Todos os canais vasculares existentes aparecem quando a matriz óssea se forma ao redor dos vasos preexistentes. O tecido ósseo secundário que contém sistemas de Havers é característico da diáfise dos ossos longos, embora sistemas de Havers pequenos sejam encontrados no osso compacto de outros locais (JUNQUEIRA; CARNEIRO, 2013).

As superfícies internas e externas dos ossos são recobertas por células osteogênicas e tecido conjuntivo, que constituem o endósteo e o periósteo, respectivamente. O endósteo cobre as paredes esponjosas e se estende por todas as cavidades do osso, incluindo os canais haversiano e de Volkmann. Consiste em células osteoprogenitoras, células estromais reticulares da medula óssea e fibras do tecido conjuntivo. O periósteo contém células do tecido conjuntivo quiescentes que retêm seu potencial osteogênico e são ativadas em caso de lesão e reparo ósseo. A camada interna do periósteo é a camada osteogênica, ao passo que a camada mais superficial contém principalmente fibras colágenas e fibroblastos. As fibras de Sharpey são feixes de fibras colágenas do periósteo que penetram o tecido ósseo e prendem firmemente o periósteo ao osso (JUNQUEIRA; CARNEIRO, 2013; KIERSZENBAUM; TRES, 2016).

#### **4.2. HISTOGÊNESE E REMODELAÇÃO ÓSSEA**

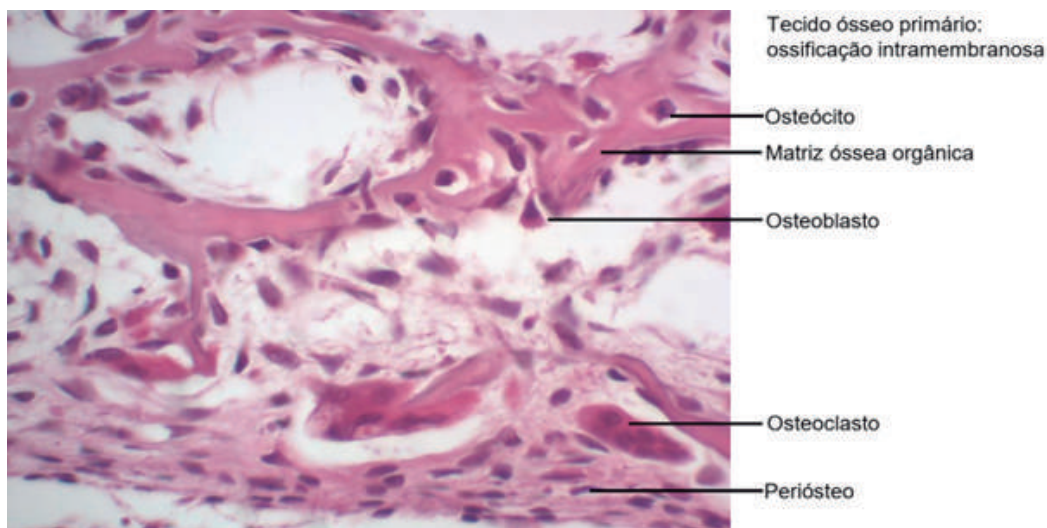
Durante o período embrionário, as células mesenquimais se diferenciam em condrócitos e formam modelos de cartilagem dos ossos futuros ou diferenciam-se em osteoblastos para formar diretamente os ossos. Assim, o tecido ósseo pode ser formado de duas formas: a ossificação intramembranosa, que ocorre no interior de uma membrana conjuntiva, ou ossificação endocondral, se inicia sobre um molde de cartilagem hialina, que gradualmente é destruído e substituído por tecido ósseo (JUNQUEIRA; CARNEIRO, 2013; BERENDSEN; OLSEN, 2015). Em ambos os processos, o primeiro tecido ósseo formado é do tipo primário não lamelar, o qual é, pouco a pouco, substituído por tecido secundário ou lamelar. Portanto, durante o crescimento dos ossos podem-se encontrar áreas de tecido primário, áreas de reabsorção e áreas de tecido secundário. Uma combinação de formação e remoção de tecido ósseo persiste durante o crescimento do osso. Isso também ocorre no adulto, embora em ritmo mais lento (JUNQUEIRA; CARNEIRO, 2013).

#### 4.2.1. OSSIFICAÇÃO INTRAMEMBRANOSA

A ossificação intramembranosa ocorre no interior de membranas de tecido conjuntivo. Ela resulta na formação de ossos chatos, como os do crânio, também contribui para o crescimento dos ossos curtos e para o aumento em espessura dos ossos longos. O local da membrana conjuntiva onde a ossificação começa chama-se centro de ossificação primária. Embora a avascularidade pareça ser importante para a expansão normal da condensação pré-osteogênica que precede a ossificação intramembranosa, o crescimento de vasos sanguíneos parece ser importante para que a ossificação ocorra (PERCIVAL; RICHTSMEIER, 2013). O processo tem início pela diferenciação de células mesenquimais que se diferenciam em células osteoprogenitoras ativas e osteoblastos, os quais sintetizam o osteóide, ou seja, a matriz não mineralizada (ver Figura 4). As fibras de colágeno são depositadas em um padrão irregular e pouco entrelaçado (JUNQUEIRA; CARNEIRO, 2013; LOWE; ANDERSON, 2015; BERENDSEN; OLSEN, 2015).

O osteóide sofre mineralização, acabando por aprisionar os osteoblastos que se diferenciam em osteócitos, então, células ósseas proliferam rapidamente e migram dessas condensações ósseas em formação. Essas células migrantes expressam osteopontina, fosfatase alcalina e sialoproteína óssea (BSP). Vários desses grupos surgem simultaneamente. Os osteoblastos formam espículas, que crescem e se fundem para formar trabéculas, que por sua vez se interconectam para formar traves ósseas, dando ao osso um aspecto esponjoso (PERCIVAL; RICHTSMEIER, 2013). Entre as traves formam-se cavidades que são penetradas por vasos sanguíneos e células mesenquimais. O tecido mesenquimal interveniente desenvolve vasos sanguíneos e algumas células mesenquimais acabam evoluindo para medula óssea hematopoiética. Os vários centros de ossificação crescem radialmente, acabando por substituir a membrana conjuntiva pré-existente. A parte da membrana conjuntiva que não sofre ossificação passa a constituir o endóstio e o perióstio (JUNQUEIRA; CARNEIRO, 2013; LOWE; ANDERSON, 2015; BERENDSEN; OLSEN, 2015).

*Figura 4. Visão histológica da cartilagem fibrosa. Notar os condrócitos na sua matriz territorial, composta por proteoglicanos, sendo rodeado pelas fibras colágenas. Hematoxilina e Eosina. Aumento grande.*



Fonte: ANDRADE, F.G.; FERRARI, O. Atlas digital de histologia básica, UEL, 2014, uso com permissão.

#### **4.2.2. OSSIFICAÇÃO ENDOCONDRA**

Ossificação endocondral é o método pelo qual o feto forma ossos longos e curtos usando modelos de cartilagem pré-formada. A ossificação endocondral permite alongamento e espessamento do osso durante o desenvolvimento fetal e o crescimento ósseo durante a infância e início da fase adulta (LOWE; ANDERSON, 2015). Os condrócitos formam um molde cartilaginoso para o futuro osso. Nesse processo, eles passam por um programa de diferenciação altamente regulado, acompanhado por mudanças de composição em sua matriz circundante (PREIN; BEIER, 2019). A cartilagem hialina sofre modificações consecutivas, mas sobrepostas, havendo hipertrofia dos condrócitos, redução da matriz cartilaginosa a finos tabiques, mineralização dessa matriz e a morte dos condrócitos por apoptose. As cavidades previamente ocupadas pelos condrócitos são invadidas por capilares sanguíneos e células osteogênicas vindas do conjuntivo adjacente. Essas células diferenciam-se em osteoblastos, que depositarão matriz óssea sobre os tabiques de cartilagem calcificada. Desse modo, aparece tecido ósseo onde antes havia tecido cartilaginoso, sem que ocorra a transformação de um tecido em outro (JUNQUEIRA; CARNEIRO, 2013).

A cartilagem hialina se desenvolve a partir de uma massa de tecido mesenquimal imaturo e assume a forma aproximada do osso. O molde cartilaginoso apresenta uma parte média estreitada (diáfise) e as extremidades dilatadas (epífises). O primeiro tecido ósseo a aparecer no osso longo é formado por ossificação intramembranosa do pericôndrio que recobre a parte média da diáfise, formando um cilindro — o colar ósseo (JUNQUEIRA; CARNEIRO, 2013; LOWE; ANDERSON, 2015). O destino dos condrócitos na borda óssea da cartilagem ainda é controverso. Ou eles passam por apoptose e são removidos ou se transdiferenciam em osteoblastos e participam da formação óssea (KOMORI, 2016).

Enquanto se forma o colar ósseo, as células cartilaginosas envolvidas pelo mesmo se multiplicam, hipertrofiam, morrem por apoptose e a matriz da cartilagem se mineraliza. A deposição mineral na matriz da cartilagem sempre ocorre antes da do osteóide, pois fornece o substrato rígido e necessário para a aposição dos osteoblastos (PAZZAGLIA et al., 2018).

Vasos sanguíneos, partindo do periósteo, atravessam o cilindro ósseo e penetram a cartilagem calcificada, levando consigo células osteoprogenitoras, que proliferam e se diferenciam em osteoblastos. Estes formam camadas contínuas nas superfícies dos tabiques cartilaginosos calcificados e iniciam a síntese da matriz óssea que logo se mineraliza. Nesse momento, a mineralização da cartilagem e do osteóide são restritos no espaço entre os septos da cartilagem, onde os osteoblastos se diferenciam (JUNQUEIRA; CARNEIRO, 2013; PAZZAGLIA et al., 2018).

A nucleação do cálcio na matriz cartilaginosa ocorre até o último estágio do ciclo de maturação dos condrócitos. Foram observados corpos arredondados cercados por uma membrana (vesículas da matriz) e sugeriram serem derivados dos condrócitos. Em estudos recentes foi mostrado a presença de vesículas abundantes contendo pequenas partículas minerais no lúmen dos vasos sanguíneos semelhantes às encontradas nas células associadas à formação óssea (PAZZAGLIA et al., 2018). A mineralização do osteóide, seguida de alguma remodelação, produz uma rede de osso trabecular, que ocupa progressivamente o núcleo da diáfise e funde-se com o osso compacto mais denso do colar ósseo periférico (LOWE; ANDERSON, 2015). Forma-se, assim, tecido ósseo primário sobre os restos da cartilagem calcificada. Esse centro de ossificação é chamado de centro primário. Seu crescimento rápido, em sentido longitudinal, ocupa toda a diáfise. Esse alastramento do centro primário é acompanhado pelo crescimento do cilindro ósseo que se formou a partir do pericôndrio e que cresce também na direção das epífises (JUNQUEIRA; CARNEIRO, 2013).

Desde o início da formação do centro primário surgem osteoclastos e ocorre absorção do tecido ósseo formado no centro da cartilagem, aparecendo, assim, o canal medular, o qual também cresce longitudinalmente. À medida que se forma o canal medular, células sanguíneas, originadas de células hematógenas multipotentes (células-tronco) trazidas pelo sangue dão origem à medula óssea (JUNQUEIRA; CARNEIRO, 2013). Por volta do nascimento, os vasos sanguíneos e as células osteoprogenitoras crescem para as extremidades cartilaginosas do osso em desenvolvimento (epífises) em cada extremidade do eixo diafisário e formam centros de ossificação secundários (ou epifisários) (LOWE; ANDERSON, 2015).

Quando o tecido ósseo formado nos centros secundários ocupa as epífises, a cartilagem torna-se reduzida a dois locais: a cartilagem articular, que persistirá por toda a vida e não contribui para a ossificação, e a cartilagem de conjugação (ou disco epifisário). Esta última é constituída por um disco cartilaginoso e será responsável pelo crescimento longitudinal do osso, ficando entre o tecido ósseo das epífises e o da diáfise. O aumento do comprimento é devido à formação óssea endocondral contínua em cada extremidade dos ossos. Seu desaparecimento, por volta dos 20 anos de idade, determina a parada do crescimento longitudinal dos ossos (JUNQUEIRA; CARNEIRO, 2013; LOWE; ANDERSON, 2015). A cartilagem de conjugação pode ser vista na Figura 5. A região de ossificação, em maior aumento, pode ser vista na Figura 6.

Na cartilagem de conjugação, começando ao lado da epífise, distinguem-se as cinco zonas (JUNQUEIRA; CARNEIRO, 2013; PREIN; BEIER, 2019):

*Zona de Repouso: na qual existe cartilagem hialina sem qualquer alteração morfológica. Os condrócitos, nesta fase, são marcados pela expressão de Sox5, 6 e 9, que regulam a expressão de genes que codificam a expressão de colágeno tipo II e o proteoglicano aggrecan;*

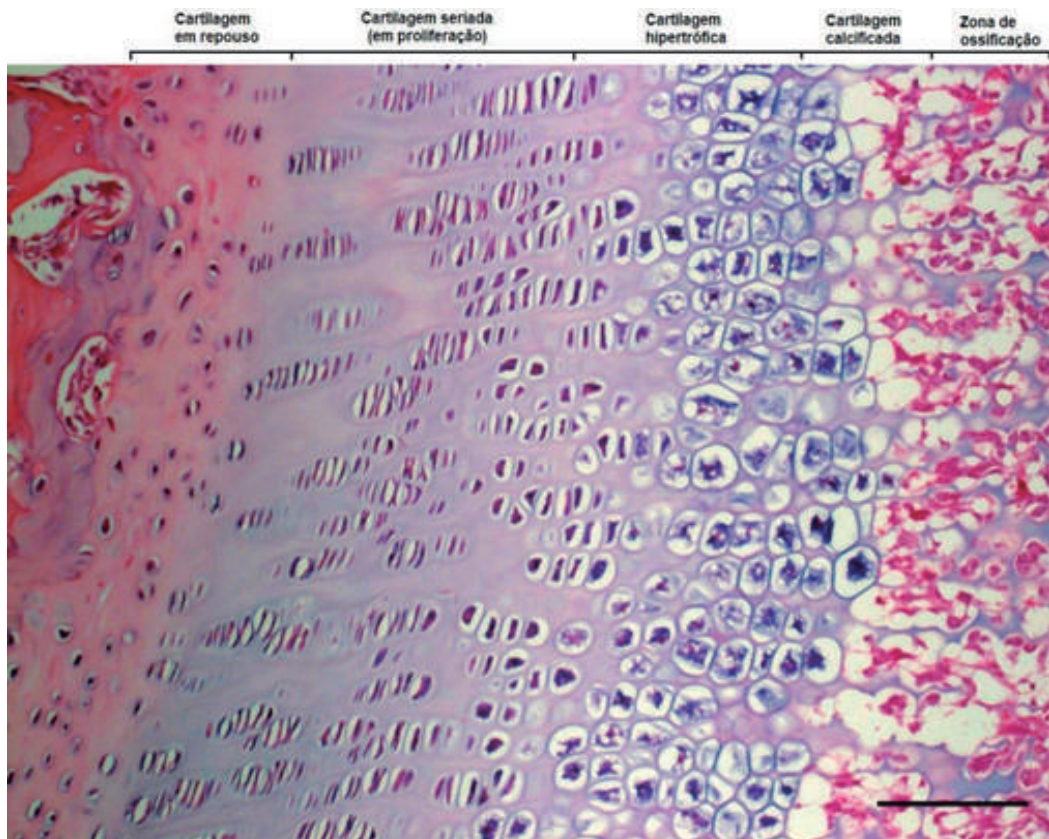
*Zona de Cartilagem Seriada (ou de proliferação): os condrócitos se diferenciam por alterações sucessivas em sua morfologia e expressão gênica. Formam colunas orientadas longitudinalmente em um processo de divisão ativa. Essas células são incorporadas à matriz extensa que compõem a zona proliferativa. Gradativamente, os condrócitos param de se dividir, aumentam seu volume celular e se diferenciam em condrócitos pré-hipertróficos, sob o controle de fatores exógenos, como hormônios da tireoide, proteína de sinalização indian hedgehog homolog (IHH) e peptídeo relacionado ao hormônio da paratireoide (PTHrP);*

*Zona de Cartilagem Hipertrófica: zona que apresenta condrócitos muito volumosos, com depósitos citoplasmáticos de glicogênio e lipídios. A matriz fica reduzida a tabiques delgados, entre as células hipertróficas. Os condrócitos da zona hipertrófica param para expressar o colágeno tipo II e secretam o colágeno tipo X, proteínas morfogenética s ósseas (BMPs), o fator de crescimento endotelial vascular (VEGF). Essa mudança na expressão proteica é mediada por fatores de transcrição, como Runx2/3, MEF2C e FoxA2/3. Ao final, os condrócitos entram em apoptose.*

*Zona de Cartilagem Calcificada: zona em que ocorre a mineralização dos delgados tabiques de matriz cartilaginosa e termina a apoptose dos condrócitos;*

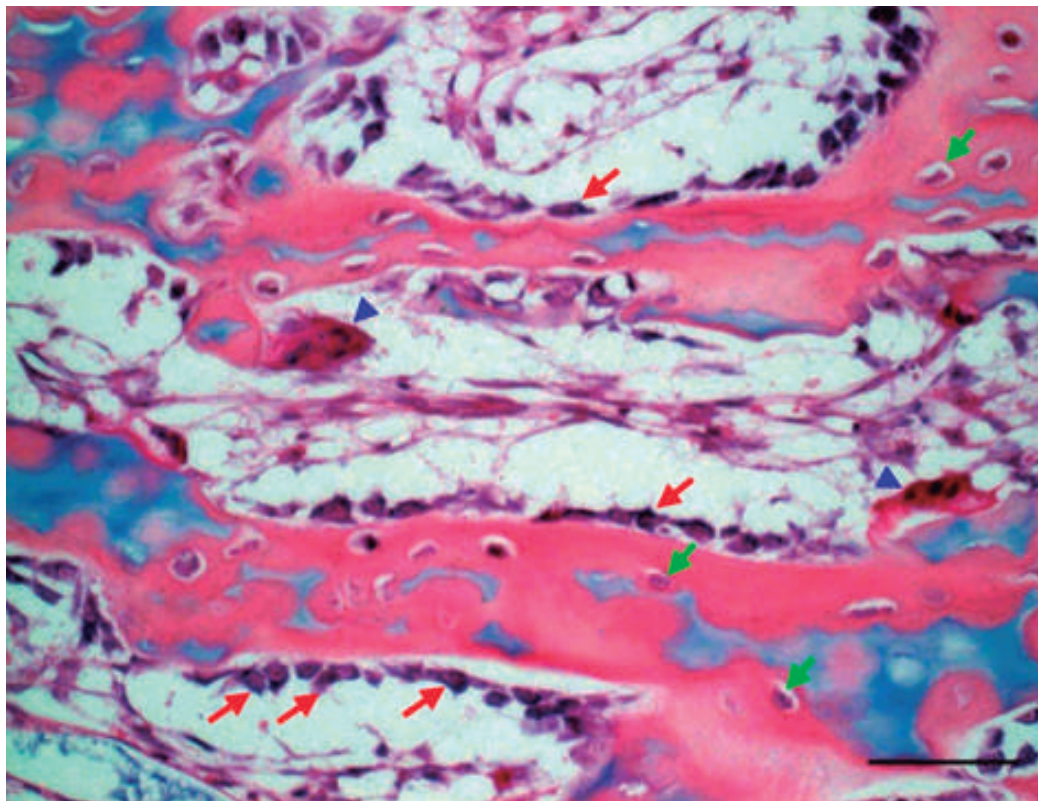
*Zona de Ossificação: zona em que aparece tecido ósseo. O VEGF produzido é um fator angiogênico que promove a invasão de vasos sanguíneos que trazem também células osteoprogenitoras derivadas do perióstio para as cavidades deixadas pelos condrócitos mortos. As células osteoprogenitoras se diferenciam em osteoblastos, que formam uma camada contínua sobre os restos da matriz calcificada. Sobre esses restos de matriz cartilaginosa, os osteoblastos depositam a matriz óssea, que se mineraliza e os aprisiona, diferenciando-se em osteócitos.*

*Figura 5. Visão histológica da cartilagem de conjugação. Notar as diferentes modificações que a cartilagem passa, sendo os limites entre elas bastante impreciso. Hematoxilina e Eosina. Barra de escala = 100µm.*



Fonte: Arquivo pessoal dos autores.

Figura 6. Região de ossificação, onde se observa a matriz óssea recém-formada, onde se observam os osteoblastos (setas vermelhas) e osteoclastos (cabeças de seta azul) na sua periferia. Notamos ainda os osteócitos (setas verdes) imersos na matriz. Restos da matriz cartilaginosa (basófica) ainda podem ser vista na matriz óssea (acidófila). Hematoxilina e Eosina. Barra de escala = 40µm.



Fonte: Arquivo pessoal dos autores.

#### 4.2.3. Mineralização da Matriz

Parece não existir um modelo consensual para o processo de biomineralização. Embora ainda existam divergências sobre a fase inicial do mineral depositado e sua transição para a apatita, agora é aceito que o mineral ósseo amadurecido seja uma fase cristalina substituída do fosfato de cálcio, conhecida como hidroxiapatita carbonatada (MAHAMID et al., 2008, 2010; MURSHED, 2018). Existe a proposição de que a fórmula da hidroxiapatita carbonatada seja  $Ca_{10-x/2}[(PO_4)_{6-x}(CO_3)_x][(OH)_{2-2y}(-CO_3)_y]$  (SUETSUGU et al., 2000). Sabe-se também que os osteoblastos, após secretarem o osteóide, produzem vesículas que brotam de sua membrana, conhecidas como vesículas da matriz, que parecem estar relacionadas ao processo de mineralização. Estas vesículas contêm glicoproteínas e fosfatase alcalina. Outras células que produzem vesículas da matriz são os amiloblastos e odontoblastos, do dente em desenvolvimento, e os condrócitos na cartilagem, o que talvez ajude a explicar a mineralização patológica frequente da cartilagem (LOWE; ANDERSON, 2015; MURSHED, 2018).



Apresentaremos aqui o modelo de mineralização óssea que nos pareceu mais abrangente. Os níveis séricos de cálcio, fosfato inorgânico (Pi) e uma matriz extracelular rica em colágeno são determinantes à mineralização óssea. A enzima fosfatase alcalina é capaz clivar o pirofosfato inorgânico (PPi), um potente inibidor de mineralização. Isso parece promover a mineralização da matriz óssea de duas maneiras: 1) reduz o nível de um inibidor de mineralização e; 2) gera Pi, um ativador da mineralização. A montagem hierárquica de moléculas de colágeno nas fibrilas e fibras resultam em lacunas intra e interfibrilares. Essas lacunas são acessíveis pelos íons cálcio e Pi, mas não pelos grandes inibidores protéicos da mineralização da matriz óssea. Isso pode explicar por que existem depósitos minerais tanto no interior quanto nas lacunas entre as fibrilas de colágeno. A mineralização mediada pela vesícula da matriz pode servir como um mecanismo auxiliar para a mineralização óssea. Nessas vesículas, as enzimas promotoras da mineralização levam a um aumento do Pi intravascular, que por sua vez leva a sua precipitação com cálcio para formar os cristais nascentes de hidroxiapatita (MURSHED, 2018).

Se as concentrações locais de íons cálcio e fosfato são normais, a mineralização ocorre logo após a formação do novo osteóide. No entanto, quando a produção do osteóide pelos osteoblastos é muito alta, a mineralização fica defasada, recuperando-se apenas quando a taxa de produção do osteóides diminui (LOWE; ANDERSON, 2015).

#### **4.2.4. REMODELAÇÃO ÓSSEA**

O osso é um tecido dinâmico, sendo continuamente formado e destruído sob o controle de fatores genéticos, hormonais e físicos. Esta atividade constante permite a remodelagem (isto é, modificação da arquitetura óssea), o reparo do tecido lesionado e a homeostase de fósforo e cálcio. Através do fenômeno da remodelação, cerca de 5% do osso cortical e até 20% do osso trabecular são renovados por ano. Embora o osso cortical represente 75% do volume total, a taxa metabólica é 10 vezes maior no osso trabecular, uma vez que a proporção da área da superfície para o volume é muito maior (o volume do osso trabecular representa 60% do total) (FERNANDEZ-TRESGUERRES-HERNÁNDEZ-GIL et al., 2006).

Em nível microscópico, a remodelação óssea ocorre em áreas conhecidas como unidades multicelulares básicas (BMU). A remodelação óssea é uma atividade coordenada de osteoclastos (erodindo o osso formado) e osteoblastos (formando uma nova matriz mineralizada). O tempo médio de vida de cada unidade remodelada em humanos é de 2 a 8 meses, sendo a maior parte desse tempo é ocupada pela formação óssea.

. É normalmente baixa em adultos, mas em bebês e crianças é alta para permitir o crescimento e novas demandas, como por exemplo, com o início da caminhada. No esqueleto jovem a quantidade de osso reabsorvido é semelhante ao recém-formado. Por esse motivo, é referido como um processo equilibrado (FERNANDEZ-TRESGUERRES-HERNÁNDEZ-GIL et al., 2006). No adulto a renovação óssea pode aumentar para atender a qualquer demanda, por exemplo, para aumentar a massa óssea necessária ao aumento da atividade física ou no reparo de fraturas ósseas. (LOWE; ANDERSON, 2015).

A remodelação óssea pode ser dividida nas seguintes fases: quiescente (ou inativa), ativação, reabsorção, formação, mineralização (COMPSTON, 2001; FERNANDEZ-TRESGUERRES-HERNÁNDEZ-GIL et al., 2006):

*Fase Quiescente: dita do osso quando em repouso. Os fatores que iniciam o processo de remodelação permanecem desconhecidos.*

*Fase de Ativação: ocorre a ativação da superfície óssea antes da reabsorção, através da retração das células do revestimento ósseo (osteoblastos maduros alongados no endóstio) e digestão da membrana endosteal por ação da collagenase. Uma vez exposta, a superfície mineralizada atrai osteoclastos circulantes.*

*Fase de Reabsorção: os osteoclastos começam a dissolver a matriz mineral e decompor a matriz osteóide. Esse processo permite a liberação dos fatores de crescimento contidos na matriz, principalmente o fator de transformação do crescimento beta (TGF- $\beta$ ), fator de crescimento derivado de plaquetas (PDGF), fator de crescimento semelhante à insulina I e II (IGF- I e II).*

*Fase de Formação: simultaneamente à reabsorção ocorre o agrupamento de pré-osteoblastos, atraídos pelos fatores de crescimento liberados, que também estimulam sua proliferação. Os pré-osteoblastos passam a expressar proteínas morfogenéticas ósseas (BMPs) responsáveis pela sua diferenciação. Alguns dias depois, os osteoblastos já diferenciados sintetizam o osteóide que preenche as áreas erodidas.*

*Fase de Mineralização: estima-se que a mineralização começa trinta dias após a deposição do osteóide, terminando aos 90 dias no trabecular e aos 130 dias no osso cortical. Terminado o processo, a fase de quiescência (de "repouso") começa novamente.*

Vários fatores podem estimular o processo de remodelação óssea. A atividade física é um deles. Acredita-se que a ação muscular transmita tensão ao osso, que é detectada pela rede de osteócitos, que iniciam a produção de reguladores como prostaglandinas, óxido nítrico e IGF-I, que estimulam tanto a atividade própria quanto a atividade osteoblástica, aumentando a formação óssea. Por outro lado, a ausência de atividade muscular, repouso ou ausência de peso tem um efeito adverso no osso, acelerando a reabsorção. Outros fatores também interferem na reabsorção óssea, como fatores hormonais, nutricionais e até genéticos (FERNANDEZ-TRESGUERRES-HERNÁNDEZ-GIL et al., 2006).

## 5. RESPOSTA DO SISTEMA ESQUELÉTICO À LESÃO

### 5.1. RESPOSTA DA CARTILAGEM A LESÃO

A cartilagem articular se deforma sob cargas mecânicas e, a depender de seu comprometimento tissular, em possíveis inflamações ou lesões, essa resposta varia. Porém, pouca ou nenhuma capacidade de reparo tecidual é estabelecida, isso justifica-se pela característica avascular do tecido, que dificulta tanto o recrutamento e migração das células sanguíneas quanto fatores de crescimento, para atuar nesse processo (TORTORA; DERRICKSON, 2016).

Durante o desenvolvimento humano ou em doenças, genes específicos devem ser expressos para criar uma nova MEC ou reparar a pré existente. Esse metabolismo desempenha um papel central no desenvolvimento dos tecidos esqueléticos e em seu reparo/regeneração na maioria das doenças e trauma ortopédicos, como fraturas ósseas, osteotomia, danos na cartilagem, artrite e deformidade esquelética congênita. (GENTIL; CANCEDDA, 2009).

A cartilagem lesionada se recupera lentamente pela formação de tecido cicatricial composto principalmente por tecido fibroso e fibrocartilagem, que é significativamente inferior em suas propriedades mecânicas ao tecido original. Na fase de reparo, dependendo dos fatores inflamatórios e morfogenéticos disponíveis no ambiente da ferida, as células-tronco que migram para a lesão podem se diferenciar em fibroblastos ou condroblasto. Sem uma resposta inflamatória robusta, as células-tronco mesenquimais se diferenciam em células endoteliais, que produzem vasos sanguíneos imaturos, e fibroblastos, que formam o tecido fibroso cicatricial (de colágeno I). Se, no entanto, a medula óssea for exposta no local do defeito e a inflamação for adequadamente modulada, pode ocorrer a diferenciação condrogênica das células-tronco mesenquimais, seguida de um processo de ossificação (SHARIFI; MOSHIRI; ORYAN, 2016). Uma vez que o reparo é por tecido fibroso, isso muda o balanço natural dos componentes moleculares presentes na matriz cartilaginosa.

Outros fatores também podem influenciar no processo de reparo da cartilagem.

A depender da profundidade e extensão da lesão, as chances de reparo espontâneo nesse tecido são comprometidas. O envelhecimento reduz a hidratação da cartilagem e diminui as atividades mitóticas e sintéticas, bem como o número de condrócitos. O próprio trauma também diminui a produção de proteoglicanos pelos condrócitos. A carga anormal contínua na articulação leva a tensões focais excessivas na cartilagem, resultando em degeneração precoce (SHARIFI; MOSHIRI; ORYAN, 2016).

## 5.2. RESPOSTA DO OSSO A LESÃO

No osso, as mudanças nos gradientes elétricos em resposta a tensões mecânicas geram o efeito piezoelétrico. Esse fenômeno está associado à densidade óssea, uma vez que, para se manter saudável o osso precisa trabalhar sob cargas, onde a osteogênese é estimulada pela hiperpolarização ou na despolarização com a reabsorção óssea. Além de característica anisotrópica em resposta às forças aplicadas de diferentes direções (FUKADA; YASUDA, 1957; GUSMAO; BELANGERO, 2009).

O osso geralmente deforma-se sob estresse e absorve energia, porém quando um nível crítico é estabelecido e o estresse gerado excede a resposta do tecido (além da microfissura), tal como excedem o limiar elástico e plástico, com a falha estrutural, direciona-se para fratura óssea. O comportamento das fraturas são variáveis e dependem tanto do mecanismo de lesão como nas características e propriedades desse tecido (DALMOLIN et al., 2013; HALL, 2016).

Uma fratura óssea resulta na perda de sua estabilidade mecânica, descontinuidade do tecido ósseo e destruição parcial de seu suprimento sanguíneo. Seu reparo é um processo complexo, resultando em estabilização dos fragmentos, consolidação por união óssea, reconstrução das pontas dos fragmentos avasculares e parcialmente necrosados e, finalmente, remodelagem interna e externa do tecido neoformado (SANTOS Jr et al., 2012). A recomposição da fratura começa com uma fase anabólica inicial, onde o volume local de tecido aumenta através da inflamação. Após a fratura, um hematoma é formado no local, que atua como um suporte temporário para a diferenciação das células-tronco em tecido fibroso, cartilagem e osso (GHIASI et al., 2017). Outro fator determinante no processo de reparo é o tamanho da lesão. Nesse caso, pode-se ter uma lesão com ou sem perda de massa óssea.

Na regeneração de uma fratura sem a perda de massa óssea, o processo de reparo ocorre em uma ordem biológica determinada. A primeira prioridade é a estabilização e consolidação entre os fragmentos ósseos, seguida da remodelação do mesmo, além da revascularização e substituição das áreas necróticas (SANTOS Jr et al., 2012). Nesse contexto, existem duas formas de reparo ósseo: (CLAES et al., 2012; GHIASI et al., 2017).

*Reparo Ósseo Primário: ocorre quando os fragmentos ósseos são firmemente fixados juntos sob compressão. Não há formação de calo e dois fragmentos ósseos são conectados e recompostos diretamente pelas atividades de osteoclastos e osteoblastos.*

*Reparo Ósseo Secundário: forma mais comum, ocorre quando há uma pequena quantidade de movimento no local da fratura. O movimento interfragmentar causa a formação de calos moles e leva à formação óssea secundária através de ossificações intramembranasas e endocondral. Após esses processos, a fase de remodelação óssea começa por atividades coordenadas de osteoblastos e osteoclastos ao longo de vários meses. Os calos são reabsorvidos e o osso lamelar é formado.*

O reparo secundário por ser mais complexo, pode ser subdividido. Muitos autores agrupam os eventos biológicos que ocorrem nesse processo em 4 estágios: fase inflamatória, formação do calo cartilaginoso (ou calo “mole”), formação do calo ósseo e remodelagem (GHIASI et al., 2017; RUNYAN et al., 2017; ANSARI, 2019). Outros autores promovem a união das duas fases de formação de calos (cartilaginoso e ósseo) sendo uma única fase, conhecida como fase proliferativa (ORYAN et al., 2015). Apresentaremos aqui a classificação baseada em quatro etapas (EINHORN E GERSTENFELD, 2015; GHIASI et al., 2017, ANSARI, 2019):

*Fase Inflamatória: começa imediatamente após a fratura e ocorre aproximadamente nos primeiros 5 dias. É uma fase anabólica (caracterizada pelo aumento do volume tecidual e recrutamento de células-tronco dos tecidos esqueléticos e vasculatura), com atividade fagocitária de macrófagos que irão remover restos de tecidos e coágulos. Células do endotélio, perióstee e do endóstee serão ativadas e responderão com intensa proliferação. Células mesenquimais, células osteogênicas e condrogênicas irão se diferenciar em osteoblastos e condrócitos funcionais. O estímulo para essa indução pode ser elétrico, baixa tensão de oxigênio e baixo pH. Vários fatores biológicos, incluindo liberação de enzimas lisossomais, fator de necrose tumoral alfa (TNF- $\alpha$ ), fator de transformação do crescimento beta (TFG- $\beta$ ), proteínas morfogenéticas ósseas (BMPs) e diferentes formas de interleucinas (IL-1 $\beta$ , IL-6, IL-17F e IL-23) são liberadas. Cargas mecânicas como tensão ou pressão hidrostática também desempenham um papel vital no reparo de fraturas ósseas. No entanto, a interação entre as atividades celulares e o ambiente mecânico ainda permanece indefinida (EINHORN E GERSTENFELD, 2015; GHIASI et al., 2017).*

*Formação do Calo Cartilaginoso: ocorre um grande aumento da vascularidade, celularidade, produção de colágeno, proteoglicanos e lipídeos. O calo cartilaginoso é formado através das atividades das células progenitoras esqueléticas e endoteliais, que preenchem a lacuna entre os fragmentos ósseos. O calo é eletronegativo e os osteoclastos continuam a remover o osso necrosado. A cartilagem formada sofre modificações, havendo hipertrofia dos condrócitos que geram uma compressão sobre a matriz cartilaginosa pré-existente, e o conseqüente alargamento de suas lacunas, sendo gradualmente reduzida à septos finos fenestrados e espículas com formas irregulares. A matriz hialina dessa região hipertrófica se mineraliza e, pequenas agregações de cristais de fosfato de cálcio são depositados sobre ela.*

*Formação do Calo Ósseo: Células osteoprogenitoras, provenientes do endóstee e principalmente do perióstee, são ativadas e depositadas em volta da porção central da cartilagem que se calcifica. Ao mesmo tempo, vasos sanguíneos do perióstee crescem, invadindo as cavidades irregulares da matriz cartilaginosa criadas pelo condrócitos que se hipertrofiaram. Vasos com paredes finas ramificam-se e crescem para dentro das cavidades da matriz cartilaginosa. O reparo não ocorre sem a angiogênese, que é reconhecida como passo essencial na osteogênese. O fator de crescimento vascular endotelial (VEGF) atua induzindo a angiogênese. Células-tronco são levadas para o tecido perivascular desses vasos sanguíneos e, algumas se diferenciam em elementos hematopoiéticas da medula óssea. Outras células se diferenciam em osteoblastos, as quais se depositam nas paredes irregulares da matriz cartilaginosa mineralizada e iniciam a produção de matriz óssea. Os osteoblastos envolvidos pela matriz se diferenciam em osteócitos e estabelecem contato entre si por processos citoplasmáticos. Enquanto os osteoclastos terminam a remoção do osso necrosado e a matriz cartilaginosa é gradualmente substituída por tecido ósseo primário.*

*Remodelagem: a conversão do tecido ósseo primário em tecido ósseo secundário é completada. Neste processo atuam os osteoclastos e osteoblastos, removendo e depositando matriz óssea, respectivamente. As fibras de colágeno são mais espessas e apresentam uma orientação preferencial alternando entre as camadas ou lamelas. Essas lamelas podem ser compactadas se depositadas em uma superfície achatada ou concêntrica envolvendo um vaso sanguíneo. Os vasos sanguíneos são contidos em Canais de Havers e, estes se intercomunicam por Canais de Volkmann. Além disso, há vários canalículos que se estendem para nutrir os osteócitos. Desta forma, tem-se formado o conjunto conhecido como ósteon ou Sistema de Havers.*

Há relatos que mostraram que as células periosteais respondem à proteína morfogenética óssea 2 (BMP-2) para promover tanto a condrogênese quanto a osteogênese, enquanto as células no espaço medular formarão apenas osso em resposta à BMP-2. Os mecanismos que controlam o reparo ósseo cortical podem, portanto, ser diferentes daqueles que reparam e remodelam o osso trabecular que ocorrem no espaço medular (EINHORN E GERSTENFELD, 2015).

Existe um limite para a capacidade do organismo em reparar osso em uma lesão. Experimentalmente, isso foi muito bem mostrado pelo conceito de defeito crítico (uma falha óssea que não é capaz de se recompor espontaneamente a partir de um determinado tamanho) em animais de experimentação (SCHMITZ; HOLLINGER, 1986). Não se sabe qual é esse tamanho em humanos. As fraturas com perda de massa óssea que chegam a prática clínica comumente necessitam da intervenção médica, como por exemplo com o uso de enxertos e implantes. Estes últimos servem como suporte da regeneração óssea, interagindo com a interface dos fragmentos “receptores” e estimulando o processo de restauração tecidual. Esses dispositivos desenvolvidos para serem implantados são atualmente conhecidos como biomateriais (ANSARI, 2019; MUNHOZ et al., 2020).

## 6. TRATAMENTO

Realizar uma boa anamnese (Grego: ana — trazer de novo; mnesis — memória) se torna decisivo e prévio ao direcionamento de condutas terapêuticas (DON LEHMKUHL, SMITH, 1987; STERGIOU, 2020). Ponderando as inúmeras variações da lesão tissular, distintos tratamentos são estabelecidos de forma individualizada. Por esse motivo esse tópico se conduzirá de forma generalista viabilizando o conhecimento de algumas possibilidades terapêuticas.

Existem muitos fatores que afetam a mineralização óssea, tais como deficiência de estrogênio, cálcio e vitamina D, inatividade física, comorbidades e outros. Quando há uma fratura, esses fatores podem influenciar na duração e resolutividade da lesão, como também o mecanismo, tipo e extensão da lesão (SEIBEL; ROBINS; BILEZIKIAN, 2006; MCRAE; ESSER, 2008; HALL, 2016).

De modo geral o objetivo terapêutico será a obtenção de uma união óssea sadia, sem deformidades, e a restauração da função sem qualquer evento adverso como infecção. Evitando movimentos indevidos no local da fratura onde, por vezes, indica-se uso de órteses, palmilhas, tala ou gesso, tratamento cirúrgico ou conservador, com ou sem redução da fratura (SEIBEL; ROBINS; BILEZIKIAN, 2006; MCRAE; ESSER, 2008; HALL, 2016). Muitas vezes analgésicos e anti-inflamatórios são indicados na clínica álgica, com edema e limitação da amplitude de movimento (ADM) associada a fisioterapia que, dentre as condutas, utiliza com recurso a eletrotermofototerapia e o (P)RICE — P de protection (proteção da região lesionada), R de rest (descanso), I de ice (gelo ajudará no controle do processo inflamatório), C de compression (compressão da região após indicação médica) e E de elevation (elevação do membro acometido auxilia no retorno venoso). Tão logo o quadro clínico melhore, juntamente com o consentimento médico, protocolos direcionados ao fortalecimento muscular, otimização da biomecânica, treino sensório-motor e até treinamento do gesto esportivo em caso de atletas são estabelecidos pelo fisioterapeuta na reabilitação do paciente (SEIBEL; ROBINS; BILEZIKIAN, 2006; MCRAE; ESSER, 2008; HALL, 2016).

Em contrapartida, sintomas de enrijecimento e mobilidade articular reduzida com sinais flogísticos sugerem lesão articular. Como possibilidades de tratamento, também incluem ação medicamentosa, fisioterapia, e por vezes, indicação cirúrgica ou infiltração. Uma vez que a morfologia do tecido possui pouca atividade de reparo, a indicação de desbridamento articular com regeneração cartilaginosa autóloga, baseado em princípios de engenharia tissular são estabelecidos (SEIBEL; ROBINS; BILEZIKIAN, 2006; HALL, 2016).

A depender do caso, imobilização articular também é prejudicial. Refletindo em um declínio na síntese e um aumento no catabolismo dos proteoglicanos (SEIBEL; ROBINS; BILEZIKIAN, 2006; HALL, 2016).

## 7. CONCLUSÃO

Os constituintes ósseos de matéria orgânica e inorgânica variam conforme faixa etária, estado nutricional, gênero e outros. E por meio do processo de remodelação, a modificação tanto na composição quanto em sua estrutura são mais intensas na fase de crescimento. Organizado de maneira a resistir às cargas impostas mantém a funcionalidade do tecido ósseo, entretanto no envelhecimento, o sistema homeostático do cálcio se torna deficiente e mais desafiador. Uma vez que as fraturas representam uma das principais causas de morte dessa população.

Outro agravante são as alterações morfológicas no tecido cartilaginoso, que podem expor áreas do osso subcondral ao romperem e fragmentarem, com fibração, fissuras e ulcerações. Apesar de ainda não existir um tratamento único, evitando perda de função, o uso de células tronco mesenquimais, engenharia tissular e tecnologia de transferência gênica são investigados.

Por fim, métodos preventivos como o exercício, amenizam os riscos, melhora qualidade de vida, além de garantir uma maior longevidade.



**Referencial Bibliográfico**

AN, Y.H.; MARTIN, K.L. Handbook of histology methods for bone and cartilage. Totowa, NJ: Humana Press, 2003.

ANDRADE, F.G.; FERRARI, O. Atlas digital de histologia básica, Londrina, PR: UEL, 2014.

ANSARI, M. Bone tissue regeneration: biology, strategies and interface studies. Prog. Biomater., v. 8, p. 223-237, 2019

BENDERS, K.E.M.; van WEEREN, P.R.; BADYLAK, S.F.; SARIS, D.B.F.; DHERT, W.J.A.; MALDA, J. Extracellular matrix scaffolds for cartilage and bone regeneration. Trends in Biotechnol., v. 31, n. 3, p. 169-176, 2013.

BERENDSEN, A.D.; OLSEN, B.R. Bone development, Bone, v. 80, p. 14-18, 2015.

BONEWALD, L.F. The amazing osteocyte. J. Bone Miner. Res., v. 26, p. 229-238, 2011.

BURR, D.B. Changes in bone matrix properties with aging. Bone, v. 120, p.85-93, 2019.

CAO, Z.; DOU, C.; DONG, S. Scaffolding biomaterials for cartilage regeneration. J. Nanomaterials, v. 2014, 489128, 2014.

CARBALLO, C.B.; NAKAGAWA, Y.; SEKIYA, I.; RODEO, S.A. Basic science of articular cartilage. Clin. Sports Med., v. 36, n. 3, p. 413-425, 2017.

CARLSON, B.M. Human embryology and developmental biology, 6th ed., St. Louis, Mi: Elsevier, 2016.

CHEN, S.; FU, P.; WU, H.; PEI, M. Meniscus, articular cartilage and nucleus pulposus: a comparative review of cartilage-like tissues in anatomy, development and function. Cell Tis. Res., v. 370, n. 1, p. 53-70, 2017.

CLAES, L.; RECKNAGEL, S.; IGNATIUS, A. Fracture healing under healthy and inflammatory conditions. Nat. Rev. Rheumatol., v. 8, p. 133-143, 2012 .

COMPSTON, J.E. Sex steroids and bone. Physiol. Rev., v. 81, p. 419-47, 2001.

COOK, J.L.; KUROKI, K.; STOKER, A.M.; MONIBI, F.A.; ROLLER, B.L. Meniscal biology in health and disease. *Connect Tissue Res.*, v. 58, n. 3-4, p. 225-237, 2017.

DALMOLIN, F.; PINTO FILHO, S.T.L.; CORTES, A.M.; BRUN, M.V.; CAUDURO, C.R.; SCHOSSLER, J.E.W. Biomecânica óssea e ensaios biomecânicos: fundamentos teóricos. *Ciência Rural*, v. 43, n. 9, 1675-1682, 2013.

DON LEHMKUHL, L.; SMITH, L.K. *Cinesiologia clínica de Brunnstrom*. Editora: Editora Manole Ltda. 4º ed. São Paulo: Manole, 1987.

EINHORN, T.; GERSTENFELD, L. Fracture healing: mechanisms and interventions. *Nat. Rev. Rheumatol.*, v. 11, p. 45-54, 2015.

FERNANDEZ-TRESGUERRES-HERNÁNDEZ-GIL, I.; ALOBERA-GRACIA, M.A.; DEL-CANTO-PINGARRÓN, M.; BLANCO-JEREZ, L. Physiological bases of bone regeneration II. The remodeling process. *Med. Oral Patol. Oral Cir. Bucal*, v. 11, n. 2, p. E151-157, 2006.

FUKADA, E.; YASUDA, I. On the piezoelectric effect of bone. *J. Phys. Soc. Japan.*, v. 12, n. 10, p. 1158-62, 1957

GAO, Y.; LIU, S.; HUANG, J.; GUO, W.; CHEN, J.; ZHANG, L.; ZHAO, B.; PENG, J.; WANG, A.; WANG, Y.; XU, W.; LU, S.; YUAN, M.; GUO, Q. The ECM-cell interaction of cartilage extracellular matrix on chondrocytes. *Biomed. Res. Int.*, v. 2014, 648459, 2014.

GENTILI, C.; CANCEDDA, R. Cartilage and bone extracellular matrix. *Curr. Pharm. Des.*, v. 15, p. 1334-1348, 2009.

GHIASI, M.S.; CHEN, J.; VAZIRI, A.; RODRIGUEZ, E.K.; NAZARIAN, A. Bone fracture healing in mechanobiological modeling: A review of principles and methods. *Bone Rep.*, v. 6, p. 87-100, 2017.

GILBERT, S.F.; BARRESI, M.J.F. *Developmental biology*, 11th ed., Sunderland, MA: Sinauer Associates, 2018.

GOKHALE, J.; ROBEY, P.G.; BOSKEY, A.L. The Biochemistry of bone. In: MARCUS, R.; FELDMAN, D.; KELSEY, J. (eds.) *Osteoporosis*, 2nd ed., Academic Press, San Diego, Volume 1, pp. 107-189, 2001.

GRIFFIN, M. F.; PREMAKUMAR, Y.; SEIFALIAN, A.M.; SZARKO, M.; BUTLER P.E.M. Biomechanical characterisation of the human auricular cartilages; implication for tissue engineering. *Ann. Biomed. Eng.*, v. 44, p. 3460-3467, 2016.

GUSMÃO, C.V.B.; BELANGERO, W.D. Como a célula óssea reconhece o estímulo mecânico? *Rev. Bras. Ortop.*, v. 44, n. 4, p. 299-305, 2009.

HALL, S.J. *Biomecânica Básica*, 7ª ed., Rio de Janeiro: Grupo Gen-Guanabara Koogan, 2016.

HAYES, A.J.; MACPHERSON, S.; MORRISON, H.; DOWTHWAITE, G.; ARCHER, C.W. The development of articular cartilage: evidence for an appositional growth mechanism. *Anat. Embryol.*, v. 203, p. 469-479, 2001.

HUSDAN, H.; RAPOPORT, A.; AND LOCKE, S. Influence of posture on the serum concentration of calcium. *Metabolism*, v. 22, p. 788-797, 1973.

JUNQUEIRA, L.C.U.; CARNEIRO, J. *Histologia básica*. 12.ed., Rio de Janeiro: Guanabara Koogan, 2013.

KAŇA, M.; KAŇA, R.; POVÝŠIL, C. New developments in understanding the histological structure of human ear cartilage. *Folia Biol.*, v. 65, n. 5-6, p. 256-264, 2019.

KIERSZENBAUM, A.L.; TRES, L.L. *Histology and cell biology: An introduction to pathology*. 4th ed., Philadelphia, PA: Elsevier, 2016.

KOMORI, T. Cell death in chondrocytes, osteoblasts, and osteocytes. *Int. J. Mol. Sci.*, v. 17, n. 12, 2045, 2016.

KRISHNAN, Y.; GRODZINSKY, A.J. Cartilage diseases. *Matrix Biol.*, v. 71-72, p. 51-69, 2018.

LIU, C.F.; SAMSA, W.E.; ZHOU, G.; LEFEBVRE, V. Transcriptional control of chondrocyte specification and differentiation. *Semin. Cell Dev. Biol.*, v. 62, p. 34-49, 2017.

LOWE, J.S.; ANDERSON, P.G. *Stevens & Lowe's human histology*, 4th ed., Philadelphia, PA: Elsevier, 2015

MAHAMID, J.; AICHMAYER, B.; SHIMONI, E.; ZIBLAT, R.; LI, C.; SIEGEL, S.; PARIS, O.; FRATZL, P.; WEINER, S.; ADDADI, L. Mapping amorphous calcium phosphate transformation into crystalline mineral from the cell to the bone in zebrafish fin rays. *Proc. Natl. Acad. Sci.*, v. 107, p.6316–6321, 2010.

MAHAMID, J.; SHARIR, A.; ADDADI, L.; WEINER, S. Amorphous calcium phosphate is a major component of the forming fin bones of zebrafish: Indications for an amorphous pre-cursor phase. *Proc. Natl. Acad. Sci.*, v. 105, p. 12748-12753, 2008.

MAIN, R.P. Osteocytes and the bone lacunar-canalicular system: Insights into bone biology and skeletal function using bone tissue microstructure. *Int. J. Paleopathol.*, v. 18, p.44-46, 2017.

MCRAE, R; ESSER, M. *Practical Fracture Treatment*, 6th ed., Churchill Livingstone/Elsevier Health Sciences, 2008.

MOORE, K.L.; DALLEY, A.F.; AGUR, A.M.R. *Anatomia orientada para a clínica*, 7ª ed., Rio de Janeiro: Guanabara Koogan, 2014

MOORE, K.L.; PERSAUD, T.V.N.; TORCHIA, M.G. *The developing human: clinically oriented embryology*, 10th ed., Philadelphia, PA: Elsevier, 2016.

MUNHOZ, M.A.E.S.; POMINI, K.T.; PLEPIS, A.M.G.; MARTINS, V.D.C.A.; MACHADO, E.G.; DE MORAES R.; CUNHA, F.B.; SANTOS Jr, A.R.; CARDOSO, G.B.C.; DUARTE, M.A.H.; ALCALDE, M.P.; BUCHAIM, D.V.; BUCHAIM, R.L.; CUNHA, M.R. Elastin-derived scaffolding associated or not with bone morphogenetic protein (BMP) or hydroxyapatite (HA) in the repair process of metaphyseal bone defects. *PLoS One*, v. 15, n. 4, e0231112, 2020.

MURSHED, M. Mechanism of bone mineralization. *Cold Spring Harb Perspect Med.*, v. 8, n. 12, a031229, 2018

NASCIMENTO, M.H.M.; LOMBELLO, C.B. Hidrogéis a base de ácido hialurônico e quitosana para engenharia de tecido cartilaginoso. *Polímeros*, v. 26, n. 4, p. 360-370, 2016.

ORYAN, A.; MONAZZAH, S.; BIGHAM-SADEGH, A. Bone injury and fracture healing biology. *Biomed. Environ. Sci.*, v. 28, n. 1, p. 57-71, 2015.

PAZZAGLIA, U.E.; REGUZZONI, M.; PAGANI, F.; SIBILIA, V.; CONGIU, T.; SALVI, A.G.; BENETTI, A. Study of endochondral ossification in human fetal cartilage anlagen of metacarpals: Comparative morphology of mineral deposition in cartilage and in the periosteal bone matrix. *Anat. Rec.*, v. 301, n. 4, p. 571-580, 2018.

PERCIVAL, C.J.; RICHTSMEIER, J.T. Angiogenesis and intramembranous osteogenesis. *Dev. Dyn.*, v. 242, n. 8, p. 909-22, 2013.

PREIN, C.; BEIER, F. ECM signaling in cartilage development and endochondral ossification. *Curr. Top. Dev. Biol.*, v. 133, p. 25-47, 2019.

ROSS, M.H.; PAWLINA, W. *Histologia texto e atlas correlações com Biologia Celular e Molecular*, 7ª ed., Rio de Janeiro: Guanabara Koogan, 2016.

RUNYAN, C.M.; GABRICK, K.S. Biology of bone formation, fracture healing, and distraction osteogenesis. *J. Craniofac. Surg.*, v. 28, n. 5, p.1380-1389, 2017

SADLER, T.W. Langman's medical embryology, 14th ed., Philadelphia, PA: Wolters Kluwer, 2019.

SANTOS Jr, A.R.; LOMBELLO, C.B; GENARI, S.C. Technologies applied to stimulate bone regeneration. In: DAVIES, J. (Org.). Tissue regeneration - From basic biology to clinical application. 1ed., Rijeka: InTech, p. 339-366, 2012.

SANTOS, R.M.C.; TORRES, C.B.B. Papel do sistema RANKL/RANK/OPG como regulador-chave da remodelação óssea durante a movimentação ortodôntica *J. Inter. Bioc.* v.2, n.1, p. 31-34, 2017.

SCHMITZ, J.P.; HOLLINGER, J.O. The critical size defect as an experimental model for craniomandibulofacial nonunions. *Clin. Orthop. Relat. Res.*, v. 205, p. 299-308, 1986

SEIBEL, M. J.; ROBINS, S. P.; BILEZIKIAN, J.P. (Ed.). Dynamics of bone and cartilage metabolism: principles and clinical applications. Elsevier, 2006.

SHARIFI, A.M.; MOSHIRI, A.; ORYAN, A. Articular cartilage: injury, healing, and regeneration. *Curr. Orthop. Pract.*, v. 27, n. 6, 644-665, 2016.

SUETSUGU, Y.; TAKAHASHI, Y.; OKAMURA, F.P.; TANAKA, J. Structure analysis of A-type carbonate apatite by a single-crystal X-Ray diffraction method. *J. Solid. State Chem.*, v. 155, n. 2, p. 292-297, 2000.

STERGIOU, N. Biomechanics and Gait Analysis, 1st ed., Academic Press/Elsevier, 2020.

TORTORA. G.J.; DERRICKSON, B. Princípios de Anatomia e Fisiologia, 14a ed.; Rio de Janeiro: Guanabara Koogan, 2016.

UNAL, M.; CREECY, A.; NYMAN, J.S. The role of matrix composition in the mechanical behavior of bone. *Curr. Osteoporos Rep.*, v. 16, n. 3, p.205-215, 2018.

WEINER, S.; TRAUB, W.; WAGNER, H.D. Lamellar bone: structure-function relations. *J. Struct; Biol.*, v. 126, n. 3, p.241-255, 1999.

WOLFF, J. The Law of Bone Remodelling. Springer-Verlag, Berlin Heidelberg, 1986.

XUE, K.; ZHANG, X.; QI, L.; ZHOU, J.; LIU, K. Isolation, identification, and comparison of cartilage stem progenitor/cells from auricular cartilage and perichondrium. Am. J. Transl. Res., v. 8, n. 2, p. 732-741, 2016.


WILLIAMS, G.M.; KLISCH, S.M.; SAH, R.L. Bioengineering cartilage growth, maturation, and form. Pediatr Res., v. 63, n. 5, p. 527-534, 2008.

ZEBAZE, R. M.; JONES, A.; WELSH, F.; KNACKSTEDT, M.; SEEMAN, E. Femoral neck shape and the spatial distribution of its mineral mass varies with its size: Clinical and biomechanical implications. Bone, v. 37, n. 2, p. 243-252, 2005.



## CAPÍTULO 04

# ARTICULAÇÕES

**Pós-doutora em Física**  
**Dra. Karen Cristina Laurenti**

*Bacharel em Fisioterapia pelo Centro Universitário de Araraquara - UNIARA. Mestre em Bioengenharia - Universidade de São Paulo/USP - São Carlos (2007) e Doutora em Ciências também pela Universidade de São Paulo/USP - São Carlos (2011). Pós-doutorado em Física pela Universidade Estadual de Ponta Grossa - UEPG/Ponta Grossa/PR (2016). Pesquisadora do Centro de Pesquisa em Óptica e Fotônica - CePOF do Instituto de Física de São Carlos - USP. Consultora Científica da MM Optics - São Carlos. Especialista em Fisioterapia Hospitalar com Enfoque em UTI (2020).*

**Introdução**

Os ossos do corpo encontram-se para formar articulações (PALASTANGA, FIELD E SOAMES, 2000). Esta união não tem como finalidade exclusiva de colocar os ossos em contato, mas também de permitir a mobilidade (DÂNGELO E FATTINI, 1998). As articulações ou juntas representam a união entre ossos ou a união entre ossos e demais tecidos nos diferentes segmentos corporais, permitindo mobilidade e conferindo funcionalidade a um determinado indivíduo. As articulações são classificadas quanto a sua funcionalidade como sinartroses, anfiartroses ou diartroses, de acordo com o grau de mobilidade que possibilita. Essa classificação funcional apenas reflete a mobilidade angariada a partir do tipo de tecido que se encontra interposto entre os ossos. Uma classificação mais completa está relacionada ao tipo de tecido que se apresenta entre as peças que se articulam. Nessa classificação, as articulações são categorizadas como fibrosas, cartilaginosas ou sinoviais (ABREU et al., 2018).

**2. CLASSIFICAÇÃO QUANTO AO TIPO DE TECIDO**

A variação que existe na forma e na função de das várias articulações do corpo permite que elas sejam divididas em classes bem definidas: fibrosas, cartilaginosas e sinoviais com o grau de mobilidade aumentando gradualmente das fibrosas para as sinoviais (PALASTANGA, FIELD E SOAMES, 2000).

## 2.1. ARTICULAÇÕES FIBROSAS

Nas articulações fibrosas, o elemento que se interpõe entre as peças articulares é o tecido conjuntivo fibroso (DÂNGELO E FATTINI, 1998). Possuem mobilidade extremamente reduzida e o grau de mobilidade dependente do comprimento das fibras que unem os ossos. As articulações fibrosas podem ser classificadas atualmente em três diferentes tipos: suturas, sindesmoses e gonfoses.

Segundo Abreu e colaboradores (2018) as suturas são constituídas por pequena quantidade de tecido conjuntivo disposto em várias camadas que se encontram entre os ossos do crânio, conectando-os firmemente e possibilitando quase nenhum movimento. As inúmeras suturas presentes no crânio recebem o nome dos ossos que se interligam (ex: sutura esfeno-occipital), ou recebem o nome decorrente de alguma relação com os planos (como as suturas coronal e sagital). Também podem ser subdivididas em tipos, de acordo com sua forma: planas, serrateis e escamosas. Em uma sindesmose o tecido fibroso da união é maior em quantidade do que em uma sutura, formando um ligamento ou uma membrana interóssea. Exemplos no adulto é a articulação tibiofibular inferior, onde os dois ossos são unidos por um ligamento interósseo. Um processo semelhante ocorre na membrana interóssea entre o rádio e a ulna. A flexibilidade da membrana ou torção e o alongamento do ligamento permitem o movimento na articulação. Entretanto, esse movimento é restrito e controlado. A gonfose é uma forma de articulação fibrosa onde uma cavilha encaixa-se dentro de um soquete, sendo mantida no lugar por um ligamento ou faixa fibrosa. Como exemplos: as raízes dos dentes que são mantidas dentro dos seus alvéolos na maxila e na mandíbula (PALASTANGA, FIELD E SOAMES, 2000).

## 2.2. ARTICULAÇÕES CARTILAGINOSAS

Nas articulações cartilaginosas os dois ossos são unidos por um coxim contínuo de cartilagem. Pode ser de dois tipos: cartilagem hialina ou fibrocartilagem. As articulações cartilaginosas possuem mobilidade reduzida, mas são certamente mais móveis do que as articulações fibrosas e podem ser divididas em dois grandes grupos: articulações cartilaginosas primárias (sincondroses) e articulações cartilagíneas secundárias (sínfises) (PALASTANGA, FIELD E SOAMES, 2000; ABREU et al., 2018).



A articulação cartilaginosa primária há uma fina camada de cartilagem hialina entre os ossos adjacentes, a qual possibilita um leve encurvamento no início da vida e, geralmente, são uniões temporárias, como as encontradas no desenvolvimento de um osso longo, nas quais a diáfise e epífise são unidas por cartilagem epifisial. As articulações cartilagíneas do tipo sincondrose (primárias) permitem o crescimento do osso em comprimento e, quando seu crescimento completo é atingido, a cartilagem epifisial converte-se em osso e as epífises fundem-se com as diáfises. É o que ocorre, por exemplo, nas sincondroses eseno-occipital, manúbrio-esternal e esternocostal ABREU et al., 2018).

As articulações secundárias ocorrem na linha mediana do corpo e são ligeiramente mais especializadas. Sua estrutura possibilita uma quantidade pequena de movimento controlado (PALASTANGA, FIELD E SOAMES, 2000). As superfícies ósseas são revestidas por cartilagem hialina e se articulam por uma interposição de um disco fibrocartilaginoso. São articulações fortes e ligeiramente móveis, como exemplos, a sínfise púbica e as sínfises intervertebrais, formando os discos intervertebrais fibrocartilagíneos. Essas articulações oferecem resistência e absorção de choque, além de considerável flexibilidade para coluna vertebral (ABREU et al., 2018).

## 2.2. ARTICULAÇÕES SINOVIAIS

As articulações sinoviais são uma classe de articulação livremente móvel, com o movimento limitado por músculos, ligamentos e as cápsulas articulares associadas. Os membros são na maioria compostos por articulações sinoviais. Nas articulações sinoviais as superfícies articulares dos ossos dos envolvidos são cobertas com cartilagem articular (hialina), a qual, de acordo com a sua dureza e lisura, possibilita o movimento dos ossos um contra o outro com mínimo atrito (PALASTANGA, FIELD E SOAMES, 2000). Segundo Dângelo e Fattini (1998) os meios de união entre as peças articuladas que não são presas nas superfícies da articulação, como ocorrem nas articulações fibrosas e cartilaginosas.

Nas articulações sinoviais o principal componente de união é representado pela cápsula articular. Revestindo a superfície profunda da cápsula há a membrana sinovial que cobre todas as superfícies dentro da cápsula articular, com exceção da cartilagem articular. A membrana sinovial secreta líquido sinovial dentro da cavidade articular revestida pela cápsula articular que serve para lubrificar e nutrir a cartilagem articular bem como as superfícies articulares opostas. A presença do líquido sinovial garante grande e variada mobilidade às articulações, possibilitando movimentos de deslizamento entre os ossos em articulações planas. Devido ao grande número de articulações sinoviais dentro do corpo humano e suas variadas formas, elas podem ser subdivididas de acordo com a forma das superfícies articulares e os movimentos possíveis na articulação. São divididas em articulação plana, em sela, em dobradiça, de eixo, de bola e soquete, condilóide e elipsóide (PALASTANGA, FIELD E SOAMES, 2000).

### 2.3. CLASSIFICAÇÃO FUNCIONAL DAS ARTICULAÇÕES SINOVIAIS

Dângelo e Fattini (1998) descrevem que o movimento nas articulações depende da forma das superfícies que entram em contato e dos meios de união que podem limitá-lo. Dependente desses fatores as articulações podem realizar movimentos em torno de um, dois ou três eixos, sendo esse critério adotado para classificá-las funcionalmente.

Quando uma articulação realiza movimento em torno de um eixo diz-se que é mono-axial ou que possui um grau de liberdade, como por exemplo: articulações interfalângicas e a articulação do cotovelo, entre o úmero e a ulna (ABREU et al., 2018); bi-axial a que realiza m torno de dois eixos (dois graus de liberdade), são aquelas que realizam movimentos de extensão, flexão, adução e abdução como a articulação do punho e tri-axial se os movimentos forem realizados em torno de três eixos (três graus de liberdade), além dos movimentos de flexão, extensão, adução, abdução, também é permitindo o movimento de rotação, como por exemplo: articulações do ombro e quadril.

### 2.4. CLASSIFICAÇÃO MORFOLÓGICA DAS ARTICULAÇÕES SINOVIAIS

As classificações morfológicas das articulações sinoviais são baseadas na forma das superfícies articulares.

Na articulação plana as superfícies articulares são planas ou ligeiramente curvas, permitindo o deslizamento ou a torção de um osso contra o outro, como por exemplo: a articulação acromioclavicular (DÂNGELO E FATTINI, 1998) e sacro-ilíaca (PALASTANGA, FIELD E SOAMES, 2000).

As superfícies na articulação em dobradiça ou gínglimo são dispostas de modo que o movimento seja realizado em torno de um eixo. O cotovelo é um exemplo de articulação em dobradiça, já a articulação do joelho é considerada uma articulação em dobradiça modificada, pois permite um movimento em torno de um segundo eixo. Neste caso, o movimento só é possível devido ao ajuste das superfícies articulares (PALASTANGA, FIELD E SOAMES, 2000).

Quando a superfície articular de uma peça esquelética tem a forma de sela, apresenta uma concavidade num sentido e convexidade em outro, se encaixando numa segunda peça onde a convexidade e concavidade apresentando-se no sentido inverso da primeira. A articulação carpo-metacarpiana do polegar é um típico exemplo de articulação em sela. Esta articulação permite flexão, extensão, abdução, adução e rotação, mas também é bi-axial porque a rotação isolada não pode ser realizada pelo polegar, onde só é possível devido à combinação de outros movimentos (DÂNGELO E FATTINI, 1998).

A articulação de bola e soquete ou esferóide é um tipo de articulação que permite movimento em torno de três eixos principais mutuamente perpendiculares como, por exemplo, a articulação do quadril (PALASTANGA, FIELD E SOAMES, 2000). Esse tipo de articulação permite movimentos de flexão, extensão, adução, abdução, rotação e circundução (DÂNGELO E FATTINI, 1998).

As superfícies articulares da articulação condilóide são de forma elíptica e elipsóide. Permitem movimentos de flexão, extensão, adução e abdução, porém, não realiza a rotação sendo bi-axiais. As articulações metacarpo-falangianas e temporomandibular são exemplos dessas articulações (DÂNGELO E FATTINI, 1998; PALASTANGA, FIELD E SOAMES, 2000). Outra forma de articulação de bola e soquete, embora as superfícies neste caso ocorram apenas em torno de dois eixos perpendiculares. Essas articulações permitem movimentos de rotação e seu eixo de movimento, único, é vertical, sendo mono-axiais. Um exemplo típico de articulação elipsóide é a articulação rádio-ulnar (DÂNGELO E FATTINI, 1998; PALASTANGA, FIELD E SOAMES, 2000).



### **Referencial Bibliográfico**

ABREU et al., Guia ilustrado de anatomia humana para o aparelho locomotor [recurso eletrônico] / Bento João da Graça Azevedo Abreu... [et.al.]. - Natal, RN: EDUFRN, 2018.

DÂNGELO, J.G.; FATTINI, C.A. Anatomia Humana Sistêmica e Segmentar - para o estudante de medicina- 2ª. ed. Editora Atheneu. 1998.

PALASTANGA, N.; FIELD, D.; SOAMES, R. Anatomia E Movimento Humano. Estrutura e Função. 3ª. ed. Editora Manole. 2000.


## CAPÍTULO 05

# EFEITOS DO ENVELHECIMENTO NO TECIDO MUSCULOESQUELÉTICO



## Especialista em Fisiologia do Exercício Thays Yara Teófilo Borges Campos

*Especialização em Fisiologia do Exercício pela Universidade Federal de São Carlos UFSCar (2016); Graduada em Educação Física pela Universidade Federal de São Carlos, (UFSCar- 2010). Pesquisadora colaboradora do CEPOF- Grupo de Estudos em Óptica e Fotônica- IFSC- USP- São Carlos Tem experiência na área de Educação Física, com ênfase em Emagrecimento, Condicionamento Físico e Alto Rendimento, Fototerapia, Laserterapia, Terapia Acústico-Fotônica.*



## Pós-doutora em Física Dra. Karen Cristina Laurenti

*Bacharel em Fisioterapia pelo Centro Universitário de Araraquara - UNIARA. Mestre em Bioengenharia - Universidade de São Paulo/USP - São Carlos (2007) e Doutora em Ciências também pela Universidade de São Paulo/USP - São Carlos (2011). Pós-doutorado em Física pela Universidade Estadual de Ponta Grossa - UEPG/Ponta Grossa/PR (2016). Pesquisadora do Centro de Pesquisa em Óptica e Fotônica - CePOF do Instituto de Física de São Carlos - USP. Consultora Científica da MM Optics - São Carlos. Especialista em Fisioterapia Hospitalar com Enfoque em UTI (2020).*

## 1. INTRODUÇÃO

A ampliação do tempo de vida é um dos maiores feitos da humanidade que se fez acompanhar da melhora substancial dos parâmetros de saúde das populações, ainda que essas conquistas estejam longe de se distribuir de forma imparcial nos diferentes países e contextos socioeconômicos. Chegar à velhice, que antes era privilégio de poucos, hoje passa a ser a norma mesmo nos países em desenvolvimento. Esta conquista maior do século XX se transformou, no entanto, no grande desafio para o século atual (VERAS e OLIVEIRA, 2018).

As repercussões do envelhecimento para a sociedade são consideráveis, especialmente no que diz respeito à saúde. Com o aumento da longevidade, o desafio é viver mais, de forma mais saudável e com maior qualidade de vida, o que aponta para a importância do desenvolvimento de políticas públicas que propiciem a autonomia, independência e um viver saudável (VILARTA, 2007; CARVALHO E GARCIA, 2003).

Caetano (2006) descreve que o envelhecimento pode variar de indivíduo para indivíduo, sendo gradativo para uns e mais rápido para outros. Essas variações dependem de fatores como estilo de vida, condições socio-econômicas e doenças crônicas. Já o conceito “biológico” relaciona-se com aspectos nos planos molecular, celular, tecidual e orgânico do indivíduo, enquanto o conceito psíquico é a relação das dimensões cognitivas e psicoafetivas, interferindo na personalidade e afeto. Sendo assim, falar de envelhecimento é ampliar uma gama de interpretações que se entrelaçam ao cotidiano e a perspectivas culturais diferentes.

As alterações fisiológicas intrínsecas ao envelhecimento são sutis, inaptas a gerar qualquer incapacidade na fase inicial, embora, ao passar dos anos, venham a causar níveis crescentes de limitações ao desempenho de atividades básicas da vida diária (ESQUENAZI, SILVA E GUIMARÃES, 2014).

As modificações do envelhecimento no sistema musculoesquelético ocorrem com a respectiva diminuição no comprimento, elasticidade e número de fibras. Também é notável a perda de massa muscular e elasticidade dos tendões e ligamentos (tecidos conectivos) e da viscosidade dos fluidos sinoviais (DE VITTA, 2000).

Sendo assim, devido ao processo natural do envelhecimento alguns pesquisadores como Maia e colaboradores (2015) e Banzatto e colaboradores (2015) relatam que a fisioterapia é um dos meios bastante utilizados na área da saúde na assistência ao idoso, podendo atuar em diversas áreas como educação, prevenção e tratamento de déficits funcionais causados pelo envelhecimento ou por outros fatores decorrentes da senilidade.

A fisioterapia gerontológica nos dias atuais é de extrema importância na conservação da função motora e cognitiva do idoso e ao mesmo tempo propiciar um retardamento das instalações das incapacidades decorrentes do processo de envelhecimento, ou reabilitando funcionalmente o idoso para as atividades de vida diária, a partir de suas potencialidades, heterogeneidades e especificidades. É essencial entender que a mesma não se baseia apenas na reabilitação, mas também proporciona ao idoso a abrangência da sua totalidade (RIBEIRO, 2012).

## **2. SISTEMA MUSCULOESQUELÉTICO**

O sistema musculoesquelético dá forma, estabilidade e movimento ao corpo humano. Morfologicamente o sistema musculoesquelético é composto por ossos (que formam o esqueleto), músculos, ligamentos, tendões, articulações e tecido gorduroso que sustentam e dão mobilidade ao corpo.

O sistema musculoesquelético é considerado um tecido com elevada susceptibilidade ao processo de envelhecimento, sofrendo várias alterações com a idade, caracterizadas globalmente por uma desorganização estrutural e declínio funcional progressivo (CARMELI, COLEMAN E REZNICK, 2002; DOHERTY, 2003; ROUBENOFF, 2002).

Sendo assim, com o processo de envelhecimento normal o sistema musculoesquelético vai se transformando progressivamente e passa a adquirir características estruturais e morfológicas específicas que fazem com que ele perca: força e massa muscular (ALMEIDA, VALENTIM e DIEFENBACH, 2004).

Segundo De Vitta (2000) relata que algumas alterações biológicas do organismo resultam naturalmente do envelhecimento normal. Por outro lado, Netto (2002) descreve que o envelhecimento biológico é universal, sendo comum em todos os seres vivos. Para Hayflick (1997) o envelhecimento é resultante das interações de fatores genéticos, ambientais e o estilo de vida.

O sistema musculoesquelético é um dos que mais influencia de forma significativa a qualidade de vidas das pessoas idosas. Com o processo de envelhecimento normal o sistema musculoesquelético vai se transformando progressivamente e passa a adquirir características estruturais e morfológicas específicas que fazem com que o idoso tenha perda de força e massa muscular (ALMEIDA; VALENTIM; DIEFENBACH, 2004).

A perda da massa muscular associada à idade é conhecida como sarcopenia (DE VITTA, 2000; ROSSI E SADER, 2002). De acordo com Rossi e Sader (2002) a perda da massa muscular contribui para outras alterações relacionadas com a idade, destacando-se a diminuição da densidade óssea, a menor sensibilidade à insulina, menor capacidade aeróbia, menor taxa de metabolismo basal, menor força muscular, menores níveis de atividades físicas diárias.

Várias evidências têm apontado para o fato de que o envelhecimento está associado a um progressivo declínio na massa muscular, fenômeno conhecido como sarcopenia (HEPPLE, 2003). A sarcopenia afeta diretamente a arquitetura muscular, reduzindo a área de seção transversa anatómica (ASTA), comprimento das fibras musculares, volume e ângulo de penação dos músculos, além de reduzir a capacidade de produção de força específica, ou seja, a força produzida por unidade de massa muscular.

Durante a meia-idade, ocorre aumento da massa corporal e, entretanto, na velhice está se torna constante, à medida que a gordura vai substituindo o tecido magro (SHEPHARD, 2003).

A perda do tecido muscular resulta numa diminuição de força muscular e o pico de força máxima acontece por volta dos 25 a 30 anos, com estabilizações até aos 50 anos e um declínio até por volta dos 70 anos. Sendo assim, há perda progressiva da força e resistência muscular (GALLAHUE E OZMUN, 2005; FECHINE E TROMPIERI, 2012).

O avanço progressivo após a sétima década de vida pode ocasionar perda de força muscular podendo levar o idoso a um estado de impossibilidade física, que impossibilita a realização de atividades comuns da vida diária, como por exemplo: levantar-se da cadeira, subir escadas, varrer o chão ou tomar banho. O que acaba contribuindo expressivamente para o desenvolvimento da fragilidade e diminuição funcional. As reduções da massa e força muscular são maiores nos membros inferiores do que nos superiores, e tais reduções influenciam negativamente na velocidade do caminhar, do subir escadas e do levantar-se da posição sentada para a em pé, por exemplo (ORSATTI et al., 2011).

O tecido muscular é o que sofre maior comprometimento. Isso ocorre devido à redução nos níveis de hormônio do crescimento e de atividade física, contribuindo com perdas de 40% do tecido muscular (MATSUDO, MATSUDO E BARROS, 2000). Já Gallahue e Ozmun (2005) relatam que a atrofia muscular pode ser resultado também da inatividade física.

Nos idosos, a força muscular é comprometida pelo enrijecimento dos seus tendões, pois prejudica a desaceleração da massa corpórea, interferindo assim na prevenção de quedas (REEVES et al., 2003). Sendo assim, as torções e luxações são causadas por perdas na elasticidade nos tendões e ligamentos (SHEPHARD, 2003).

O sistema musculoesquelético é responsável pelas ações de contração vigorosas, e das contrações que desempenham um papel fundamental no controle postural. Como consequência da perda de fibras musculares, da redução de neurônios motores e unidades motoras, da força e massa muscular que ocorrem durante o processo de envelhecimento este sistema passa a ter uma diminuição da sua funcionalidade de estabilidade (ALFIERE E MORAES, 2008). Sendo assim, ocorrem alterações posturais, como, por exemplo, a cifose, a redução da lordose, o valgismo nos quadris e o alargamento da base de apoio, que associados levam um padrão postural visto como típico do indivíduo idoso (UNICOVSKY, 2004).

### **3. SISTEMA ÓSSEO**

Campos (2003) descreve os ossos como estruturas sólidas, pouco flexíveis que dão sustentação ao corpo. São formados por células chamadas de osteoblastos e osteoclastos, minerais (cálcio e fósforo) e matriz orgânica (proteínas colágenas e não-colágenas).



O tecido ósseo apresenta constante remodelação por ser formado por células formadoras de tecido ósseo (osteoblastos – que sintetizam e mineralizam a matriz proteica com cristais de hidroxiapatita) e por células de reabsorção de tecido ósseo (osteoclastos – responsáveis por promoverem a reabsorção óssea), mantendo uma constante remodelação tecidual, que é regulada pelos hormônios da paratireóide (PTH) e vitamina D entre outros compostos, que dão origem a dois tipos de ossos: trabecular ou esponjoso e cortical ou compacto (CAMPOS, 2003; RIBEIRO, ALVES E MEIRA, 2009).

As alterações morfológicas e fisiológicas que ocorrem no sistema ósseo decorrentes do processo de envelhecimento são: perda da massa mineral óssea, desequilíbrio no processo de reabsorção do cálcio, desmineralização constante de massa e da densidade óssea acarretando numa maior fragilidade (ARAÚJO, BERTOLINI E MARTINS JÚNIOR, 2014). A perda da massa mineral óssea durante o processo de envelhecimento também é influenciada por deficiências alimentares, falta de exercícios físicos e alterações naturais do organismo (FECHINE; TROMPIERI, 2012).

As modificações ocorridas no sistema ósseo ocasionada pelo processo de envelhecimento podem ser evitadas ou minimizadas por meio de alternativas como prática regular de exercícios físicos, associada com dieta balanceada e rica em vitamina D e fontes de cálcio (TEIXEIRA E PEREIRA, 2010).

#### **4. TECIDOS CARTILAGINOSO, TENDINOSO E LIGAMENTAR**

De acordo com Freemont e Hoyland (2008) após os 35 anos, há alteração natural na cartilagem articular que, associada às alterações biomecânicas adquiridas ou não, provocam ao longo da vida degenerações diversas podendo levar à diminuição da função locomotora e da flexibilidade, facilitando um maior risco de lesões. De fato, observam-se alterações da estrutura do colágeno como redução do comprimento das cadeias de condroitina na cartilagem articular.

Com o processo de envelhecimento, a cartilagem articular apresenta uma diminuição na produção de líquido sinovial e afinamento do tecido cartilaginoso, e juntamente com os tendões e ligamentos tendem a se tornar mais curtos e menos flexíveis, resultando em menor amplitude de movimento articular (ADM) nas articulações afetadas. Este processo acomete preferencialmente as articulações sinoviais livremente móveis (ou diartroses), como as articulações dos joelhos, pulsos, cotovelos e dos quadris, as quais também são as mais afetadas durante o processo de envelhecimento (RIBEIRO, ALVES E MEIRA, 2009). Essas alterações citadas acima combinadas com as alterações de densidade mineral óssea, especialmente das vértebras, ocasionam uma compressão dos discos, e causando influência na diminuição da altura e do peso corporal nos idosos (FECHINE; TROMPIERI, 2012).

## 5 - BENEFÍCIOS DO ULTRASSOM SOBRE O ENVELHECIMENTO HUMANO

O tecido ósseo é um tecido em constante remodelação, por ser formado por células formadoras de tecido ósseo (osteoblastos – que sintetizam e mineralizam a matriz proteica com cristais de hidroxiapatita) e por células de reabsorção de tecido ósseo (osteoclastos – que promovem a reabsorção óssea, mantendo assim, uma constante remodelação tecidual, que é regulada pelos hormônios da paratireóide (PTH) e vitamina D entre outros compostos, que dão origem a dois tipos de ossos: trabecular ou esponjoso e cortical ou compacto (CAMPOS, 2003; RIBEIRO, ALVES E MEIRA, 2009). A perda de massa mineral óssea durante o processo de envelhecimento também é influenciada por: deficiências alimentares, falta de exercício físico e alterações naturais do organismo (FECHINE; TROMPIERI, 2012).

Conforme Bernardi, Reis e Lopes (2008) após os 50 anos de idade há decréscimo entre 0,4% e 0,85% na produção de hormônios sexuais masculinos e femininos ao ano, podendo tal redução chegar a 65%, quando comparada a taxa hormonal de um adulto jovem com a de um idoso com 75 anos de idade. Esta redução na produção de hormônios sexuais, além de ocasionar em uma perda da massa mineral óssea também gera diminuição da qualidade de vida sexual, da massa e força muscular no idoso. A perda de massa mineral óssea durante o processo de envelhecimento também é influenciada por deficiências alimentares, falta de exercício físico e alterações naturais do organismo (FECHINE; TROMPIERI, 2012). As deformações micromecânicas produzidas por estas ondas de pressão nos tecidos do corpo podem resultar em eventos bioquímicos em nível celular e promover a formação de osso em um modo comparável com a resposta óssea ao estresse mecânico postulada pela lei de Wolff (SPEED, 2001; BAKER, ROBERTSON E DUCK, 2001).

A base fisiológica para a utilização do US como método terapêutico para o estímulo da osteogênese está nas propriedades biomecânicas do osso, pois tanto o impacto físico promovido pela descarga corporal quanto o promovido pelas ondas mecânicas do US provocam deformações nos ossos (NARUSE et al., 2001; KASTURI E ADLER, 2011).

O ultrassom terapêutico também possui potencial para cicatrização de ossos fraturados, induzindo proliferação de condrocitos (COOK et al, 2001; NOLTA et al, 2001) e no tratamento de patologias degenerativas articulares como a osteoartrite (YANG et al, 1996), comprovando que o ultrassom de baixa intensidade é uma potencialmente importante ferramenta par o tratamento de diversas patologias que acometem a população idosa e possui a vantagem de não possuir efeitos colaterais.

## 6. INOVAÇÕES TECNOLÓGICAS EM BENEFÍCIO DA LONGEVIDADE

Com o passar dos anos, o organismo humano sofre um declínio dinâmico e progressivo na eficiência de diversos sistemas fisiológicos. Um dos mais afetados é o sistema musculoesquelético devido as alterações neurais, musculares e ósseas decorrentes do envelhecimento como a diminuição e tamanho das fibras musculares, aumento das concentrações de hormônios catabólicos, alterações estruturais actomiosina e infiltração de adipócitos nas fibras musculares (CLARCK, MANINI, 2010; FRAGALA, KENNY E KUCHEL, 2015), redução na produção de hormônios sexuais acarretando em perda de massa mineral óssea e diminuição da qualidade de vida sexual, da massa e força muscular no idoso. Fatores como deficiências alimentares e falta de exercício físico também influenciam a perda de massa óssea (FECHINE, TROMPIERI, 2012).

Estudos recentes visando um “envelhecimento saudável e ativo”, além do exercício físico, têm se concentrado em intervenções terapêuticas que atenuem os efeitos degenerativos do envelhecimento, como a fotobiomodulação (FBM), resultando em um aumento do desempenho físico, da capacidade física e conseqüentemente a qualidade de vida dos idosos. A capacidade funcional (FC) refere-se à capacidade de realizar atividades da vida diária sem ajuda, apesar da presença de comorbidades (OMS, 2005; CARDOSO, COSTA, 2010).

A fotobiomodulação é hoje uma ferramenta biotecnológica amplamente estudada em diversas áreas da saúde, com aplicações em distintos sistemas biológicos, como tecidos, células e organelas, influenciando positivamente nos processos inflamatórios e dolorosos, bem como a aceleração da cicatrização e recuperação tecidual. A partir do fato que a luz permite uma interação benéfica nos mecanismos fisiológicos, abre-se um leque de possibilidades em relação ao tratamento de disfunções musculoesqueléticas, melhoria das capacidades físicas e do condicionamento como um todo, pois ao executar um treinamento ou uma sequência de exercícios físicos, o organismo é submetido a um estresse metabólico, cardiovascular, respiratório, muscular e ósseo, que resulta em quebra da homeostase e a sua readaptação (Bagnato, Paollilo; 2014). Neste contexto, a fotobiomodulação pode influenciar positivamente os processos de reparação tecidual, promovendo a proliferação de fibroblastos, síntese de colágeno e ATP para os processos celulares (Bagnato, Paollilo, 2014), assim como a regeneração muscular através da ativação, proliferação e diferenciação de células satélites (FERRARESI, 2015) e melhora da capacidade aeróbia e do rendimento muscular em humanos (LEAL JR, 2014; VIEIRA, 2015).

A ação biomoduladora que a luz pode exercer sobre o organismo ocorre por meio do chamado efeito fotoquímico onde, a energia luminosa absorvida pelos cromóforos é transformada em energia química, produzindo efeitos biológicos locais e/ou sistêmicos no organismo. Para os comprimentos de onda vermelho e infravermelho, a absorção ocorre principalmente na mitocôndria e interfere diretamente no processo de respiração celular, permitindo o influxo imediato de oxigênio, a retomada da cadeia respiratória e, conseqüentemente, a aceleração da síntese de adenosina trifosfato (ATP) intracelular (KARU, 2010). Tendo em vista que a atividade muscular requer grande gasto energético, acredita-se que fotobiomodulação ao otimizar a síntese de ATP possa também interferir de modo positivo no desempenho funcional (LEAL- JUNIOR, 2015) por aumentar a força muscular e reduzir a fadiga perante o exercício, melhorando o equilíbrio e reduzindo o risco de quedas e fraturas em idosos (VASSÃO et al, 2018).

Enquanto o ultrassom no modo pulsado tem efeito não térmico predominante e promove cavitação estável, no qual as bolhas entram em ressonância ou microvibrações, resultando em constante circulação de fluídos. Esta agitação localizada ao redor das bolhas e conseqüentemente às membranas celulares adjacentes e suas organelas geram aumento da permeabilidade da membrana aos íons e metabólitos, promovendo diversos efeitos terapêuticos (BAKER, ROBERTSON E DUCK 2001; ROBERTSON E BAKER, 2001). Vários estudos com ultrassom (Reher et al., 1999; Park et al., 2007) mostram que há o aumento da vascularização e modulação de citocina, promovendo efeito anti-inflamatório e rápida reparação tecidual (HAAR, 1999), o que o torna uma estratégia terapêutica relevante, assim como a fotobiomodulação sobre os tecidos lesionados como músculos e tendões.

Pesquisas demonstram que os efeitos associados do laser com o ultrassom foram investigados durante o processo de reabilitação em osteoartrose de mão e de joelho (Paolillo et al., 2014; Paolillo et al., 2018), bem como nos casos clínicos de disfunção da articulação temporomandibular (PANHOCA et al., 2018) e na fibromialgia (AQUINO et. al., 2018). Nestes estudos clínicos foram constatados que o ultrassom e o laser aplicados simultaneamente otimizaram o tratamento da dor e a funcionalidade.

O Laser e o Ultrassom promovem diversos efeitos terapêuticos similares, entretanto, a ação combinada do laser com o ultrassom sobre a reparação de lesões musculares e tendíneas ainda precisa ser melhor investigada.

## 7. CONCLUSÃO

As alterações no organismo no sistema musculoesquelético em função do envelhecimento são normais e naturais. No entanto, alguns fatores podem ser associados à possibilidade de redução dessas perdas e manutenção da saúde física dos idosos como, por exemplo, uma dieta balanceada e equilibra associada à prática regular de atividade física, que podem contribuir para a manutenção do tecido muscular e ósseo em um bom nível funcional.

A efetividade dos cuidados clínicos com tecidos estressados ou traumatizados em idosos, depende de um bom entendimento dos eventos celulares e moleculares que levam a um quadro patológico como a inflamação. Então, estímulos mecânicos externos ao organismo, geram mudanças energéticas, metabólicas, de temperatura, na circulação sanguínea, entre outras respostas fisiológicas que alteram a homeotase corpórea. Neste contexto, a fotobiomodulação em associação com estímulos como ultrassom e /ou exercício físico, interagem com as respostas fisiológicas e devolve mais rapidamente a homeostasia celular e tecidual potencializando os efeitos terapêuticos dessa inovação tecnológica.

**Referencial Bibliográfico**

ALFIERI, F. M., MORAES, M. C. L. Envelhecimento e controle postural. *Revista Saúde Coletiva*, Barueri, v.4, n.19, p.30-33, out.-dez. 2008.

ALMEIDA, S. T., VALENTIM, A. L., DIEFENBACH, N. Lian Gong como prática fisioterápica preventiva do envelhecimento. *Estudos interdisciplinares do Envelhecimento*, Porto Alegre, v.6,n.1, p.103-110, jan. 2004.

AQUINO AE JR, SENE-FIORESE M, PAOLILLO FR, DUARTE FO, OISHI JC, et al. Low-level laser therapy (LLLT) combined with swimming training improved the lipid profile in rats fed with high-fat diet. *Lasers Med Sci*. 2013; 28: 1271-1280. Ref.: <https://goo.gl/cXO3NK>

AQUINO JR AE, SENE-FIORESE M, PAOLILLO FR, DUARTE FO, OISHI JC, PENA Jr AA, et al. Low-level laser therapy (LLLT) combined with swimming training improved the lipid profile in rats fed with high-fat diet. *Lasers Med Sci*. 2012;28(5):1271–1280.

ARAÚJO, A.P.S., BERTOLINI. S.M.M.G., MARTINS JR., J. Alterações morfofisiológicas decorrentes do processo de envelhecimento do sistema musculoesquelético e suas consequências para o organismo humano. *Persp. Online: biol. & saúde*, Campos dos Goytacazes, 12 (4), 22-34, 2014.

AVCI, P., NYAME, T.T., GUPTA, G.K., SADASIVAM, M., HAMBLIN, M.R. Low-level laser therapy for fat layer reduction: a comprehensive review. *Lasers Surg Med*. 2013 Aug;45 (6):349–357. doi:10.1002/lsm.22153.

BAGNATO, V.S.; PAOLILLO, F.R. *Novos enfoques da Fototerapia para Condicionamento Físico e Reabilitação*. São Carlos. Ed. Livraria da Física. 2014. p.1-198.

BAKEEVA, L.E.; MANTEIFEL, V.M.; RODICHEV, E.B.; KARU, T.I. Formation of gigantic mitochondria in human blood lymphocytes under the effect of an He-Ne laser. *Mol Biol (Mosk)* Vol. 27. Num. 3. 1993. p.608-617.

BAKER, K.G., ROBERTSON, V.J., DUCK, F.A. A review of therapeutic ultrasound: biophysical effects. *Phys Ther*. 2001;81(7):1351-8.

BANZATTO, S. et al. Psicomotricidade em idosos institucionalizados. *Revista Brasileira em Promoção da Saúde*, v. 28, n. 1, p. 119:125, 2015.

CAETANO, L. M. o Idoso e a Atividade Física. *Horizonte: Revista de Educação Física e desporto*, V.11, n. 124, p.20-28, 2006.

CAMPOS, L. M. A. Osteoporose na infância e na adolescência. *Jornal de Pediatria*, Porto Alegre, v.6, n.79, p.481-488, ago. 2003.

CAMPOS, T. Y. T. B., CARBINATTO, F. M., MAFFEI, G. B. R., BAGNATO, V. S., & DE AQUINO JUNIOR, A. E. (2017). Pode a associação de Laser de baixa Intensidade e Treinamento Intervalado de Alta Intensidade (HIIT) melhorar a composição corporal de mulheres em condição de pós menopausa?. *RBONE-Revista Brasileira de Obesidade, Nutrição e Emagrecimento*, 11(65), 297-303.

CARMELI, E., COLEMAN, R., REZNICK, A.Z. The biochemistry of aging muscle. *Exp Gerontol*, 2002. 37(4): p. 477-89.

CARVALHO, J.A.M., GARCIA, R.A. O envelhecimento da população brasileira: um enfoque demográfico. *Cad Saúde Pública* 2003;19(3):725-33.

DE VITTA. A. Atividade física e bem-estar na velhice. In A.L. Neri e S.A.-Freire. (orgs.), *E por falar em boa velhice*. Campinas, SP: Papirus, p.25-38, 2000.

DOHERTY, T.J., Invited review: Aging and sarcopenia. *J Appl Physiol*, 2003. 95(4): p. 1717-27. 11.

ESQUENAZI, D., SILVA, S.R.B., GUIMARÃES, M.A. Aspectos fisiopatológicos do envelhecimento humano e quedas em idosos. *Revista HUPE*, Rio de Janeiro, 2014;13(2):11-20.

FECHINE, B. R. A.; TROMPIERI, N. o processo de envelhecimento: as principais alterações que acontecem com o idoso com o passar dos anos. *Revista Científica Internacional*, Ed. 20, v.1, n.7, 2012.

FERRARESI C, et al. Muscular pre-conditioning using light-emitting diode therapy (LEDT) for high-intensity exercise: a randomized double-blind placebo-controlled trial with a single elite runner. *Physiother Theory Pract*. 2015 Jul;31(5):354–361. doi: 10.3109/09593985.2014.1003118. Epub 2015 Jan 14.

FERRARESI, C.; DE SOUZA, M.V.P.; YING-YING, H. Time response of increases in ATP and muscle resistance to fatigue after low-level laser therapy in mice. *Lasers Med Sci*. Vol. 30. 2015. p.1259-1267.

FREEMONT, A.J., HOYLAND, J.A. Morphology, mechanisms and pathology of musculoskeletal ageing. *J PATHOL*. 2008; 211(2):252-9.

GALLAHUE, D.L. E OZMUN, J.C. *Compreendendo o desenvolvimento motor: bebês, crianças, adolescentes e adultos*. 3a Edição. São Paulo: Phorte, 2005.

HAMBLIN MR. Mechanisms and applications of the antiinflammatory effects of photobiomodulation. *AIMS Biophys.* 2017;4(3):337-61.

HAYFLICK, L. Como e porque envelhecemos. Rio de Janeiro: Campus, 1997.

HEPPLE, R.T. Sarcopenia: a critical perspective. *Sci Aging Knowledge Environ.* 2003; 19(46):31-40.

JACKSON RF, ROCHE GC, WISLER K. Reduction in cholesterol and triglyceride serum levels following low-level laser irradiation: a noncontrolled, nonrandomized pilot study. *Am J Cosmet Surg* 2010;27(4):177–184.

KARU T. Mitochondrial mechanisms of photobiomodulation in context of new data about multiple roles of ATP. *Photomed Laser Surg.* 2010;28(2):159-60.

KASTURI, G., ADLER, R.A. Mechanical means to improve bone strength: ultrasound and vibration. *Curr Rheumatol Rep.* 2011;13(3):251-6.

LEAL JR. E.C. Photobiomodulation therapy in skeletal muscle: from exercise performance to muscular dystrophies. *Photomedicine and Laser Surgery.* Vol. 33. Num. 2. 2015. p.53-54.

LEAL JR. E.C.; LOPES-MARTINS, R.A.; BARONI, B.M. Effect of 830 nm low-level laser therapy applied before high-intensity exercises on skeletal muscle recovery in athletes. *Lasers Med Sci.* Vol. 24. Num. 6. 2009. p.857-863.

Leal-Junior ECP, Vanin AA, Miranda EF, de Carvalho P de T, Dal Corso S, Bjordal JM. Effect of phototherapy (low-level laser therapy and light-emitting diode therapy) on exercise performance and markers of exercise recovery: a systematic review with meta-analysis. *Lasers Med Sci.* 2015;30(2):925-39.

MAIA, F. E. S., MOURA, E.L.R., MADEIROS, E.C., CARVALHO, R.R.P., SILVA, S.A.L., SANTOS, G.R. A importância da inclusão do profissional Fisioterapeuta na atenção básica de saúde. *Rev. Fac. Ciênc. Méd. Sorocaba*, v. 17, n. 3, p. 110:115, 2015.

MATSUDO, S.M., MATSUDO, V.K.R., BARROS, T.L.N. Impacto do envelhecimento nas variáveis antropométricas, neuromotoras e metabólicas da aptidão física. *Revista brasileira de ciência e movimento*, Brasília, v.8, n.4, p.21-32, 2000.



NARUSE, K., MIKUNI-TAKAGAKI, Y., AZUMA, Y., ITO, M., OOTA, T., KAMEYAMA, K., et al. Anabolic response of mouse bone-marrow-derived stromal cell clone ST2 cells to low-intensity pulsed ultrasound. *Biochem Biophys Res Commun.* 2000;268(1):216-20.

NETTO, M.P. História da velhice no século XX: Histórico, definição do campo e temas básicos. In E.V. Freitas., L. Py., A.L. Néri., F.A.X. Cançado., M.L. Gorzoni, M.L e S.M. Rocha (Eds.), *Tratado de Geriatria e Gerontologia.* Rio de Janeiro: Guanabara Koogan, p.1-12, 2002.

Organização Mundial De Saúde. Envelhecimento ativo: uma política de saúde. Brasília: Organização PanAmericana de saúde; 2005.

ORSATTI, F. L. et al. Redução da força muscular está relacionada à perda muscular em mulheres acima de 40 anos. *Revista Brasileira de Cineantropometria e Desempenho Humano, Florianópolis, v.13, n.1, p.36-42, jan. 2011.*

PAOLILLO FR, BORGHI-SILVA A, PARIZOTTO NA, KURACHI C, BAGNATO VS. New treatment of cellulite with infrared-LED illumination applied during high-intensity treadmill training. *J Cosmet Laser Ther.* 2011;13:166–171.

PAOLILLO, F.R.; BORGHI-SILVA, A.; ARENA, R.; PARIZOTTO, N. A.; KURACHI, C.; BAGNATO, V.S. Effects of Phototherapy plus Physical Training on Metabolic Profile and Quality of Life in Postmenopausal Women. *Journal of Cosmetic and Laser Therapy,* 2017.

PAOLILLO, F.R., CORAZZA, A.V., BORGHI-SILVA, A., PARIZOTTO, N.A., KURACHI, C., BAGNATO, V.S. Infrared-LED applied during high-intensity treadmill training improved maximal exercise tolerance in postmenopausal women: a 6-month longitudinal study. *Lasers Med Sci* 2013;28:415–422.

PAOLILLO, F.R., CORAZZA, A.V., PAOLILLO, A.R., BORGHI-SILVA, A., ARENA, R., KURACHI, C. et al. Phototherapy during treadmill training improves quadriceps performance in postmenopausal women. *Climacteric.* 2014;17(3):285–293.

REEVES, N.D., MAGANARIS, C.N. E NARICI, M.V. Strength training alters the visco elastic properties of tendons in the elderly humans. *Muscle Nerve,*v.28, p.74-81, 2003.

RIBEIRO, C. As oito premissas da fisioterapia gerontológica. A atuação fisioterapêutica sob a ótica da gerontologia. São Paulo: Andrei, 2012.

RIBEIRO, L. C. C.; ALVES, P. B.; MEIRA, E. P. Percepção dos idosos sobre as alterações fisiológicas do envelhecimento. *Ciência, Cuidado e Saúde*, Maringá, v.8, n.2, p.220-227, abr.-Jun. 2009.

ROSSI, E., SADER, C.S. Envelhecimento do sistema osteoarticular. In E.V. Freitas., L. Py., A.L. Néri., F.A.X. Cançado., M.L. Gorzoni, M.L e S.M. Rocha (Eds.), *Tratado de Geriatria e Gerontologia*. Rio de Janeiro: Guanabara Koogan. p.508-514, 2002.

ROUBENOFF, R. Origins and clinical relevance of sarcopenia. *Can J Appl Physiol*, 2001. 26(1): p. 78-89.

SHEPHARD. R.J. Envelhecimento, atividade física e saúde. São Paulo: Phorte, 2003.

Smith KC. Laser (and LED) therapy is phototherapy. *Photomed Laser Surg*. 2005;23:78-80.

SPEED, C.A. Therapeutic ultrasound in soft tissue lesions. *Rheumatology (Oxford)*. 2001;40(12):1331-6.

TEIXEIRA, C. S.; PEREIRA, É. F. Alterações morfológicas associadas ao envelhecimento humano. *Lecturas Educación Física y Deportes*, Buenos Aires, v.1, n.1, p.1-1, jan. 2010.

UNICOVSKY, M. A. R. Idoso com sarcopenia: uma abordagem do cuidado da enfermeira. *Revista Brasileira de Enfermagem*, Brasília, v.57, n.3, p. 298-302, mai.-jun. 2004.


VERAS, R.P. e Oliveira, M. Envelhecer no Brasil: a construção de um modelo de cuidado. *Ciência & Saúde Coletiva*, 23(6):1929-1936, 2018.

VIEIRA, W.H.B.; BEZERRA, R.M.; QUEIROZ, R.A.S. Use of Low-level laser therapy (808nm) to muscle fatigue resistance: a randomized double-blind crossover trial. *Photomedicine and Laser Surgery*. Vol. 32 Num. 12. 2014. p. 678-685.

VILARTA, R. organizador. *Alimentação saudável e atividade física para a qualidade de vida*. Campinas: IPES Editorial; 2007.

## CAPÍTULO 06

# SISTEMA ESQUELÉTICO



**Pós-doutora**  
**Prof. Dra. Fernanda Aníbal de Freitas**

*Professora Associada II na Universidade Federal de São Carlos (UFSCar), coordenadora do Grupo de Pesquisa e do Laboratório de Inflamação e Doenças Infecciosas (LID). Vice-Presidente e Membro da Diretoria da Sociedade Paulista de Parasitologia (Presidente 2020-2021). Aperfeiçoamento em Helminologia Médica, Instituto de Higiene e Medicina Tropical (IHMT), Universidade de Nova Lisboa (UNL), Portugal (2012). Pós-doutorado FCFRP-USP (2007-2008), Doutorado (2005) e Mestrado (2001) em Imunologia Básica e Aplicada pela Faculdade de Medicina de Ribeirão Preto, Universidade de São Paulo (FMRP-USP).*



**Pós-doutora em Genética Evolutiva e Biologia Molecular**  
**Dra. Patrícia Brassolatti**

*Possui Pós-Doutorado pela Universidade Federal de São Carlos na área de Genética Evolutiva e Biologia Molecular (2018). Doutorado em Biotecnologia pela Universidade Federal de São Carlos (2015). Especialização em Fisiologia do Exercício pela Universidade Federal de São Carlos (2009). Graduação em Fisioterapia pelo Centro Universitário Central Paulista (2007).*



**Doutora em Ciências Fisiológicas**  
**Dra. Cynthia Aparecida de Castro Júnior**

*Doutora em Ciências Fisiológicas pela Universidade Federal de São Carlos. Pesquisadora colaboradora no Instituto de Física de São Carlos da Universidade de São Paulo. Pós-doutoranda na Universidade Federal de São Carlos. Tem experiência na área de Morfologia, com ênfase em Anatomia e Fisiologia. Docente Voluntária de Anatomia Humana na Universidade Federal de São Carlos.*

## INTRODUÇÃO

As constituições dos nossos tecidos são importantes para a definição de como os organismos irão estruturar o reparo tecidual após algum trauma ou lesão, independente da origem desse dano. Qualquer processo que altera a arquitetura de um tecido estimula vários eventos que estão relacionados diretamente aos reparos dos tecidos. Esses eventos envolvem a coagulação, processo inflamatório e resultam na reparação tecidual. Durante esses eventos, o tipo de tecido, assim como o grau da lesão são fundamentais para que seja alcançado o reparo por meio da resolução, regeneração ou substituição do tecido lesado, e são conduzidos durante uma resposta inflamatória (HALLORAN; SLAVIN, 2002).

Historicamente o termo inflamação foi descrito primeiramente pelo cirurgião escocês John Hunter (1794) como sendo: “Inflamação não deve ser considerada uma doença, mas uma operação natural consequente a algum dano ou doença” (MAJNO, 1975). Essa visão estabelecia que a função da inflamação fosse relacionada a um processo de resolução e reparo bem-sucedido dos danos aos tecidos, podendo ser considerado fisiológico, além de sugerir a persistência da resposta inflamatória, que representaria um evento fisiopatológico, que na maioria das vezes é prejudicial, leva a cicatriz e perda funcional dos tecidos acometidos. O processo inflamatório é caracterizado por diferentes fases e conceitos, após ser iniciado, existem outros eventos que irão ocorrer a fim de que ao final dos processos ocorra a reparação do tecido lesado e o reestabelecimento da homeostase do tecido.

A inflamação pode ser caracterizada classicamente em aguda e crônica. A inflamação aguda é frequentemente caracterizada por rápido influxo celular, onde granulócitos sanguíneos, principalmente neutrófilos, e monócitos são recrutados para o sítio inflamatório. Os monócitos definem os macrófagos inflamatórios no tecido afetado, os quais proliferam, e posteriormente regulam as funções dos macrófagos residentes nesses tecidos. A resolução da inflamação ocorre quando os granulócitos são eliminados e a população de células mononucleares (macrófagos/linfócitos) retornam aos números normais e mantêm seus fenótipos basais nesses tecidos (JOHN I. GALLIN, RALPH SNYDERMAN, DOUGLAS T. FEARON MD, BARTON F. HAYNES MD, 1999). Não ocorrendo esses eventos de contenção e resolução, o processo inflamatório evolui para outras fases e podem não ser controlados, o que os tornam nocivos (GUIDO MAJNO, 2004; KUMAR; ABBAS; ASTER, 2012).

O entendimento de todas as fases descritas para o processo inflamatório ainda tem muita controvérsia. Eventos que levam inflamação crônica localizada, particularmente em infecções crônicas e doenças autoimunes são parcialmente compreendidos. Estes eventos inflamatórios crônicos não parecem ser causados pelos indutores clássicos da inflamação: infecção e/ou lesão. Eles parecem estar associados ao mau funcionamento do tecido, ou seja, com o desequilíbrio homeostático de um dos vários sistemas fisiológicos, que não estão diretamente relacionados ao funcionalmente da defesa ou do reparo tecidual, assim eles se tornam crônicos.

Durante um processo inflamatório ocorre a participação de diversos mediadores, incluindo diferentes receptores envolvidos na imunidade inata, sendo esses fundamentais para iniciar uma resposta imune inata associada ao processo inflamatório, e posteriormente a resolução, seguindo para o reparo tecidual.

Para que o reconhecimento se inicie, alguns receptores da imunidade inata participam. Dentre esses receptores estão os Toll-like (TLRs) e os NOD (Nucleotide oligomerization domain (NOD)-like receptors) (BARTON; BARTON, 2008), os quais medeiam o reconhecimento inicial de antígenos presentes nesse processo, via macrófagos e estimulam mastócitos teciduais, induzindo à produção de uma variedade de mediadores inflamatórios, incluindo quimiocinas, citocinas, aminas vasoativas, eicosanoides e produtos de cascatas proteolíticas. Como consequência dessa ativação ocorre à formação de um exsudato inflamatório local rico em proteínas plasmáticas e leucócitos (principalmente neutrófilos) que normalmente estão restritos aos vasos sanguíneos por meio das vênulas pós-capilares, tecidos extravasculares ao local da lesão. Os neutrófilos tentam eliminar agentes invasores liberando o conteúdo tóxico de seus grânulos, que incluem espécies reativas de oxigênio (ROS) e espécies reativas de nitrogênio, proteinases (BARTON; BARTON, 2008), catepsina G e elastase (NATHAN, 2006). Esses efetores altamente potentes não discriminam entre alvos microbianos e dos hospedeiros; o que promovem danos maiores em processos mais longos aos tecidos hospedeiros (NATHAN, 2002), sendo uma resposta inespecífica ao estímulo inicial durante a inflamação e ampliando o dano ao tecido.

Após a ativação do processo inflamatório muitas substâncias são produzidas. Dentre estas estão alguns mediadores, como histamina e serotonina, que são pré-formados e armazenados nos grânulos de mastócitos, basófilos e plaquetas. Outros são pré-formados e circulam como precursores inativos no plasma sanguíneo. A concentração plasmática desses mediadores pode aumentar como resultado do aumento da secreção dos precursores por hepatócitos durante a resposta inflamatória na fase aguda, como a proteína C reativa (PCR). Outros mediadores são produzidos diretamente em resposta à estimulação apropriada por indutores de inflamação. Dessa forma, os mediadores inflamatórios podem ser classificados em sete grupos de acordo com as suas propriedades bioquímicas: (1) aminas vasoativas, (2) peptídeos vasoativos, (3) fragmentos de componentes do complemento, (4) mediadores lipídicos, (5) citocinas, (6) quimiocinas e (7) enzimas proteolíticas (MEDZHITOV, 2008).

As aminas vasoativas histamina e serotonina são produzidas de uma maneira "tudo ou nada" quando mastócitos e plaquetas se degranulam, e causam complexos efeitos na vasculatura, promovendo aumento da permeabilidade vascular e vasodilatação, ou vasoconstrição, dependendo do contexto e do tecido acometido. Os peptídeos vasoativos podem ser armazenados de forma ativa em vesículas (ex. substância P) ou gerados por proteínas proteolíticas durante o processamento de precursores inativos no fluido extracelular (ex. cininas, fibrinopeptídeo A, fibrinopeptídeo B e produtos da degradação de fibrina). A substância P é liberada pelos neurônios sensoriais e pode causar degranulação de mastócitos.

Outros peptídeos vasoativos são gerados através da proteólise pelo fator de Hageman, trombina ou plasmina, promovendo vasodilatação e aumento da permeabilidade vascular direta ou por indução da liberação de histamina dos mastócitos. O fator Hageman tem papel organização dessas respostas, sendo um sensor de dano vascular e induz inflamação que ativa a cascata calicreína-quinina (POBER; SESSA, 2007). A bradicinina, o principal produto dessa cascata, compromete a vasculatura, e apresenta efeito pró-algésico (estimula a dor). A sensação de dor tem um papel fisiológico importante na inflamação por alertar o organismo que algo anormal ocorreu e há um tecido danificado (BARTON, 2008).

Proteínas do sistema complemento são fundamentais durante uma inflamação, principalmente os fragmentos C3a, C4a e C5a, também denominados anafilatoxinas. As proteínas C5a (e menos potentes C3a e C4a) promovem recrutamento de granulócitos e monócitos e induzem degranulação de mastócitos, afetando a vasculatura no sítio inflamatório. Outros fatores presentes durante um processo inflamatório são os mediadores lipídicos eicosanoides e fatores ativadores de plaquetas, derivados de fosfolipídios que estão presentes nas membranas celulares. Após ativação intracelular de íons  $Ca^{2+}$ , a fosfolipase A2 estimula a cascata do ácido aracônico a metabolizar os eicosanoides pelas enzimas cicloxigenases 1 e 2 (COX1 e COX2) que irão produzir as prostaglandinas e os tromboxanos, ou ativam pela via das lipoxigenases irão produzir os leucotrienos e as lipoxinas (KUMAR; ABBAS; ASTER, 2012).

As prostaglandinas PGE2 e PGI2, por sua vez, induzem vasodilatação, sendo a PGE2 hiperalgésica e um potente indutor de febre (G A HIGGS, S MONCADA, 1984). Os leucotrienos exibem múltiplas funções biológicas ao longo dos processos inflamatórios, sendo o leucotrieno B4 (LTB4) indutor de funções leucocitárias, incluindo quimiotaxia, quimioinesia, agregação polimorfonuclear, aumento da permeabilidade vascular estimulando secreção de muco e promovendo contração de músculo liso (ANIBAL et al., 2007; SAMUELSSON, 1983). As lipoxinas, antagonicamente as prostaglandinas e aos leucotrienos, exercem um papel na resolução do processo inflamatório contribuindo com a redução do infiltrado celular, diminuição de superóxido, regulação de citocinas e contribuindo com ações pró-resolução para controle da inflamação (BARTON; BARTON, 2008) e reparo tecidual (SERHAN, 2007). As Lipoxinas inibem o recrutamento neutrófilos e, promovem o recrutamento de monócitos, que removem células mortas e iniciam a remodelação tecidual (KOLACZKOWSKA; KUBES, 2013). As Resolvinas que constituem outra classe de mediador lipídico, também têm um papel crucial na resolução da inflamação, incluindo o início da reparação tecidual (BUCKLEY et al., 2013; BUCKLEY; GILROY; SERHAN, 2014). Uma resposta inflamatória aguda bem-sucedida, geralmente é mediada por macrófagos teciduais, o que resulta na eliminação dos agentes infecciosos seguidos da resolução do processo inflamatório (BUCKLEY; GILROY; SERHAN, 2014).

O processo inflamatório está intimamente relacionado à resposta imunológica. E as citocinas que são hormônios proteicos determinam respostas imunológicas além de ter um papel importante no processo inflamatório. Citocinas inflamatórias como Fator de Necrose Tumoral- $\alpha$  (TNF- $\alpha$ ), as interleucinas (IL) IL-1, IL-6 entre outras são produzidos por diversos tipos celulares, como linfócitos, macrófagos, eosinófilos e mastócitos. Esses têm vários papéis na resposta inflamatória, incluindo a ativação do endotélio e sinalização para os leucócitos e indução da resposta da fase aguda. Além disso, um grupo desses foi classificado como quimiocinas, as quais são produzidas por muitos tipos de células em resposta aos indutores da inflamação, e essas controlam e regulam o extravasamento e recrutamento de leucócitos e quimiotaxia em direção aos tecidos afetados (TURNBULL; RIVIER, 1999).

As enzimas proteolíticas como elastina, catepsina e metaloproteinases têm diversos papéis na inflamação, em parte por meio da degradação da matrix extracelular e das proteínas da membrana basal. Essas proteases têm papéis importantes em muitos processos, incluindo defesa do indivíduo, migração de leucócitos e remodelação de tecidos. A capacidade de resposta a certos mediadores inflamatórios como TNF- $\alpha$  e IL-1 apresentam efeitos em diferentes tipos de tecidos e células, regulando funções neuroendócrinas e metabólicas e participando na manutenção da homeostase em geral, envolvidos diretamente na resolução e no reparo tecidual (TURNBULL; RIVIER, 1999).

Uma das etapas fundamentais na resolução de um processo inflamatório para evolução do reparo tecidual é o equilíbrio da cascata de coagulação, que é fundamental para a manutenção da homeostase. Fisiologicamente a coagulação ocorre por meio de ativação proteolítica sequencial de pró-enzimas presentes no plasma, induzindo a formação de trombina, a qual cliva o fibrinogênio em monômeros de fibrina. As vias que regulam esse processo são denominadas de via extrínseca (elementos do sangue e outros que não estão presentes no espaço intravascular) e uma via intrínseca (componentes presentes apenas no espaço intravascular), que confluem para uma via comum, por meio da ativação do fator X (FX) (RAUCH; NEMERSON, 2000).

Após a lesão o endotélio vascular e as células sanguíneas circulantes são ativados e iniciam a interação com o fator VII plasmático da via extrínseca ativado na presença de seu cofator, o fator tecidual (FT), e forma o complexo fator VII ativado/FT (FVIIa/FT), o qual ativa o fator X, e a ativação do fator XII por meio da via intrínseca, ocorre por "ativação por contato" e requer ainda a presença de outros componentes do plasma: pré-calicreína (uma serinoprotease) e cininogênio de alto peso molecular (um cofator não enzimático). Esses fatores, seguindo pelo fator XII ativado induz o fator XI que, por sua vez, ativa o fator IX.

O fator IX ativado, na presença de fator VIII após sua ativação por traços de trombina, na presença de íons cálcio (complexo tenase), ativa o fator X da coagulação, desencadeando a geração de trombina e, subsequentemente, formação de fibrina. Esses eventos resultam na formação de um tampão estável no local da lesão e controla o sangramento. Na finalização o processo de coagulação é limitado com intuito de evitar a oclusão trombótica e restabelecer a homeostase nesse processo (DAY et al., 2005).

Na sequência para que o reparo tecidual seja efetivado, ocorre o processo de cicatrização, para o reestabelecimento funcional do tecido. Cada tecido terá uma forma de resolver essas lesões. O processo cicatricial é comum a todas as lesões, independentemente da causa (BROUGHTON; JANIS; ATTINGER, 2006b). Esse processo consiste numa sequência de eventos celulares, moleculares e bioquímicos que contribuem para reconstituição tecidual. Assim, podemos ordenar em cinco principais eventos: inflamação, proliferação celular, formação do tecido de granulação, contração e remodelação da lesão/ferida. Alguns autores sugeriram uma classificação mais resumida para entender todos os processos envolvidos no processo como um todo: fase inflamatória, fase de proliferação e fase de reparo (HALLORAN; SLAVIN, 2002; OLIVER, 2013).

Após o início da lesão tecidual, elementos sanguíneos em contato com o colágeno e outras substâncias da matriz extracelular, estimulam a degranulação de plaquetas e ativação das cascatas de coagulação e do complemento, como já descrito anteriormente. Com isso, vários mediadores vasoativos e quimiotáticos são disponibilizados e regulam o processo cicatricial por meio de células inflamatórias recrutadas para o local da lesão (WITTE; BARBUL, 1997).

O início do reparo conta com substâncias vasoconstritoras, como tromboxano A<sub>2</sub> (TX A<sub>2</sub>) e prostaglandinas, que juntamente com grânulos liberados pelas plaquetas estimulam a hemostasia (TGF- $\beta$ , PDGF e FGF) regulam a estruturação do reparo. A formação do coágulo por meio de colágeno, plaquetas e trombina modulam um reservatório proteico, envolvido na produção de citocinas e fatores de crescimento, amplificando os efeitos. Seguidos, da vasodilatação e aumento da permeabilidade vascular, induzindo a quimiotaxia (migração de neutrófilos para o local da lesão). As primeiras células a chegar ao local da lesão são os neutrófilos, após 24 horas, recrutados por substâncias quimiotáticas liberadas por plaquetas, os quais aderem à parede do endotélio por meio das selectinas. Essas selectinas são moléculas de adesão responsáveis pelo rolamento das células no endotélio do vaso sanguíneo, e seguidos da substituição gradativa desses neutrófilos por macrófagos (BROUGHTON; JANIS; ATTINGER, 2006a).

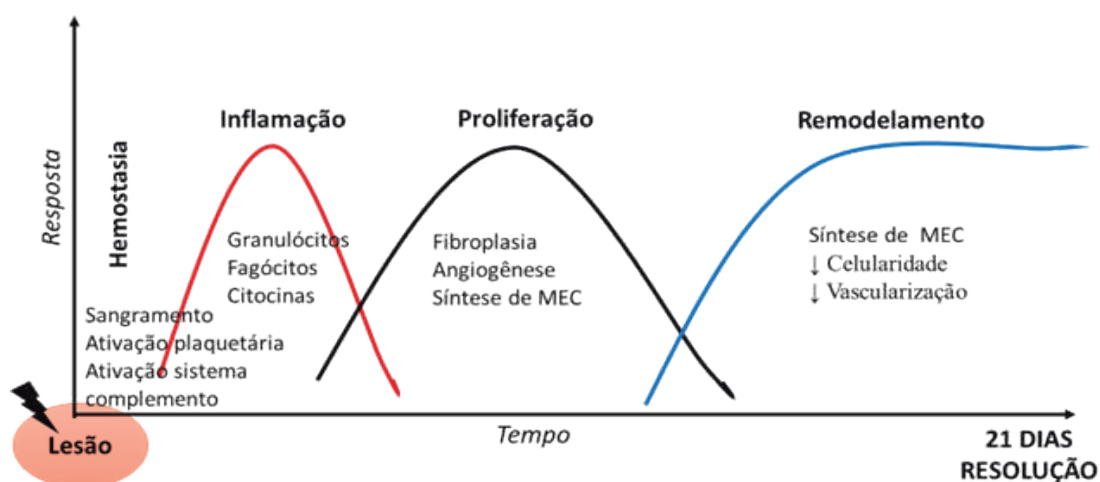


Após 48 horas da lesão até 96 horas espera-se que os macrófagos estejam presentes no local, antes dos fibroblastos. Esses macrófagos têm papel fundamental no desbridamento iniciado pelos neutrófilos e liberam de citocinas e fatores de crescimento, contribuindo para angiogênese, fibroplasia e síntese de matriz extracelular, eventos primordiais para a fase proliferativa. Após o 4º dia da lesão ocorre epitelização, angiogênese, formação de tecido de granulação e deposição de colágeno, que segue até uns dias 15 dias após o início da lesão. Previamente ocorre a epitelização, e com membrana basal intacta, as células epiteliais migram e as camadas da epiderme são reestruturadas (três dias em média). Caso ocorra lesão na membrana basal, células epiteliais que estão à margem da lesão iniciam proliferação para restabelecer a barreira de proteção do tecido (LI et al., 2005). O fator de necrose tumoral alfa (TNF- $\alpha$ ) estimula a angiogênese, que precede a migração de células endoteliais e formação de capilares, essencial para a cicatrização de forma apropriada do tecido. A participação dos fibroblastos das células endoteliais no final da fase proliferativa é a formação de tecido de granulação. O PDGF é o fator de crescimento mais importante na proliferação e ativação dos fibroblastos, seguido da liberação de TGF- $\beta$ , que induz os fibroblastos a produzirem colágeno tipo I e a formar miofibroblastos, para que ocorra a contração da lesão na ferida (BROUGHTON; JANIS; ATTINGER, 2006b).

O remodelamento é dependente da deposição de colágeno de maneira organizada. Primeiro ocorre a produção de um colágeno menos resistente, e posteriormente, este colágeno inicial (colágeno tipo III) é reabsorvido e um colágeno mais espesso e resistente passa a ser produzido e organizado. Estas alterações determinam aumento da força tênsil da lesão/ferida. A reorganização da nova matriz é um fundamental para a cicatrização e reestabelecimento do tecido. As colagenases são secretadas pelos fibroblastos e por leucócitos, e induzem a lise da matriz anterior. O sucesso da cicatrização ocorre quando há equilíbrio entre a síntese da nova matriz e a lise da matriz anterior. Mesmo após um ano a ferida apresentará um colágeno menos organizado do que o da pele não lesada, e a força tênsil não retorna ao tecido anterior que era 100% íntegro. O que ocorre é um ajuste de 80% após três meses da finalização do processo completo do reparo (CAMPOS; BORGES-BRANCO; GROTH, 2007).

O reparo tecidual era compreendido anteriormente como um processo dependente da resolução de mecanismos e eventos que induzisse a desativação da inflamação, caracterizando um processo passivo (BROUGHTON; JANIS; ATTINGER, 2006b). Estudos ao longo dos anos desmistificaram essa teoria, e a resolução dessas lesões são caracterizadas por um processo ativo, com uma sequência de eventos regulados por um conjunto de mediadores. A inflamação é extremamente complexa e igualmente fascinante. Tem um papel crucial na fisiologia dos organismos, sendo crucial para a manutenção da homeostase durante um reparo tecidual (Figura 1), além da progressão adequada das fases subseqüentes como a proliferação e o remodelamento.

Figura 1: Processo de reparo tecidual é composto por fases contínuas e sobrepostas. Hemostasia (danos as células e estruturas extracelulares, sangramento e coagulação sanguínea; Inflamação (dor, rubor, tumor, perda de função, aumento da permeabilidade, vasodilatação - predomínio de células fagocíticas como macrófagos, neutrófilos, linfócitos, liberação de citocinas e quimiocinas); Proliferação (desenvolvimento do novo tecido, presença de células como fibroblastos, macrófagos, condroblastos); Remodelamento (tecido de granulação mais fibroso menos vascular, até se tornar mais fibroso denso, processo cicatricial). Cada fase consiste em diferentes eventos celulares, o que requer a interação de várias populações celulares. Fonte: banco de imagens do autor.



Fonte: Acervo dos autores

Sendo assim, com o entendimento de como ocorre o processo de regeneração e/ou reparo tecidual de uma maneira global, a seguir destaca-se este mesmo processo, porém direcionado aos diferentes tecidos do organismo, sendo eles: pele, músculo, articulação e osso.

## 2. TECIDO CUTÂNEO

A pele é considerada o maior órgão do corpo humano por contemplar todo seu revestimento externo. Este órgão é considerado complexo e tem como principal função a proteção do organismo frente ao meio externo, além de possuir propriedade fisiológica primordial de termo regulação e características relacionadas aos seus receptores sensoriais capazes de diagnosticar toque, vibração, pressão e dor, os quais auxiliam no diagnóstico de diferentes patologias (WONG et al., 2016).

A interrupção de sua estrutura anatômica dividida em três camadas distintas compreendidas em epiderme, derme papilar e derme reticular, devido a traumas diretos e ou agentes externos causadores de doenças ou lesões, resultam em um alerta ao organismo o que desencadeia uma resposta celular e molecular imediata do qual conhecemos como processo de cicatrização ou regeneração tecidual.

Tal processo é considerado complexo e pode ocorrer de duas maneiras, sendo uma denominada de regeneração e a outra de cicatrização. Considera-se como regeneração o processo de substituição específica do tecido lesionado que ocorre geralmente em lesões mais superficiais. Por outro lado a cicatrização é dada como um processo mais lento e orquestrado onde há a necessidade de participação não somente de tipos celulares diferentes, mas também de citocinas e fatores de crescimento específicos como Fator de crescimento derivado de plaquetas (PDGF), Fator de crescimento transformador Beta (TGF- $\beta$ ), fator básico de crescimento de fibroblastos (bFGF), fator de crescimento endotelial vascular (VEGF), que auxiliam toda a cascata e evolução do processo até sua resolução ou fechamento da lesão/ferida, e por isso ocorre em feridas mais extensas e profundas (HALLORAN; SLAVIN, 2002; SUN et al., 2011).

O processo de cicatrização segue uma ordem cronológica didaticamente dividida em fases distintas, porém sobrepostas como hemostasia, inflamação, proliferação e remodelamento (M AND BADRE, 2010; SUN et al., 2011). Seu início ocorre com a hemostasia que tem como principal função a formação de uma matriz extracelular provisória, com a intenção primordial de formar uma barreira local advinda de agregação plaquetária, constrição dos vasos sanguíneos e formação de um coágulo e assim, diminuir a perda de fluídos corporais.

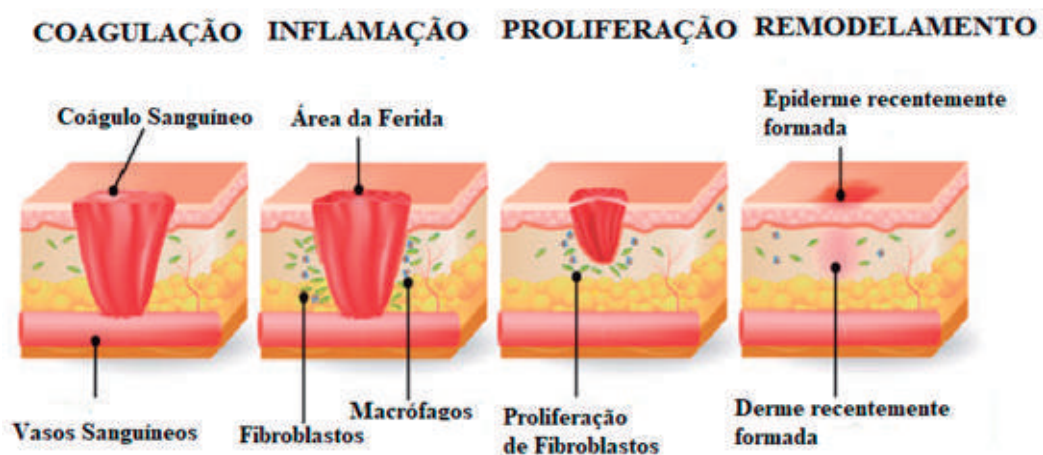
As plaquetas liberam conteúdo granular que consistem em fatores de coagulação IV, V e VIII, fator de crescimento derivado de plaquetas (PDGF), cálcio, serotonina, histamina e epinefrina. Coletivamente, todos esses conteúdos granulares têm um papel importante em outras plaquetas, ativação e agregação, que sela a área lesada. Ao mesmo tempo, formas zimogênicas de plasminogênio e trombina são convertidas em enzimas funcionais (ELLIS; LIN; TARTAR, 2018). O coágulo de uma ferida consiste em fibrina e serve como antígeno para os queratinócitos começarem a re-epitelização e para que as células imunes infiltrarem na área da ferida promovendo uma resposta inflamatória benéfica (GURTNER et al., 2008; LEONI et al., 2015; RODRIGUES et al., 2019).

Por sua vez, a fase inflamatória pode ser subdividida em duas fases, aguda ou tardia. A primeira fase é caracterizada principalmente pelo recrutamento e participação de neutrófilos, que são células especializadas na fagocitose, porém também atuam na secreção de proteases capazes de degradar o tecido necrosado decorrente do trauma, e também combater alguns tipos microorganismos nocivos, como por exemplo, bactérias. Na segunda fase encontram-se como principal célula atuante, os macrófagos. Os macrófagos por sua vez, continuam o processo de fagocitose e desbridamento celular local, mas possuem funções bem mais específicas, ditas primordiais para a boa evolução do processo de cicatrização como um todo. Eles são os responsáveis pela liberação de grande parte dos fatores de crescimento necessários ao ambiente celular. Dentre eles podemos citar os fatores relacionados à diferenciação e proliferação celular, os fatores direcionados ao crescimento de fibroblastos e também ao processo de angiogênese que auxiliarão o decorrer da próxima fase do processo compreendida como proliferação (ENOCH; LEAPER, 2005; M AND BADRE, 2010; REINKE; SORG, 2012).

Subsequente a fase inflamatória inicia-se a proliferação. Esta fase perdura entre o terceiro e décimo dia após a ocorrência do trauma e possui como característica principal a formação do tecido de granulação e o restabelecimento da angiogênese. Para que isso ocorra, há uma expressiva participação de fibroblastos, considerada a principal célula desta etapa, que possuem por sua vez a função primordial de síntese de proteínas essenciais como fibronectina, glicosaminoglicanos, proteoglicanos e ácido hialurônico que atuam na resistência, elasticidade e estrutura tecidual, além da síntese da principal proteína da derme o colágeno. Outra característica a ser destacada ainda nesta etapa é a capacidade de diferenciação dos fibroblastos em miofibroblastos que adquirem propriedades internas contráteis e auxiliam o processo de contração das bordas da ferida (ENOCH; LEAPER, 2005; REINKE; SORG, 2012).

Por fim, a última etapa da cicatrização é conhecida como remodelamento. Nesta etapa a síntese do colágeno tipo III é diminuída, e inicia-se sobre as fibras já sintetizadas um processo de maturação. Na maturação as fibras do tipo III sofrem modificações moleculares tornando-as fibras do tipo I, que são fibras mais fortes, resistentes e espessas. Assim, pode considerar-se que o final do processo de cicatrização é concluído quando há total contração das bordas da lesão/ferida, restabelecimento da microcirculação local e também do aspecto tecidual, ou seja, formação de derme e epiderme completamente (ENOCH; LEAPER, 2005; MARTIN, 1997; REINKE; SORG, 2012). Todas as fases descritas anteriormente seguem apresentadas de maneira esquemática e resumida na Figura 2.

*Figura 2: Processo de cicatrização do tecido cutâneo. Primeira fase coagulação com a formação do coágulo de fibrina. Segunda fase inflamação com recrutamento de células, citocinas e liberação de fatores de crescimento específicos. Terceira fase Proliferação com a presença de fibroblastos e síntese de matriz extracelular e principalmente colágeno. Quarta fase Remodelamento com restabelecimento da epiderme e derme. Imagem adaptada: (INOVANEWSROOM, [s. d.]*



Fonte: adaptada do Inovaneesroom ([s. d.]

Cabe ressaltar que todo este processo de cicatrização tecidual pode ocorrer por primeira intenção, em caso de lesões superficiais ou então por segunda intenção em caso de lesões profundas com perda tecidual significativa. Exclusivamente na pele este último merece uma precaução maior, pois geralmente desencadeia uma fase inflamatória exacerbada que se estende por um período de tempo maior pela necessidade de um grande recrutamento celular além da necessidade de produção de tecido de granulação mais acentuada (ENOCH; LEAPER, 2005; HALLORAN; SLAVIN, 2002). Desequilíbrios e ou intercorrências nesta fase podem acarretar em cicatrizes consideradas patológicas, como as escaras hipertróficas e/ou retrações teciduais indesejáveis que, dependendo da área em que se encontram, podem resultar em futuras limitações funcionais (ARGIROVA; HADJISKI; VICTOROVA, 2006; EMING; MARTIN; TOMIC-CANIC, 2014; SOTO-PANTOJA et al., 2014).

### 3. TECIDO MUSCULAR

Nos músculos os processos biológicos que ocorrem no reparo tecidual apresentam respostas iniciais semelhantes às descritas anteriormente, mas os eventos subsequentes diferem um pouco devido ao tipo de tecido e do grau de dano. Quando a lesão é de pequena abrangência, o processo de cicatrização leva ao tecido normal, inteiro e funcional, mas se a extensão da lesão exceder a capacidade regenerativa do tecido resultará em uma perda de tecido muscular contrátil e desenvolvimento de fibrose (SASS et al., 2018). Vale ressaltar que estes processos, degeneração, inflamação, reparo e formação de tecido cicatricial estão todos inter-relacionados e dependentes do tempo (HUARD; LI; FU, 2002).

O processo de reparo e regeneração do tecido muscular tem sido descrito há tempos, de forma que está bem estabelecido que o músculo esquelético possui uma capacidade inata de se regenerar (SASS et al., 2018). Esta regeneração é um dos exemplos da capacidade do músculo esquelético de se adaptar às demandas impostas a ele, chamada de plasticidade muscular (CHROMIAK; ANTONIO, 2008), o que permite uma recuperação imediatamente após a lesão.

Em resposta à lesão, o músculo esquelético exibe uma ação regenerativa robusta que envolve uma atuação altamente orquestrada de vários tipos de células (SHADRIN; KHODABUKUS; BURSAC, 2016). Dentre estas, as células satélites, células intersticiais e vasos sanguíneos são essenciais, sendo controlados principalmente pelas proteínas da matriz extracelular e fatores secretados como, por exemplo, as citocinas como TNF- $\alpha$ , IFN- $\gamma$  e IL-1 $\beta$  (LIU, Juan et al., 2018; YANG, Wenjun; HU, 2018a). Contudo, como o tecido muscular é constituído por células permanentes (incapazes de divisão adicional), podem ser reparados apenas por substituição (HALLO-RAN; SLAVIN, 2002).

Os estudos recentes mostram que de forma geral há três principais fases da regeneração muscular: a resposta inflamatória inicial e a duplo papel dos macrófagos envolvidos na fagocitose de produtos necróticos e promotores da diferenciação miogênica; a ativação e diferenciação de células satélites; e o crescimento e remodelamento do tecido muscular regenerado (CICILLOT; SCHIAFFINO, 2010; JÄRVINEN et al., 2005; SASS et al., 2018; YANG, Wenjun; HU, 2018b). De forma que a inflamação aguda e as células imunológicas desempenham papéis críticos em quase todas estas fases (Figura 3) (YANG, Wenjun; HU, 2018b).

Na fase inflamatória, as células musculares sofrem necrose em resposta ao dano e há ruptura de vasos sanguíneos, resultando em hemorragia e infiltrado de células inflamatórias (SASS et al., 2018). Os mastócitos, neutrófilos e sistema complemento fazem parte desse primeiro recrutamento (YANG, Wenjun; HU, 2018b). O sistema de complemento serve como o primeiro sensor da lesão muscular, e sua ativação no músculo lesionado levam à infiltração de neutrófilos e macrófagos no local da lesão (FRETTE; CAI; TIDBALL, 2000). Estas primeiras células infiltradas auxiliam na limpeza das miofibrilas danificadas além de secretar vários tipos de citocinas (TNF- $\alpha$ , IL -1 $\beta$  e histamina) para recrutar mais células imunes como macrófagos (SASS et al., 2018; YANG, Wenjun; HU, 2018b).

Os macrófagos emergiram como célula central, que coordena as diferentes interações celulares e processos biológicos no qual a transição de seu fenótipo pró-inflamatório para anti-inflamatório regulam a inflamação, miogênese, fibrose, vascularização e retorno à homeostase. Por outro lado, seu desequilíbrio culmina em distúrbios musculares degenerativos crônicos prejudicando a regeneração muscular (DORT et al., 2019).

Duas subpopulações distintas de macrófagos invadem sequencialmente o tecido muscular (CHAZAUD et al., 2009). Os macrófagos classicamente ativados M1 (pró inflamatórios) e os macrófagos alternativamente ativados M2 (anti-inflamatórios) (BISWAS; MANTOVANI, 2010; YANG, Wenjun; HU, 2018b). Enquanto o fenótipo M1 é responsável pela fagocitose e pela estimulação da proliferação de mioblastos, os macrófagos M2 anti-inflamatórios liberam fatores para interromper a proliferação de mioblastos e estimular a subsequente diferenciação, fusão e crescimento de miofibrilas (ARNOLD et al., 2007; R.G. et al., 2018). Os macrófagos M1, atingem uma concentração mais alta no músculo lesionado cerca de 24 horas após o início da lesão e depois diminui rapidamente (YANG, Wenjun; HU, 2018b). Estes secretam citocinas pró-inflamatórias como fator de necrose tumoral alfa (TNF- $\alpha$ ) e interleucina 1 beta (IL-1 $\beta$ ), e estimulam a fagocitose das células necróticas. Os Macrófagos M1 também recrutam células T para se infiltrar no local da lesão, o que facilita o recrutamento subsequente de macrófagos para o músculo lesionado e também secretam uma variedade de fatores de crescimento e citocinas para modular o microambiente do local da lesão como interferon gama (IFN- $\gamma$ ), interleucina-4 (IL-4), interleucina-12 (IL-12), interleucina-13 (IL-13) e outras citocinas (YANG, Wenjun; HU, 2018b). Já uma segunda população de macrófagos M2, atingem seu pico em 2 a 4 dias após a lesão e secretam citocinas anti-inflamatórias, como a interleucina-10 (IL-10) e fator de transformação do crescimento beta (em inglês: Transforming Growth Factor Beta: TGF- $\beta$ ) que contribuem para o término da inflamação iniciando a fase de cicatrização, anti-inflamatória (CICILIOT; SCHIAFFINO, 2010; SASS et al., 2018).

O segundo estágio da regeneração muscular é marcado por ativação e expansão de células-tronco musculares, as células satélites e dos fibroblastos (CICILIOT; SCHIAFFINO, 2010; SASS et al., 2018), esta fase é chamada de proliferativa. Esta fase tem a duração de aproximadamente sete a vinte e um dias, dependendo da gravidade da lesão, e corresponde ao período em que ocorre a formação do tecido de granulação, acompanhada pela ativação da imunidade adaptativa e pela infiltração da segunda onda de células imunes, os macrófagos M2 (YANG, Wenjun; HU, 2018b) como abordado anteriormente. O tecido de granulação é uma estrutura temporária caracterizada histologicamente por uma nova matriz, surgimento de novos vasos, presença e proliferação de fibroblastos, infiltração de células inflamatórias, que precede o desenvolvimento do tecido cicatricial maturo (ALHAJJ; BANSAL; GOYAL, 2020).

As células satélites são células-tronco específicas do músculo localizadas sob a lâmina basal de fibras musculares, responsáveis pelo reparo destas fibras e pela proliferação e fusão com as miofibrilas (CICILIOT; SCHIAFFINO, 2010; ZAMMIT, 2008). Sua rápida proliferação inicia durante o segundo dia após a lesão, sendo capazes de se auto renovar e dar origem a células diferenciadas os mioblastos (ZAMMIT, 2008). Diferentes estágios de ativação, mobilização e diferenciação de células satélites são necessários para alcançar a integridade do tecido. Aparecem vários sinais para ativar as células satélite como a produção de óxido nítrico (NO) pelos macrófagos, possivelmente através da ativação de metaloproteinases da matriz, que induzem a liberação do fator de crescimento de hepatócitos (HGF) da matriz extracelular (TATSUMI et al., 2006). Além disso, os macrófagos M2 produzem IGFs (fator de crescimento semelhante à insulina), TGF (fator de crescimento transformador beta), FGFs (fator de crescimento de fibroblastos), PDGFBB (fator de crescimento derivado de plaquetas), EGF (fator de crescimento epidérmico) e IL-6 (HAWKE; GARRY, 2001; YIN, Hang; PRICE; RUDNICKI, 2013) que vão contribuir para essa ativação.

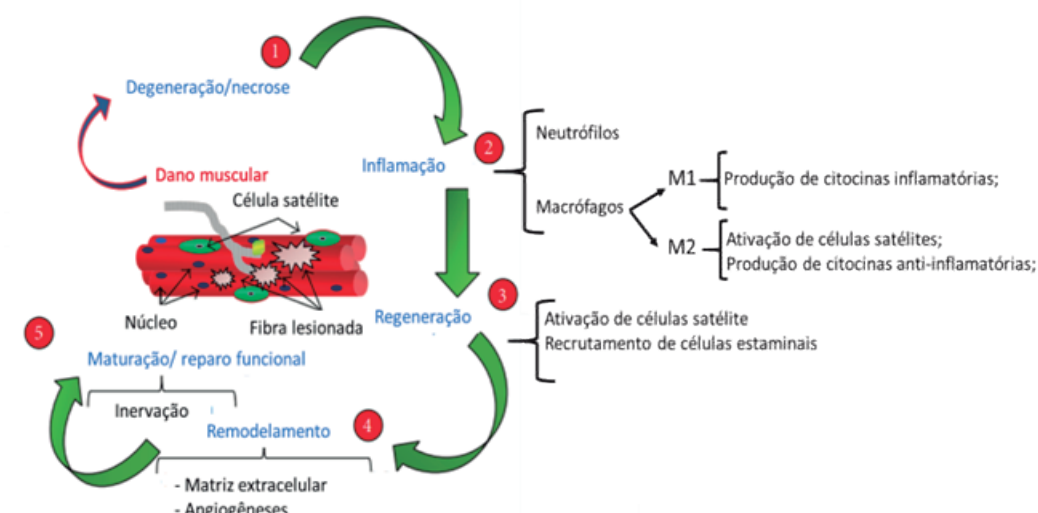
Outro mediador da regeneração muscular é o fibroblasto proveniente do tecido conjuntivo, pois pode ter um papel importante na regulação das células satélites. Fibroblastos e células satélites proliferam perto de outro após lesão e a ausência de fibroblastos leva à diferenciação prematura das células satélites e a formação de miofibrilas regeneradas de menor tamanho (SASS et al., 2018). Os fibroblastos fazem a deposição da nova matriz e assim a diminuição da área lesada, passando a sintetizar ácido hialurônico, fibronectina e colágenos dos tipos I e III (CHAPMAN; MEZA; LIEBER, 2016). Dessa forma, o fibroblasto pode auxiliar a regeneração muscular e a formação da fibrose, etapas decisivas para o resultado da cicatrização.



O padrão durante a reação inflamatória decide o destino das células e, portanto, a direção do processo de cicatrização para regeneração ou fibrose, de forma que a fase inflamatória inicial é importante na determinação do resultado da cicatrização (MUÑOZ-CÁNOVES; SERRANO, 2015).

Após o número de células-tronco musculares atingirem o pico, o processo de regeneração muscular entra no terceiro estágio, a fase de maturação de miofibras regeneradoras e remodelamento. O grande evento nesta fase é a diferenciação de células-tronco musculares e a maturação dos recém-formados miofibras e por uma gradual recuperação das propriedades funcionais do músculo (YANG, Wenjun; HU, 2018b). O crescimento subsequente do músculo regenerado pode variar de acordo o tipo de lesão muscular, o envolvimento de vasos sanguíneos e restabelecimento de conexões neuromusculares e miotendinosas. Um importante fator para essa regeneração é a manutenção da lâmina basal das fibras musculares, de forma que se esta permanece intacta, e os miotubos podem proliferar e se fundir para formar fibras musculares quase normais em um curto período. Contudo, a regeneração muscular pode muitas vezes levar a uma remodelação significativa do tecido muscular com variedade de padrões, podendo ocorrer fusão incompleta dos miotubos recém-formados com formação de fibras bifurcadas, necrose segmentar seguida de fusão de células satélites com o tronco de miofibra viável, diferenciação e fusão de células satélites sob a lâmina basal de fibras sobreviventes com formação de miofibras satélites; formação de novas miofibras fora da lâmina basal a partir de células satélites migradas ou células-tronco de outras fontes, o que é mais raro (CICILIOT; SCHIAFFINO, 2010). Dessa forma, se a lâmina basal não foi lesada, é possível que ocorra uma regeneração muscular completa, mas se há lesão severa, as fibras musculares terão que crescer sem orientação da lâmina (CICILIOT; SCHIAFFINO, 2010; HAN et al., 2009), gerando uma regeneração muscular esquelética incompleta.

Figura 3: Diagrama esquemático da sequência de eventos do processo de Reparo/Regeneração do tecido muscular.



Fonte: Adaptado e traduzido de Musarò (2014).

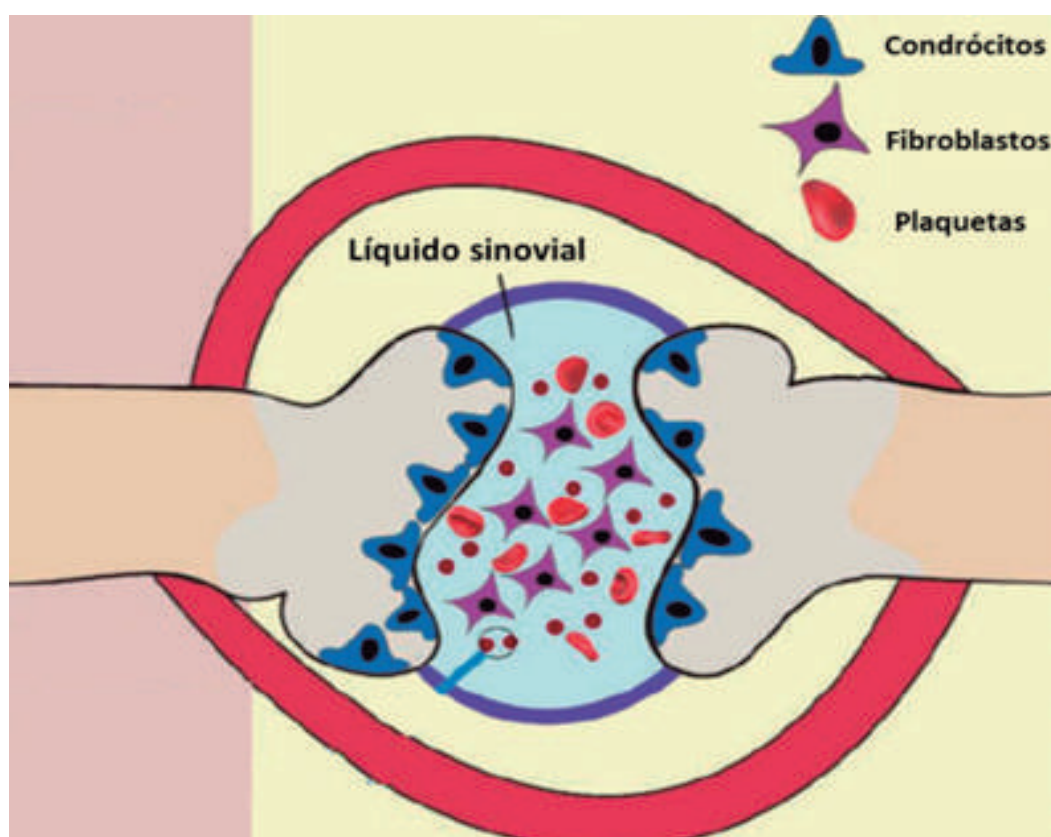
#### 4. TECIDO CARTILAGINOSO

A cartilagem articular juntamente com o osso subcondral forma um sistema de suporte de carga, que por sua vez, fornece uma grande variedade de movimentos com excelente lubrificação, estabilidade e uniforme distribuição de cargas de alta ação (SWIESZKOWSKI et al., 2007) para a mobilidade dos indivíduos. Além disso, a cartilagem protege o osso subcondral de altas tensões, aumenta a congruência articular reduzindo assim a pressão de contato.

A cartilagem articular hialina é extensamente hidratada, mas não é inervada nem vascularizada, apresenta baixa densidade celular, diferentemente do osso, o que não permite um reparo adequado (IM; CHO, 2019; MEDVEDEVA et al., 2018). Sua nutrição se dá através de difusão de substâncias originárias dos capilares presentes no tecido conjuntivo fibroso envolto à peça cartilaginosa, tanto hialina quanto elástica, o pericôndrio. A aparente simplicidade estrutural da cartilagem hialina é enganosa, esse tecido consiste em várias camadas, diferindo ligeiramente na organização, na densidade celular, na composição da matriz extracelular (MEC) e na orientação das fibras colágenas o que confere uma diferente plasticidade local (LEE; CHOI; HWANG, 2018). Dessa forma, mesmo contendo apenas um único tipo de célula, os condrócitos, estas apresentam morfologias e funcionalidades em diferentes camadas e são responsáveis pela secreção dos componentes da MEC, como colágeno, glicoproteínas e proteoglicanos (YIN, LU et al., 2018).

O reduzido suprimento sanguíneo direto faz com que o reparo no tecido cartilaginoso seja realizado pelo próprio tecido e pelos tecidos adjacentes, variando de acordo com a lesão (HARDINGHAM, 2011). As cartilagens que revestem as articulações móveis não têm pericôndrio, então o líquido sinovial presente na cavidade articular é responsável pela sua nutrição (Figura 4). Dessa forma, apesar de uma resposta inicial favorável dos condrócitos, após determinado tempo ocorre uma redução na tentativa de preencher o tecido defeituoso por um tecido de constituição original, tornando o reparo e a regeneração desse tecido algo complexo e com baixo potencial comparado a outros tecidos que são capazes de se regenerar ao longo da vida (CORREA; LIETMAN, 2017). No entanto, quando uma lesão da superfície articular envolve o osso subcondral pode ocorrer um certo nível de reparo, sendo este um resultado da migração de células progenitoras mesenquimais para o interior da lesão e condrócitos das margens adjacentes da cartilagem (HUNZIKER, E. B., 2002; SCOTTI et al., 2016).

*Figura 4: Diagrama esquemático da composição celular no processo de regeneração da cartilagem articular.*



Fonte: Adaptado e traduzido de Liui, Yanxin et al. (2019).

Defeitos da cartilagem articular podem ser divididos em dois tipos, defeitos de cartilagem de espessura parcial e espessura total (HUNZIKER, E. B., 1999; ZHANG; HU; ATHANASIOU, 2009). Os defeitos de espessura parcial danificam apenas a cartilagem articular, mas não atingem o osso subcondral subjacente, tornando o local do defeito inacessível às células sanguíneas, células ósseas e células progenitoras, o que deixa o local da lesão sem respostas de reparo como formação de coágulos de fibrina (HUNZIKER, 2002). Dessa forma, a cartilagem faz tentativas mínimas para reparar e recebe ajuda limitada de tecidos adjacentes, caracterizada com a migração de um pequeno número de fibroblastos sinoviais em direção a região lesionada (LEE; CHOI; HWANG, 2018). Embora, algumas atividades metabólicas e enzimáticas ocorram e os condrócitos possam começar a proliferar e sintetizar a MEC, o número de condrócitos é insuficiente para reparar efetivamente a lesão (LEE; CHOI; HWANG, 2018) e sua função reparadora pode cessar antes que a lesão seja reparada, resultando em um defeito duradouro que prejudica a função do tecido (ZHANG; HU; ATHANASIOU, 2009).

Na lesão de espessura total (osteocondral), há uma resposta expressiva do osso subcondral vascularizado, com a migração de um grande número de células progenitoras mesenquimais, macrófagos e células sanguíneas para a região lesada (ZHANG; HU; ATHANASIOU, 2009). Logo após a lesão, a região é preenchida nesse caso por um coágulo de fibrina e uma resposta inflamatória é iniciada. As células-tronco mesenquimais da medula óssea migram para a área de reparo inicial substituindo gradualmente o coágulo de fibrina e preenchendo-o completamente após aproximadamente sete dias (HUNZIKER, 2002). Algumas destas células-tronco mesenquimais podem se diferenciar em condrócitos que secretam uma MEC rica em proteoglicanos e reparam o tecido danificado. Vale ressaltar que no local de reparo são formados tecidos fibrosos, e não hialinos, com propriedades mecânicas inferiores e maior permeabilidade (CAPLAN et al., 1997; CORREA; LIETMAN, 2017). Dessa forma, o reparo em lesões de espessura total é deficiente e transitório gerando uma degeneração tecidual que pode ocorrer posteriormente (CAPLAN et al., 1997; SCOTTI et al., 2016; ZHANG; HU; ATHANASIOU, 2009), gerando um tecido cartilaginoso hipertrófico que é substituído pela deposição de osso subcondral (HUNZIKER, 2002).

Em todo o processo de reparo da cartilagem um fino equilíbrio entre citocinas é necessário (KAPOOR et al., 2011), de forma que um desequilíbrio entre citocinas anabólicas (IL-4, IL-10 e IL-13) e catabólicas (prostaglandin E2, IL-1 $\beta$  e TNF- $\alpha$ ) podem resultar em um processo regenerativo defeituoso que se assemelha à ossificação endocondral e leva a hipertrofia e mortados condrócitos, bem como calcificação da cartilagem além de cicatrização fibrosa (SCOTTI et al., 2016). A inflamação local aguda é prejudicial para a condrogênese e o reparo da cartilagem, já a inflamação sistêmica exerce um efeito negativo em todos os tipos de reparo de tecidos (IM; CHO, 2019).

Os estudos atuais mostram que a IL-1 $\beta$  tem uma influência prejudicial para a regeneração da cartilagem articular (FURMAN et al., 2014; LIMA et al., 2008). Em contrapartida a liberação de quimiocinas como IL-8 e MCP-1 podem contribuir com o reparo recrutando monócitos, neutrófilos e células condro-progenitoras (RINGE et al., 2007). Portanto, a participação de citocinas recrutando células inflamatórias e promovendo angiogênese pode ocorrer durante as primeiras 72 horas após o trauma, sendo fundamentais no controle do ambiente inflamatório local (SCOTTI et al., 2016) e assim contribuir para um melhor reparo.

Neste cenário a polarização dos macrófagos também vem ganhando destaque. Macrófagos pró-inflamatórios (M1) inibem a proliferação e viabilidade das células-tronco mesenquimais e prejudica sua capacidade de imunossuprimir o meio ambiente dificultando o reparo da cartilagem (FERNANDES et al., 2020). Já macrófagos M2 contribuem para a renovação do colágeno e assim para manter a homeostase da matriz extracelular (MADSEN et al., 2013).

## 5. TECIDO ÓSSEO

O tecido ósseo faz parte do sistema locomotor tendo como principal função a de sustentação, proteção dos órgãos internos, armazenamento de minerais e produção de células sanguíneas. É um tecido altamente resistente por ser composto de uma matriz inorgânica constituída de íons cálcio, fosfato e magnésio associados a uma matriz orgânica composta principalmente de colágeno e substância amorfa (MARX, 2007).

No ponto de vista fisiológico é classificado como metabolicamente ativo durante todo o período de vida de qualquer indivíduo. Com isso, este tecido é capaz de produzir sua matriz e promover seu remodelamento utilizando um processo sistematicamente coordenado e dependente exclusivamente da demanda e necessidade de cada tecido, e por isso sua capacidade de regeneração é expressivamente eficaz. Cabe ressaltar que com tal propriedade, o osso é capaz de reparar danos sem desenvolver, por exemplo, tecidos fibrosos (DITTMER; FIRTH, 2017; RAGGATT; PARTRIDGE, 2010).

Sendo assim, o processo de reparo e/ou regeneração óssea seguem as etapas principais de coagulação, inflamação, proliferação e remodelamento, porém com algumas diferentes características que merecem ser destacadas, sendo estas destacadas resumidamente na Figura 5. Primeiramente, o processo pode seguir duas vias distintas denominadas de direta ou indireta. O processo denominado como direto geralmente ocorre quando há redução anatômica e ou fixação das estruturas advindas de um procedimento cirúrgico. Com isso, a regeneração direta ocorre com o remodelamento lamelar, restabelecimento dos canais de Havers e dos vasos sanguíneos.

Diferentemente o processo indireto ou também dito secundário é a forma mais comum de reparo da maioria das fraturas ósseas, e consiste na formação de ambos os mecanismos de formação óssea conhecidos como intramembranoso e endocondral. A regeneração por via intramembranosa decorre da formação óssea a partir do mesênquima, e ocorre geralmente em ossos chatos. Já a ossificação por via endocondral é mais comum em ossos longos e por isso é caracterizada pela formação de uma estrutura molde de tecido cartilaginoso que posteriormente será substituída por tecido ósseo mineralizado (PAPE et al., 2002; PERREN, 2002). Ambos processos se iniciam com a ativação da cascata de coagulação e agregação plaquetária, onde uma rede de fibrina é formada na intenção de estancar o sangramento e também servir como estrutura primária para a migração celular necessária (GERSTENFELD et al., 2003).

Logo em seguida, inicia-se a inflamação que tem seu pico entre as primeiras 24 horas e finaliza até o período de 7 dias. Diferentes citocinas e fatores de crescimento participam desta etapa. Como destaque desta fase, pode-se destacar o TNF- $\alpha$ , que desempenha um papel específico nas primeiras horas após a lesão (24-72 horas) (CHO, GERSTENFELD; EINHORN, 2002; GERSTENFELD et al., 2006). Acredita-se que o TNF- $\alpha$  nesta etapa atua como mediador induzindo sinais de uma inflamação secundária além de atuar como agente quimiotático no sentido de recrutar ainda mais células ao local da lesão e promover estímulo na diferenciação de células tronco mesenquimais que auxiliam na osteogênese (CHO, H.H.W.A. et al., 2006). Além disso, a interleucina 1 (IL-1) e a interleucina 6 (IL-6) são fundamentais neste início pois além de recrutarem as células inflamatórias ao local e ativação de receptores específicos de osteoblastos, além de promover estímulos ao VEGF que atuará no processo de restabelecimento específico da angiogênese. Estas citocinas também participam de uma etapa crucial da regeneração óssea, pois conseguem atuar nos osteoblastos e com isso induzir a formação primária do calo cartilaginoso que servirá como molde para posterior processo de mineralização e remodelamento (YANG, XU et al., 2007).

A formação do calo ósseo é indispensável para a boa evolução de todo o processo de reparo. Após seu estabelecimento uma nova cascata molecular se inicia com a produção de uma matriz rica em colágeno I e colágeno II, mediada por osteoblastos e condrócitos, associado a fatores de crescimento como TGF- $\beta$ , PDGF e BMPs (2,4,5 e 6) que induzem por sua vez a proliferação celular no local. Outro aspecto importante que ocorre concomitantemente é o restabelecimento dos novos vasos, uma vez que o tecido ósseo é altamente vascularizado, sendo esta função destinada ao fator VEGF (CHO, TAE JOON; GERSTENFELD; EINHORN, 2002; GERSTENFELD et al., 2003; MARSELL; EINHORN, 2011).

Para a continuidade do processo de regeneração a próxima fase conhecida como proliferação e ou especificamente mineralização é necessário que ocorra a reabsorção do calo cartilaginoso formado previamente e que este seja aos poucos substituídos por tecido ósseo mineralizado, formando, portanto, um calo com conteúdo rígido bem semelhante ao osso (BREUR et al., 1991). Os fatores de crescimento RANK-L (do inglês: Receptor Activator of Nuclear Factor-Kappa Beta Ligand), osteoprotegerina (OPG) associado à ação do TNF- $\alpha$  iniciam a reabsorção mediada pela ação dos osteoclastos. No mecanismo de mineralização participam as mitocôndrias por armazenarem os íons cálcio, que posteriormente serão transportados para a matriz e se unirão aos íons fosfato formando os cristais de apatita e então participarão do processo de mineralização mediante junção com os condrócitos na nova estrutura de osso neoformado (GERSTENFELD et al., 2003, 2006; KETENJIAN; ARSENIS, 1975).

Em sequência ocorre então o remodelamento que é caracterizado pelo equilíbrio entre a reabsorção realizada pelos osteoclastos e a deposição de matriz fornecida pelos osteoblastos. A principal intenção nesta fase é tornar a estrutura rígida e estável do calo rígido em uma estrutura biomecanicamente funcional, ou seja, permitir que a estrutura recentemente formada chegue o mais próximo do seu devido aspecto fisiológico e funcional, por isto esta fase pode perdurar semanas, mas também pode ser resolvida somente após meses ou até anos dependendo do tipo de quadro clínico e sua evolução (BARNES et al., 1999; MARSELL; EINHORN, 2011).

*Figura 5: Processo de Reparo/Regeneração do Tecido Ósseo. Primeira fase coagulação com a formação do coágulo de fibrina e definição do hematoma local. Segunda fase inflamação com recrutamento de células, citocinas e liberação de fatores de crescimento específicos e formação do calo cartilaginoso que servirá como molde para a mineralização do tecido. Terceira fase Proliferação com o início da mineralização do calo cartilaginoso transformando-o em tecido rígido. Quarta fase Remodelamento ósseo reabsorção de tecido para retornar próximo a seu formato inicial.*

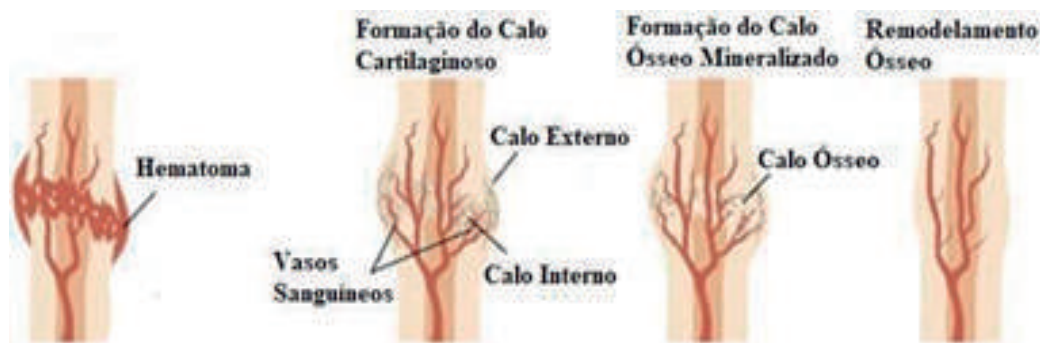

Imagem adaptada: (BEAMER; HETTRICH; LANE, 2010).

Torna-se indispensável destacar que este processo descrito anteriormente ocorre durante um processo de regeneração e/ou reparo que não sofreu nenhum tipo de intercorrências. Além disso, sabe-se que em defeitos ósseos extensos ou considerados críticos todo este processo encontra-se em desequilíbrio e por isso uma dificuldade em sua perspectiva de evolução pode resultar na não união óssea ou até mesmo em quadros de pseudoartroses (DIMITRIOU; TSIRIDIS; GIANNOUDIS, 2005).

Assim, fica claro que a resolução de uma lesão, resultando no reparo tecidual é organizada de forma particular para cada tecido e podendo ser dependente do estímulo que desencadeou a lesão/ferida.

## **6. CONCLUSÃO**

Assim, fica claro que a resolução de uma lesão, resultando no reparo tecidual é organizada de forma particular para cada tecido e podendo ser dependente do estímulo que desencadeou a lesão/ferida. Nas últimas décadas o uso de recursos terapêuticos capazes de intervir e contribuir para o reparo tecidual vem ganhando destaque. Dentre os mais utilizados estão o ultrassom e a fotobiomodulação, que podem influenciar no processo de reparo tecidual, acelerando as diferentes fases, interagindo com componentes da inflamação, acelerando a fibrinólise, atuando no recrutamento de células como os fibroblastos com aumento da síntese de colágeno, podendo assim, otimizar o tempo e aprimorar a qualidade da cicatrização. Devido a isso, esse assunto especificamente será abordado nos capítulos subsequentes.



## Referencial Bibliográfico

ALHAJJ, Mandy; BANSAL, Pankaj; GOYAL, Amandeep. Physiology, Granulation Tissue. [S. l.: s. n.], 2020.

ANIBAL, F. F.; ROGERIO, A. P.; MALHEIRO, A.; MACHADO, E. R.; MARTINS-FILHO, O. A.; ANDRADE, M. C.; SOARES, E. G.; MEDEIROS, A. I.; FACCIOLI, L. H. Impact of MK886 on eosinophil counts and phenotypic features in toxocariasis. *Scandinavian Journal of Immunology*, 2007. <https://doi.org/10.1111/j.1365-3083.2007.01911.x>.

ARGIROVA, M; HADJISKI, O; VICTOROVA, A. Non-operative treatment of hypertrophic scars and keloids after burns in children. *Annals of burns and fire disasters*, vol. 19, no. 2, p. 80–807, 2006.

ARNOLD, Ludovic; HENRY, Adeline; PORON, Françoise; BABA-AMER, Yasmine; VAN ROOIJEN, Nico; PLONQUET, Anne; GHERARDI, Romain K.; CHAZAUD, Bénédicte. Inflammatory monocytes recruited after skeletal muscle injury switch into antiinflammatory macrophages to support myogenesis. *Journal of Experimental Medicine*, 2007. <https://doi.org/10.1084/jem.20070075>.

BARNES, George L.; KOSTENUIK, Paul J.; GERSTENFELD, Louis C.; EINHORN, Thomas A. Growth factor regulation of fracture repair. *Journal of Bone and Mineral Research*, vol. 14, no. 11, p. 1805–1815, 1999. <https://doi.org/10.1359/jbmr.1999.14.11.1805>.

BARTON, Gregory M. A calculated response: Control of inflammation by the innate immune system. *Journal of Clinical Investigation*, 2008. <https://doi.org/10.1172/JCI34431>.

BARTON, Gregory M; BARTON, Gregory M. A calculated response : control of inflammation by the innate immune system Find the latest version : Review series A calculated response : control of inflammation by the innate immune system. vol. 118, no. 2, p. 413–420, 2008. <https://doi.org/10.1172/JCI34431.contribute>.

BEAMER, Brandon; HETTRICH, Carolyn; LANE, Joseph. Vascular endothelial growth factor: An essential component of angiogenesis and fracture healing. *HSS Journal*, 2010. <https://doi.org/10.1007/s11420-009-9129-4>.

BISWAS, Subhra K.; MANTOVANI, Alberto. Macrophage plasticity and interaction with lymphocyte subsets: Cancer as a paradigm. *Nature Immunology*, 2010. <https://doi.org/10.1038/ni.1937>.

BROUGHTON, George; JANIS, Jeffrey E.; ATTINGER, Christopher E. The basic science of wound healing. *Plastic and Reconstructive Surgery*, 2006a. <https://doi.org/10.1097/01.prs.0000225430.42531.c2>.

BROUGHTON, George; JANIS, Jeffrey E.; ATTINGER, Christopher E. Wound healing: An overview. *Plastic and Reconstructive Surgery*, 2006b. <https://doi.org/10.1097/01.prs.0000222562.60260.f9>.

BUCKLEY, Christopher D.; GILROY, Derek W.; SERHAN, Charles N. Pro-resolving lipid mediators and mechanisms in the resolution of acute inflammation. *Immunity*, 2014. <https://doi.org/10.1016/j.immuni.2014.02.009>.

BUCKLEY, Christopher D.; GILROY, Derek W.; SERHAN, Charles N.; STOCKINGER, Brigitta; TAK, Paul P. The resolution of inflammation. *Nature Reviews Immunology*, 2013. <https://doi.org/10.1038/nri3362>.

CAMPOS, Antonio Carlos Ligocki; BORGES-BRANCO, Alessandra; GROTH, Anne Karoline. Cicatrização de feridas. *ABCD. Arquivos Brasileiros de Cirurgia Digestiva (São Paulo)*, 2007. <https://doi.org/10.1590/s0102-67202007000100010>.

CAPLAN, Arnold I.; ELYADERANI, Mehrun; MOCHIZUKI, Yu; WAKITANI, Shigeyuki; GOLDBERG, Victor M. Principles of cartilage repair and regeneration. *Clinical Orthopaedics and Related Research*, 1997.

CHAPMAN, Mark A.; MEZA, Rachel; LIEBER, Richard L. Skeletal muscle fibroblasts in health and disease. *Differentiation*, 2016. <https://doi.org/10.1016/j.diff.2016.05.007>.

CHAZAUD, Bénédicte; BRIGITTE, Madly; YACOUB-YOUSSEF, Houda; ARNOLD, Ludovic; GHERARDI, Romain; SONNET, Corinne; LAFUSTE, Peggy; CHRETIEN, Fabrice. Dual and beneficial roles of macrophages during skeletal muscle regeneration. *Exercise and Sport Sciences Reviews*, 2009. <https://doi.org/10.1097/JES.0b013e318190ebdb>.

CHO, Hyun H W A; KYOUNG, K I M M I; SEO, M I N Jeong; KIM, Yeon Jeong. Proliferation of Human Adipose Tissue Stromal Cells. vol. 864, p. 853–864, 2006. .

CHO, Tae Joon; GERSTENFELD, Louis C.; EINHORN, Thomas A. Differential temporal expression of members of the transforming growth factor  $\beta$  superfamily during murine fracture healing. *Journal of Bone and Mineral Research*, vol. 17, no. 3, p. 513–520, 2002. <https://doi.org/10.1359/jbmr.2002.17.3.513>.

CHROMIAK, Joseph A.; ANTONIO, Jose. Skeletal muscle plasticity. *Essentials of Sports Nutrition and Supplements*. [S. l.: s. n.], 2008. [https://doi.org/10.1007/978-1-59745-302-8\\_2](https://doi.org/10.1007/978-1-59745-302-8_2).

CICILIOT, Stefano; SCHIAFFINO, Stefano. Regeneration of Mammalian Skeletal Muscle: Basic Mechanisms and Clinical Implications. *Current Pharmaceutical Design*, vol. 16, no. 8, p. 906–914, 2010. <https://doi.org/10.2174/138161210790883453>.

CORREA, Diego; LIETMAN, Steven A. Articular cartilage repair: Current needs, methods and research directions. *Seminars in Cell and Developmental Biology*, vol. 62, p. 67–77, 2017. DOI 10.1016/j.semcdb.2016.07.013. Available at: <http://dx.doi.org/10.1016/j.semcdb.2016.07.013>.

DAY, Sharlene M.; REEVE, Jennifer L.; PEDERSEN, Brian; FARRIS, Diana M.; MYERS, Daniel D.; IM, Michael; WAKEFIELD, Thomas W.; MACKMAN, Nigel; FAY, William P. Macrovascular thrombosis is driven by tissue factor derived primarily from the blood vessel wall. *Blood*, 2005. <https://doi.org/10.1182/blood-2004-06-2225>.

DIMITRIOU, Rozalia; TSIRIDIS, Eleftherios; GIANNOUDIS, Peter V. Current concepts of molecular aspects of bone healing. *Injury*, vol. 36, no. 12, p. 1392–1404, 2005. <https://doi.org/10.1016/j.injury.2005.07.019>.

DITTMER, Keren E.; FIRTH, Elwyn C. Mechanisms of bone response to injury. *Journal of Veterinary Diagnostic Investigation*, vol. 29, no. 4, p. 385–395, 2017. <https://doi.org/10.1177/1040638716679861>.

DORT, Junio; FABRE, Paul; MOLINA, Thomas; DUMONT, Nicolas A. Macrophages Are Key Regulators of Stem Cells during Skeletal Muscle Regeneration and Diseases. *Stem Cells International*, vol. 2019, no. Dmd, 2019. <https://doi.org/10.1155/2019/4761427>.

ELLIS, Samantha; LIN, Elaine J.; TARTAR, Danielle. Immunology of Wound Healing. *Current Dermatology Reports*, vol. 7, no. 4, p. 350–358, 2018. <https://doi.org/10.1007/s13671-018-0234-9>.

EMING, Sabine A.; MARTIN, Paul; TOMIC-CANIC, Marjana. Wound repair and regeneration: Mechanisms, signaling, and translation. *Science Translational Medicine*, vol. 6, no. 265, 2014. <https://doi.org/10.1126/scitranslmed.3009337>.

ENOCH, Stuart; LEAPER, David John. Basic science of wound healing. *Surgery (Oxford)*, 2005. <https://doi.org/10.1383/surg.23.2.37.60352>.

FERNANDES, Tiago Lazzaretti; GOMOLL, Andreas H.; LATTERMANN, Christian; HERNANDEZ, Arnaldo Jose; BUENO, Daniela Franco; AMANO, Mariane Tami. Macrophage: A Potential Target on Cartilage Regeneration. *Frontiers in Immunology*, 2020. <https://doi.org/10.3389/fimmu.2020.00111>.

FRENETTE, Jérôme; CAI, Baiyuan; TIDBALL, James G. Complement activation promotes muscle inflammation during modified muscle use. *American Journal of Pathology*, 2000. [https://doi.org/10.1016/S0002-9440\(10\)65081-X](https://doi.org/10.1016/S0002-9440(10)65081-X).

G A HIGGS, S MONCADA, J R Vane. Eicosanoids in inflammation. 16th ed. [S. l.: s. n.], 1984. Available at: <https://pubmed.ncbi.nlm.nih.gov/6100035/>.

GERSTENFELD, Louis C.; ALKHIARY, Yaser M.; KRALL, Elizabeth A.; NICHOLLS, Fred H.; STAPLETON, Stephanie N.; FITCH, Jennifer L.; BAUER, Megan; KAYAL, Rayyan; GRAVES, Dana T.; JEPSEN, Karl J.; EINHORN, Thomas A. Three-dimensional reconstruction of fracture callus morphogenesis. *Journal of Histochemistry and Cytochemistry*, vol. 54, no. 11, p. 1215–1228, 2006. <https://doi.org/10.1369/jhc.6A6959.2006>.

GERSTENFELD, Louis C.; CULLINANE, Dennis M.; BARNES, George L.; GRAVES, Dana T.; EINHORN, Thomas A. Fracture healing as a post-natal developmental process: Molecular, spatial, and temporal aspects of its regulation. *Journal of Cellular Biochemistry*, vol. 88, no. 5, p. 873–884, 2003. <https://doi.org/10.1002/jcb.10435>.

GUIDO MAJNO, Isabelle Joris. *Cells, Tissues, and Disease: Principles of General Pathology*. Second Edi. [S. l.: s. n.], 2004.

GURTNER, Geoffrey C.; WERNER, Sabine; BARRANDON, Yann; LONGAKER, Michael T. Wound repair and regeneration. *Nature*, vol. 453, no. 7193, p. 314–321, 2008. <https://doi.org/10.1038/nature07039>.

HALLORAN, Christopher M; SLAVIN, John P. Pathophysiology of Wound Healing. *Surgery (Oxford)*, vol. 20, no. 5, p. i–v, 2002. <https://doi.org/10.1383/surg.20.5.0.14629>.

HAN, Renzhi; KANAGAWA, Motoi; YOSHIDA-MORIGUCHI, Takako; RADER, Erik P.; NG, Rainer A.; MICHELE, Daniel E.; MUIRHEAD, David E.; KUNZ, Stefan; MOORE, Steven A.; IANNACCONE, Susan T.; MIYAKE, Katsuya; MCNEIL, Paul L.; MAYER, Ulrike; OLDSTONED, Michael B.A.; FAULKNER, John A.; CAMPBELL, Kevin P. Basal lamina strengthens cell membrane integrity via the laminin G domain-binding motif of  $\alpha$ -dystroglycan. *Proceedings of the National Academy of Sciences of the United States of America*, 2009. <https://doi.org/10.1073/pnas.0906545106>.

HARDINGHAM, T. Cartilage tissue regeneration. *Electrospinning for Tissue Regeneration*, vol. 1, p. 111–126, 2011. <https://doi.org/10.1533/9780857092915.2.111>.

HAWKE, Thomas J.; GARRY, Daniel J. Myogenic satellite cells: Physiology to molecular biology. *Journal of Applied Physiology*, 2001. <https://doi.org/10.1152/jappl.2001.91.2.534>.

HUARD, Johnny; LI, Yong; FU, Freddie H. Muscle injuries and repair: Current trends in research. *Journal of Bone and Joint Surgery - Series A*, vol. 84, no. 5, p. 822–832, 2002. <https://doi.org/10.2106/00004623-200205000-00022>.

HUNZIKER, E. B. Articular cartilage repair: Basic science and clinical progress. A review of the current status and prospects. *Osteoarthritis and Cartilage*, 2002. <https://doi.org/10.1053/joca.2002.0801>.

HUNZIKER, Ernst B. Articular cartilage repair: Are the intrinsic biological constraints undermining this process insuperable? *Osteoarthritis and Cartilage*, 1999. <https://doi.org/10.1053/joca.1998.0159>.

IM, Gun Il; CHO, Chong Su. Updates in Cartilage Tissue Regeneration. *Tissue Engineering and Regenerative Medicine*, vol. 16, no. 4, p. 325–326, 2019. DOI 10.1007/s13770-019-00211-0. Available at: <https://doi.org/10.1007/s13770-019-00211-0>.

INOVANEWSROOM. Wound Healing Center at Inova Loudoun treats complex wound and ostomy cases. [s. d.]. May 19, 2017. Available at: <https://www.inovanewsroom.org/ilh/2017/05/wound-healing-center-at-inova-loudoun-treats-complex-wound-and-ostomy-cases/>. Accessed on: 6 Jul. 2020.

JÄRVINEN, Tero A.H.; JÄRVINEN, Teppo L.N.; KÄÄRIÄINEN, Minna; KALIMO, Hannu; JÄRVINEN, Markku. Muscle injuries: Biology and treatment. *American Journal of Sports Medicine*, vol. 33, no. 5, p. 745–764, 2005. <https://doi.org/10.1177/0363546505274714>.

JOHN I. GALLIN , RALPH SNYDERMAN , DOUGLAS T. FEARON MD, BARTON F. HAYNES MD, Carl Nathan MD. *Inflammation: Basic Principles and Clinical Correlates*. Third edit. Philadelphia: [s. n.], 1999.

KETENJIAN, A. Y.; ARSENIS, C. Morphological and biochemical studies during differentiation and calcification of fracture callus cartilage. *Clin. Orthop.*, vol. No. 107, p. 266–274, 1975. <https://doi.org/10.1097/00003086-197503000-00031>.

KOLACZKOWSKA, Elzbieta; KUBES, Paul. Neutrophil recruitment and function in health and inflammation. *Nature Reviews Immunology*, 2013. <https://doi.org/10.1038/nri3399>.

KUMAR, Vinay; ABBAS, Abul K; ASTER, Jon C. Robbin Basic Pathology. [S. l.: s. n.], 2012. <https://doi.org/10.1016/b978-1-4377-1781-5.00003-9>.

LEE, Yunsup; CHOI, Jaehoon; HWANG, Nathaniel S. Regulation of lubricin for functional cartilage tissue regeneration: A review. *Biomaterials Research*, vol. 22, no. 1, p. 1–10, 2018. <https://doi.org/10.1186/s40824-018-0118-x>.

LEONI, G.; NEUMANN, P. A.; SUMAGIN, R.; DENNING, T. L.; NUSRAT, A. Wound repair: Role of immune-epithelial interactions. *Mucosal Immunology*, 2015. <https://doi.org/10.1038/mi.2015.63>.

LI, Wei; DASGEB, Bahar; PHILLIPS, Tania; LI, Yong; CHEN, Mei; GARNER, Warren; WOODLEY, David T. Wound-healing perspectives. *Dermatologic Clinics*, 2005. <https://doi.org/10.1016/j.det.2004.09.004>.

LIU, Juan; SAUL, Dominik; BÖKER, Kai Oliver; ERNST, Jennifer; LEHMAN, Wolfgang; SCHILLING, Arndt F. Current Methods for Skeletal Muscle Tissue Repair and Regeneration. *BioMed Research International*, vol. 2018, 2018. <https://doi.org/10.1155/2018/1984879>.

LIU, Yanxin; MA, Yifan; ZHANG, Jingjing; YUAN, Yuan; WANG, Jinqiao. Exosomes: A Novel Therapeutic Agent for Cartilage and Bone Tissue Regeneration. *Dose-Response*, vol. 17, no. 4, p. 1–11, 2019. <https://doi.org/10.1177/1559325819892702>.

M AND BADRE, David Öztekin Long Nicole. Impact of Thermal Injury on Wound Infiltration and the Dermal Inflammatory Response. *Journal of Surgical Research*, vol. 158, no. 1, p. 112–120, Jan. 2010. DOI 10.1016/j.jss.2008.07.034. Available at: <https://www.ncbi.nlm.nih.gov/pmc/articles/PMC3624763/pdf/nihms412728.pdf>.

MADSEN, Daniel H.; LEONARD, Daniel; MASEDUNSKAS, Andrius; MOYER, Amanda; JÜRGENSEN, Henrik Jessen; PETERS, Diane E.; AMORNPHIMOLTHAM, Panomwat; SELVARAJ, Arul; YAMADA, Susan S.; BRENNER, David A.; BURGDORF, Sven; ENGELHOLM, Lars H.; BEHRENDT, Niels; HOLMBECK, Kenn; WEIGERT, Roberto; BUGGE, Thomas H. M2-like macrophages are responsible for collagen degradation through a mannose receptor-mediated pathway. *Journal of Cell Biology*, 2013. <https://doi.org/10.1083/jcb.201301081>.

MAJNO, Guido. *The Healing Hand: Man and Wound in the Ancient World*. [S. l.: s. n.], 1975. DOI 10.1086/ahr/82.1.66-a. Available at: <https://academic.oup.com/ahr/article-lookup/doi/10.1086/ahr/82.1.66-a>.

MARSELL, Richard; EINHORN, Thomas A. The biology of fracture healing. *Injury*, vol. 42, no. 6, p. 551–555, 2011. DOI 10.1016/j.injury.2011.03.031. Available at: <http://dx.doi.org/10.1016/j.injury.2011.03.031>.

MARTIN, Paul. Wound healing - Aiming for perfect skin regeneration. *Science*, vol. 276, no. 5309, p. 75–81, 1997. <https://doi.org/10.1126/science.276.5309.75>.

MARX, Robert E. Bone and Bone Graft Healing. *Oral and Maxillofacial Surgery Clinics of North America*, vol. 19, no. 4, p. 455–466, 2007. <https://doi.org/10.1016/j.coms.2007.07.008>.

MEDVEDEVA, Ekaterina V.; GREBENIK, Ekaterina A.; GORNOSTAEVA, Svetlana N.; TELPUHOV, Vladimir I.; LYCHAGIN, Aleksey V.; TIMASHEV, Peter S.; CHAGIN, Andrei S. Repair of damaged articular cartilage: Current approaches and future directions. *International Journal of Molecular Sciences*, vol. 19, no. 8, 2018. <https://doi.org/10.3390/ijms19082366>.

MEDZHITOV, Ruslan. Origin and physiological roles of inflammation. *Nature*, 2008. <https://doi.org/10.1038/nature07201>.

MUÑOZ-CÁNOVES, Pura; SERRANO, Antonio L. Macrophages decide between regeneration and fibrosis in muscle. *Trends in Endocrinology and Metabolism*, 2015. <https://doi.org/10.1016/j.tem.2015.07.005>.

MUSARÒ, Antonio. The Basis of Muscle Regeneration. *Advances in Biology*, vol. 2014, no. Table 1, p. 1–16, 2014. <https://doi.org/10.1155/2014/612471>.

NATHAN, Carl. Neutrophils and immunity: Challenges and opportunities. *Nature Reviews Immunology*, 2006. <https://doi.org/10.1038/nri1785>.

NATHAN, Carl. Points of control in inflammation. *Nature*, 2002. <https://doi.org/10.1038/nature01320>.

OLIVER, J. Robbins Basic Pathology 9th Edition. [S. l.: s. n.], 2013. <https://doi.org/10.1017/CBO9781107415324.004>.

PAPE, Hans Christoph; GIANNOUDIS, Peter V.; GRIMME, Kai; VAN GRIENSVEN, Martijn; KRETTEK, Christian. Effects of intramedullary femoral fracture fixation: What is the impact of experimental studies in regards to the clinical knowledge? *Shock*, vol. 18, no. 4, p. 291–300, 2002. <https://doi.org/10.1097/00024382-200210000-00001>.

PERREN, Stephan M. Evolution of the internal fixation of long bone fractures. *Journal of Bone and Joint Surgery - Series B*, vol. 84, no. 8, p. 1093–1110, 2002. <https://doi.org/10.1302/0301-620X.84B8.13752>.

POBER, Jordan S.; SESSA, William C. Evolving functions of endothelial cells in inflammation. *Nature Reviews Immunology*, 2007. <https://doi.org/10.1038/nri2171>.

R.G., Rogers; G., De Couto; M., Fournier; E., Jaghatspanyan; L., Sanchez; E., Marban. Macrophages are required for recovery from physiological muscle stress in the mdx mouse model of muscular dystrophy. *FASEB Journal*, 2018.

RAGGATT, Liza J.; PARTRIDGE, Nicola C. Cellular and molecular mechanisms of bone remodeling. *Journal of Biological Chemistry*, vol. 285, no. 33, p. 25103–25108, 2010. <https://doi.org/10.1074/jbc.R109.041087>.

RAUCH, Ursula; NEMERSON, Yale. Circulating tissue factor and thrombosis. *Current Opinion in Hematology*, 2000. <https://doi.org/10.1097/00062752-200009000-00003>.

REINKE, J. M.; SORG, H. Wound repair and regeneration. *European Surgical Research*, vol. 49, no. 1, p. 35–43, 2012. <https://doi.org/10.1159/000339613>.

RINGE, Jochen; STRASSBURG, Sandra; NEUMANN, Katja; ENDRES, Michaela; NOTTER, Michael; BURMESTER, Gerd Rüdiger; KAPS, Christian; SITTINGER, Michael. Towards in situ tissue repair: Human mesenchymal stem cells express chemokine receptors CXCR1, CXCR2 and CCR2, and migrate upon stimulation with CXCL8 but not CCL2. *Journal of Cellular Biochemistry*, 2007. <https://doi.org/10.1002/jcb.21172>.

RODRIGUES, Melanie; KOSARIC, Nina; BONHAM, Clark A.; GURTNER, Geoffrey C. Wound healing: A cellular perspective. *Physiological Reviews*, vol. 99, no. 1, p. 665–706, 2019. <https://doi.org/10.1152/physrev.00067.2017>.

SAMUELSSON, Bengt. Leukotrienes: Mediators of immediate hypersensitivity reactions and inflammation. *Science*, 1983. <https://doi.org/10.1126/science.6301011>.

SASS, F. Andrea; FUCHS, Michael; PUMBERGER, Matthias; GEISLER, Sven; DUDA, Georg N.; PERKA, Carsten; SCHMIDT-BLEEK, Katharina. Immunology guides skeletal muscle regeneration. *International Journal of Molecular Sciences*, vol. 19, no. 3, p. 1–19, 2018. <https://doi.org/10.3390/ijms19030835>.

SCOTTI, Celeste; GOBBI, Alberto; KARNATZIKOS, Georgios; MARTIN, Ivan; SHIMOMURA, Kazunori; LANE, John G.; PERETTI, Giuseppe Michele; NAKAMURA, Norimasa. Cartilage Repair in the Inflamed Joint: Considerations for Biological Augmentation Toward Tissue Regeneration. *Tissue Engineering - Part B: Reviews*, vol. 22, no. 2, p. 149–159, 2016. <https://doi.org/10.1089/ten.teb.2015.0297>.



SERHAN, Charles N. Resolution Phase of Inflammation: Novel Endogenous Anti-Inflammatory and Proresolving Lipid Mediators and Pathways. *Annual Review of Immunology*, 2007. <https://doi.org/10.1146/annurev.immunol.25.022106.141647>.

SHADRIN, I. Y.; KHODABUKUS, A.; BURSAC, N. Striated muscle function, regeneration, and repair. *Cellular and Molecular Life Sciences*, 2016. <https://doi.org/10.1007/s00018-016-2285-z>.

SOTO-PANTOJA, David R.; SHIH, Hubert B.; MAXHIMER, Justin B.; COOK, Katherine L.; GHOSH, Arunima; ISENBERG, Jeffrey S.; ROBERTS, David D. Thrombospondin-1 and CD47 signaling regulate healing of thermal injury in mice. *Matrix Biology*, vol. 37, p. 25–34, 2014. DOI 10.1016/j.matbio.2014.05.003. Available at: <http://dx.doi.org/10.1016/j.matbio.2014.05.003>.

SUN, Guoming; ZHANG, Xianjie; SHEN, Yu I.; SEBASTIAN, Raul; DICKINSON, Laura E.; FOX-TALBOT, Karen; REINBLATT, Maura; STEENBERGEN, Charles; HARMON, John W.; GERECHT, Sharon. Dextran hydrogel scaffolds enhance angiogenic responses and promote complete skin regeneration during burn wound healing. *Proceedings of the National Academy of Sciences of the United States of America*, vol. 108, no. 52, p. 20976–20981, 2011. <https://doi.org/10.1073/pnas.1115973108>.

SWIESZKOWSKI, Wojciech; TUAN, Barnabas Ho Saey; KURZYDLOWSKI, Krzysztof J.; HUTMACHER, Dietmar W. Repair and regeneration of osteochondral defects in the articular joints. *Biomolecular Engineering*, vol. 24, no. 5, p. 489–495, 2007. <https://doi.org/10.1016/j.bioeng.2007.07.014>.

TATSUMI, Ryuichi; LIU, Xiaosong; PULIDO, Antonio; MORALES, Mark; SAKATA, Tomowa; DIAL, Sharon; HATTORI, Akihito; IKEUCHI, Yoshihide; ALLEN, Ronald E. Satellite cell activation in stretched skeletal muscle and the role of nitric oxide and hepatocyte growth factor. *American Journal of Physiology - Cell Physiology*, 2006. <https://doi.org/10.1152/ajpcell.00513.2005>.

TURNBULL, Andrew V.; RIVIER, Catherine L. Regulation of the hypothalamic-pituitary-adrenal axis by cytokines: Actions and mechanisms of action. *Physiological Reviews*, 1999. <https://doi.org/10.1152/physrev.1999.79.1.1>.

WITTE, M. B.; BARBUL, A. General principles of wound healing. *Surgical Clinics of North America*, 1997. [https://doi.org/10.1016/S0039-6109\(05\)70566-1](https://doi.org/10.1016/S0039-6109(05)70566-1).

WONG, Richard; GEYER, Stefan; WENINGER, Wolfgang; GUIMBERTE-AU, Jean Claude; WONG, Jason K. The dynamic anatomy and patterning of skin. *Experimental Dermatology*, vol. 25, no. 2, p. 92–98, 2016. <https://doi.org/10.1111/exd.12832>.

YANG, Wenjun; HU, Ping. Skeletal muscle regeneration is modulated by inflammation. *Journal of Orthopaedic Translation*, vol. 13, p. 25–32, 2018a. <https://doi.org/10.1016/j.jot.2018.01.002>.

YANG, Wenjun; HU, Ping. Skeletal muscle regeneration is modulated by inflammation. *Journal of Orthopaedic Translation*, vol. 13, p. 25–32, 2018b. DOI 10.1016/j.jot.2018.01.002. Available at: <https://doi.org/10.1016/j.jot.2018.01.002>.

YANG, Xu; RICCIARDI, Benjamin F.; HERNANDEZ-SORIA, Alexia; SHI, Yuexian; PLESHKO CAMACHO, Nancy; BOSTROM, Mathias P.G. Callus mineralization and maturation are delayed during fracture healing in interleukin-6 knockout mice. *Bone*, vol. 41, no. 6, p. 928–936, 2007. <https://doi.org/10.1016/j.bone.2007.07.022>.


YIN, Hang; PRICE, Feodor; RUDNICKI, Michael A. Satellite cells and the muscle stem cell niche. *Physiological Reviews*, 2013. <https://doi.org/10.1152/physrev.00043.2011>.

YIN, Lu; WU, Yingnan; YANG, Zheng; DENSLIN, Vinitha; REN, Xiafei; TEE, Ching Ann; LAI, Zhangxing; LIM, Chwee Teck; HAN, Jongyoon; LEE, Eng Hin. Characterization and application of size-sorted zonal chondrocytes for articular cartilage regeneration. *Biomaterials*, 2018. <https://doi.org/10.1016/j.biomaterials.2018.02.050>.

ZAMMIT, Peter S. The Muscle Satellite Cell: The Story of a Cell on the Edge! *Skeletal Muscle Repair and Regeneration*. [S. l.: s. n.], 2008. [https://doi.org/10.1007/978-1-4020-6768-6\\_3](https://doi.org/10.1007/978-1-4020-6768-6_3).

ZHANG, Lijie; HU, Jerry; ATHANASIOU, Kyriacos A. The role of tissue engineering in articular cartilage repair and regeneration. *Critical Reviews in Biomedical Engineering*, vol. 37, no. 1–2, p. 1–57, 2009. <https://doi.org/10.1615/CritRevBiomedEng.v37.i1-2.10>.

# **FUNDAMENTOS DAS PRINCIPAIS TÉCNICAS**



## CAPÍTULO 07

# ULTRASSOM

**Doutoranda  
Juliana da Silva Amaral Bruno**

Graduada em Fisioterapia pela Universidade Camilo Castelo Branco (UNICASTELO). Mestre em Biotecnologia pela Universidade Federal de São Carlos – UFSCar. Idealizadora e precursora do projeto Fibromialgia. Especialista em Acupuntura Sistêmica e Pós Graduada em Biofotônica Estética. Pesquisadora do Centro de Pesquisa em Óptica e Fotônica - CePOF do Instituto de Física de São Carlos – USP.

**Doutoranda em Biotecnologia  
Stella Maris Firmino**

Doutoranda em Biotecnologia pela Universidade Federal de São Carlos – UFSCar (2017-2021). Mestre em Biotecnologia pela Universidade Paulista – UNESP (2011-2013). Especialização em Informatização da Saúde pela Universidade Federal de São Paulo – UNIFESP (2009-2010). Graduada em Farmácia-Bioquímica pela Universidade Federal de Alfenas-MG – UNIFAL (1996-2000).

**Pós-doutora em Física  
Dra. Karen Cristina Laurenti**

Bacharel em Fisioterapia pelo Centro Universitário de Araraquara - UNIARA. Mestre em Bioengenharia - Universidade de São Paulo/USP - São Carlos (2007) e Doutora em Ciências também pela Universidade de São Paulo/USP - São Carlos (2011). Pós-doutorado em Física pela Universidade Estadual de Ponta Grossa – UEPG/Ponta Grossa/PR (2016). Pesquisadora do Centro de Pesquisa em Óptica e Fotônica - CePOF do Instituto de Física de São Carlos – USP. Consultora Científica da MM Optics – São Carlos. Especialista em Fisioterapia Hospitalar com Enfoque em UTI (2020).

## INTRODUÇÃO

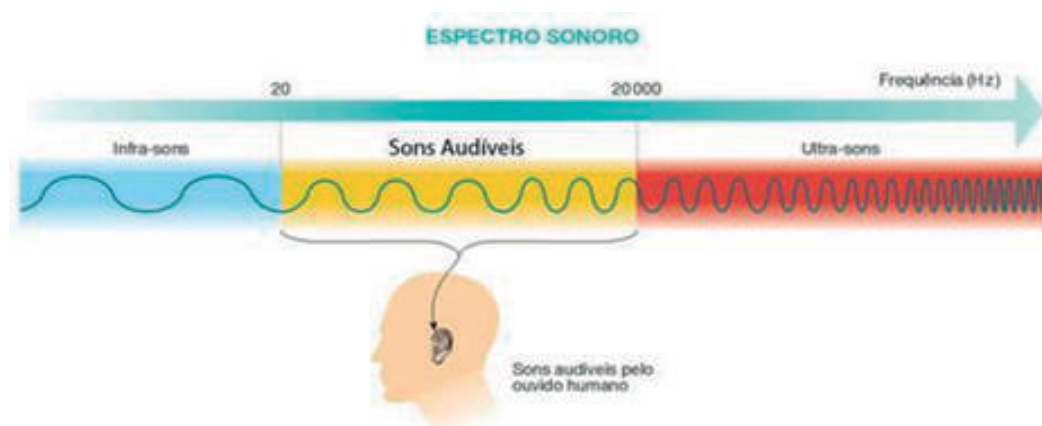
O Ultrassom Terapêutico (US) é um recurso que tem sido amplamente utilizado na prática clínica para o tratamento de diversas patologias em todo o mundo por fisioterapeutas. Efeitos benéficos têm sido demonstrados, por exemplo, no tratamento de úlceras venosas (PONTE et al., 2019), integração de enxertos total de pele (AMANCIO et al., 2006), consolidação de fraturas (FONSECA et al., 2010), pseudo-artroses (CARVALHO E CLIQUET JR., 2003), cicatrização tendinosa (SILVEIRA, 2003) e facilitação da penetração de fármacos e princípios ativos (CRUZ et al., 2015).

O ultrassom teve sua origem na década de 50 e tem sido usado até os dias atuais. Tendo em vista a importância desta terapia para a reabilitação de pacientes, é imprescindível conhecer e compreender seus mecanismos e efeitos biológicos, para que a terapia ocorra de forma eficaz e segura (KENYON e KENYON, 2011).

## 2. BASES TEÓRICAS DO ULTRASSOM

Os seres humanos conseguem ouvir frequências sonoras entre 20 e 20.000 hertz (Hz). Neste caso, quando o som é menor que 20 Hz é denominado de infrassom. Já ondas maiores que 20.000 Hz são chamadas de ultrassom. Na Figura 1 as diferenças podem ser observadas, no espectro sonoro, entre os sons audíveis e inaudíveis.

Figura 1: Diferenças no espectro sonoro entre sons audíveis e inaudíveis

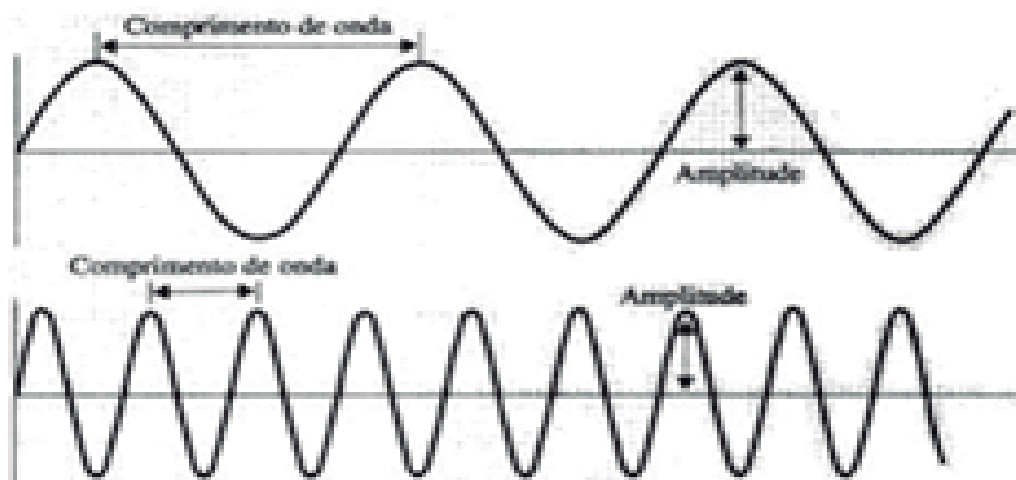


Fonte: Webite Aula de Física e Química ([http://www.aulas-fisica-quimica.com/8f\\_07.html](http://www.aulas-fisica-quimica.com/8f_07.html)).

### 2.1. CARACTERÍSTICAS DAS ONDAS SONORAS

A onda ultrassônica apresenta algumas características como comprimento, amplitude, frequência e período e velocidade de propagação. O comprimento de onda ( $\lambda$ ) é caracterizado pela distância entre as duas regiões vizinhas de compressão e rarefação do meio em um determinado instante. A amplitude ( $A$ ) é a distância máxima do deslocamento de uma partícula em relação a sua posição de repouso. A frequência ( $f$ ) é o número de repetições cíclicas de uma partícula por unidade de tempo (FIGURA 2).

Figura 2: Frequências de ondas distintas.



O período ( $T$ ) é o inverso da frequência. É descrito pelo tempo que uma partícula leva para completar um ciclo oscilatório. A velocidade de propagação ( $c$ ) de uma onda é a distância percorrida pela partícula por unidade de tempo. É diretamente proporcional ao seu comprimento de onda e a frequência, dada pela equação:  $c = \lambda \cdot f$ .

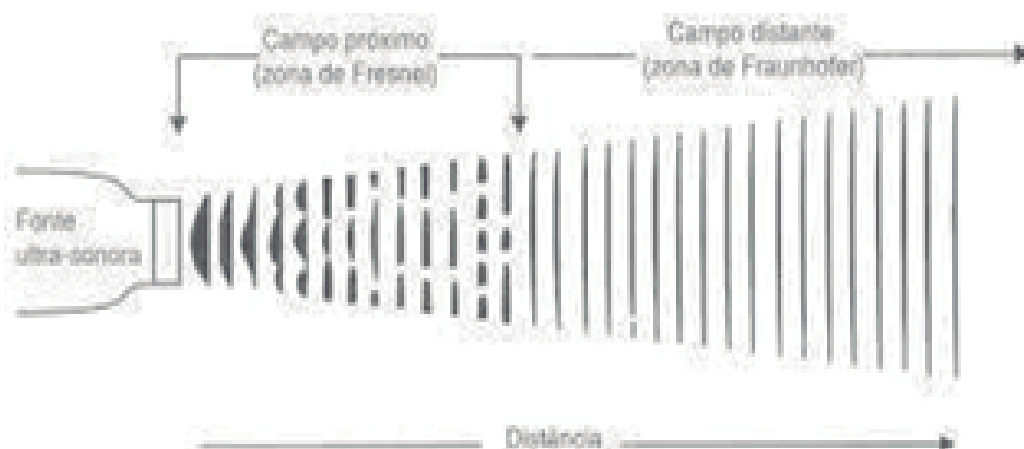
## 2.2. GERAÇÃO E TRANSMISSÃO DE ULTRASSOM

A radiação ultrassônica é gerada por transdutores que são dispositivos capazes de converter uma energia em outra. Esses transdutores são feitos de materiais naturais como o quartzo ou uma cerâmica sintética feita de uma mistura de sais complexos, tais como o zirconato e o titanato (PZT) (Ter HAAR, 1999). O efeito piezoelétrico foi descoberto em 1880 pelos irmãos Pierre e Jacques Curie e, consiste na variação das dimensões físicas de certos materiais sujeitos a campos elétricos.

## 2.3. CAMPO ACÚSTICO E ENERGIA

Williams (1987) relata que feixe sonoro que sai do cabeçote de tratamento é cilíndrico e com o mesmo diâmetro do transdutor, mas não é uniforme, mesmo em um meio homogêneo. Low e Reed (2001) descrevem que algumas ondas se cancelam entre si, outras se reforçam de modo que o resultado final é um padrão heterogêneo de ondas sonoras na região próxima da face do transdutor, chamada de campo próximo ou zona de Fresnel. Já no campo distante ou zona de Fraunhofer, o campo sonoro se espalha e torna-se mais homogêneo devido às diferenças no percurso percorrido a partir do transdutor se tornam insignificantes com as maiores distâncias (FIGURA 3).

Figura 3: Feixe ultrassônico cilíndrico heterogêneo no campo próximo e tornando-se mais homogêneo no campo distante

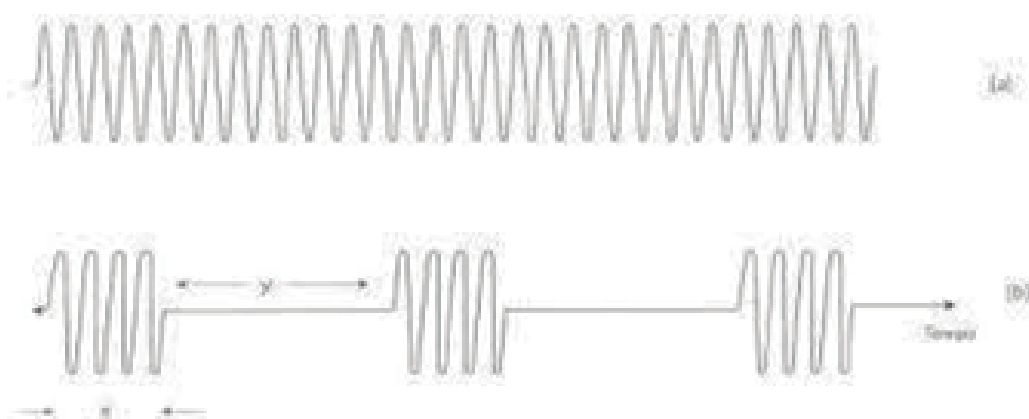


Fonte: Low e Reed (2001).

## 2.4. PROPAGAÇÃO DA ONDA

A propagação da onda ultrassônica pode ser de dois modos, contínuo e pulsado. No modo contínuo, a energia é gerada durante toda a aplicação e a energia produzida em 100% do tempo. Por sua vez, no modo pulsado a intensidade é periodicamente interrompida e nenhuma energia é produzida durante o período desligado (Ter HAAR, 1998) (FIGURA 4).

Figura 4: Um regime típico de pulsos na fisioterapia



Fonte: Ter Haar (1998).

## 2.5. IMPEDÂNCIA ACÚSTICA

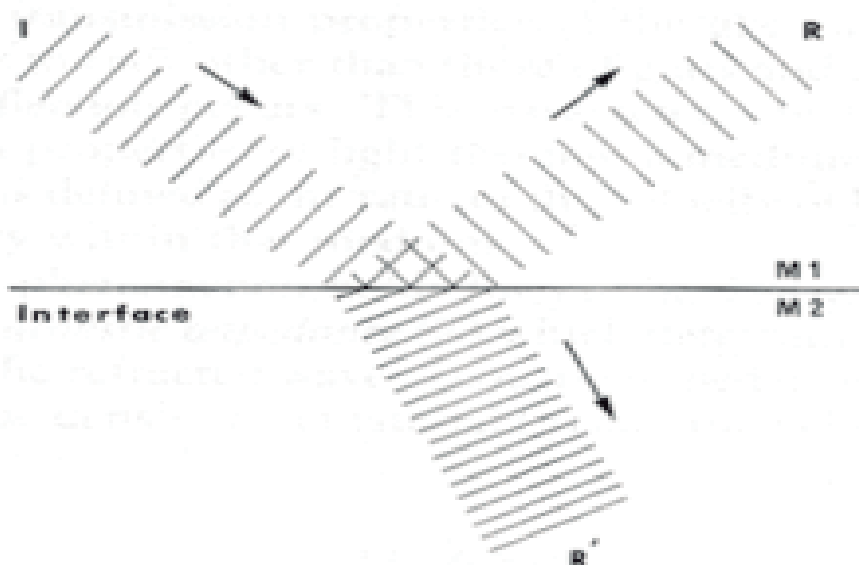
Além de depender das diferentes frequências (1 e 3 MHz), a energia é conduzida pela onda ultrassônica também depende da impedância acústica do meio, que depende da natureza do material, ou seja, a facilidade com que as moléculas se movem umas às outras, de modo que a velocidade das ondas sonoras naquele meio está relacionada a ela. A impedância acústica é proporcional à densidade do meio e a velocidade do som que passam através dele (LOW E REED, 2001).

A razão da impedância entre dois meios determina o grau de reflexão e refração da onda sonora na interface, que é o elemento que favorece a ligação física entre esses meios (WELLS, 1977).

## 2.6. REFLEXÃO E REFRAÇÃO

As ondas sonoras podem ser refletidas ou refratadas e a diferença entre as impedâncias acústicas dos meios que por elas são atravessados é o que determina a intensidade de cada uma (WILLIAMS, 1987) (FIGURA 5). No corpo, a reflexão ocorre nos limites entre os tecidos, já que não são homogêneos. A reflexão entre músculo e osso é a maior no organismo, produzindo um aumento de temperatura importante. O fenômeno da reflexão pode ser atenuado com o movimento do cabeçote.

Figura 5: Comportamento da onda incidente em um meio



Fonte: Jorge (2009).



## 2.7. ATENUAÇÃO

À medida que o ultrassom atravessa o tecido, uma parte da energia é refletida pelas estruturas que se encontra em sua trajetória (espalhamento), parte da energia é absorvida pelo próprio meio, levando a um aquecimento local (absorção). A atenuação (perda da energia pelo feixe) se deve a estes dois mecanismos, em que a absorção representa 60-80% da perda de energia (Ter HAAR, 1998).

## 3. EFEITOS FÍSICOS DO ULTRASSOM

Quando aplicado no corpo humano, as ondas ultrassônicas interagem com os tecidos biológicos provocando alterações fisiológicas tradicionalmente divididas em efeitos térmicos e efeitos não térmicos (ou mecânicos).

### 3.1. EFEITOS TÉRMICOS

Ao penetrar no tecido biológico a onda ultrassônica causa perturbação física no mesmo, onde parte da energia contida na onda é absorvida pelos tecidos e transformada em calor, forma na qual será liberada (KENYON e KENYON, 2011). Esse aumento de temperatura local produz efeitos fisiológicos desejáveis tais como aumento do metabolismo; aumento da irrigação sanguínea; alívio da dor; diminuição da rigidez articular e de espasmos; além de aumento da permeabilidade da membrana celular (CAMERON, 2012; KENYON e KENYON, 2011). De acordo com Prentice (2005) para que ocorram os efeitos terapêuticos desejados, é necessário haver um aumento de temperatura relativo à temperatura basal do paciente.

Estima-se que ocorra aumento da temperatura tecidual de 40-45°C, durante 5 minutos de aplicação. O aquecimento dos tecidos pode produzir um aumento temporário na extensibilidade de estruturas ricas em colágeno, tais como tendões, ligamentos e cápsulas articulares (DYSON, 1987). Por outro lado, efeitos térmicos excessivos, com intensidades mais elevadas podem lesionar os tecidos (SPEED, 2001; Ter HAAR, 1999).

### 3.2. EFEITOS NÃO TÉRMICOS

Existem situações que o ultrassom produz bioefeitos, mas que apesar disso não há envolvimento de uma temperatura significativa (Ter HAAR, 1998).

O efeito não térmico no tecido biológico é causado por mecanismos distintos como, cavitação, ondas estacionárias e correntes acústicas (Ter HAAR, 1998).

### 3.2.1. CAVITAÇÃO

A cavitação pode criar, aumentar e implodir cavidades de vapor e gases. Durante a expansão, os gases adsorvidos no líquido ao redor da cavidade, evaporam ocasionando a expansão da cavidade (SPEED, 2001; Ter HAAR, 1999). Por outro lado, durante a etapa de compressão, esses gases ou vapores não retornam completamente ao líquido, resultando num aumento efetivo da cavidade. Este processo ocorre em ciclos periódicos de expansão e compressão, causando o aumento dessa cavidade, que atinge um tamanho crítico e implode. Segundo Martines, Davolos e Júnior (2000) com essa implosão ocorrem à liberação de grande quantidade de calor e pressão num período curto de tempo e em pontos localizados do líquido, fornecendo energia suficiente para acelerar processos químicos. A cavitação estável é considerada benéfica para o tecido lesionado, enquanto a cavitação instável provoca danos aos tecidos. O microfluxo acústico pode alterar a estrutura, função e permeabilidade da membrana celular, sugerindo que estimula a reparação tecidual. A soma desses fenômenos estimula a atividade de fibroblastos, aumento na síntese de proteínas, aumento do fluxo local, regeneração tecidual e cicatrização óssea (MARTINES, DAVOLOS E JÚNIOR, 2000; WATSON, 2008). Ter Haar (1999) e Watson (2008) citam ainda o aumento da vascularização, da permeabilidade celular e do limiar de dor aos efeitos da energia ultrassônica.

### 3.2.2. ONDAS ESTACIONÁRIAS

As ondas estacionárias consistem de duas ondas superpostas, além de um componente de deslocamento, as intensidades e os picos são mais elevadas do que a onda incidente normal. Células endoteliais que revestem os vasos sanguíneos - que são células fixas - podem ser lesionadas, favorecendo a formação de trombos (KITCHEN E BAZIN, 1998; LOW E REED, 2001). O aumento da pressão produzida nos campos de ondas estacionárias pode provocar uma cavitação temporária, e conseqüentemente a formação de radicais livres (NYBORG, 1977).

### 3.2.3. CORRENTES ACÚSTICAS

Refere-se ao movimento localizado e unidirecional de um líquido de uma bolha que está vibrando. Esses movimentos muito pequenos de líquido também ocorrem ao redor das células, caracterizando o efeito chamado microfluxo (LOW E REED, 2001). Com isso ocorre alteração da permeabilidade da membrana celular, aumenta a concentração iônica ( $\text{Ca}^{2+}$ ) do seu citoplasma e, conseqüentemente alterando o mecanismo de ação da célula. Sendo assim, pode haver um aumento da síntese de certas proteínas envolvidas no processo de reparo tecidual, como o aumento da síntese de colágeno (DYSON E SUCKLING, 1978).

Ter Haar (1987) descreve que o calor e a cavitação são os mecanismos que causam a maioria dos efeitos terapêuticos do ultrassom. Provavelmente, são os dois mecanismos que explicam a facilitação da penetração transcutânea de medicamentos na pele tratada com ultrassom.

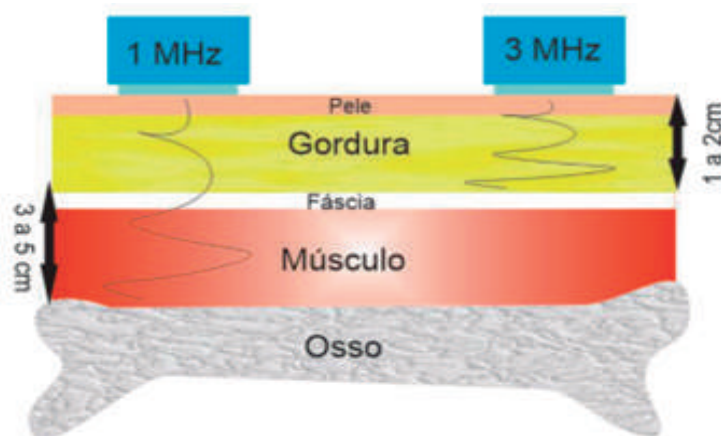
Após a descrição de como o ultrassom transfere energia para o tecido, a seguir será elucidado como a energia ultrassônica é utilizada pelas células e tecidos na interação com os tecidos biológicos.

#### 4. INTERAÇÃO DO ULTRASSOM COM O TECIDO BIOLÓGICO

Como citado anteriormente, as ondas ultrassônicas podem ser aplicadas por dois modos: contínuo e pulsado (BASSOLI, 2001; GUIRRO e GUIRRO, 2002). Os efeitos térmicos produzidos pelo ultrassom contínuo ocorrem pela vibração mecânica constante dos tecidos incididos. Já no modo pulsado, esse fato não ocorre, pois, a emissão é interrompida intercalando pausas, proporcionando assim que o calor seja dissipado (AGNE, 2004).

As frequências variam de 0,5 a 5 MHz, sendo que as mais utilizadas são as de 1 MHz e 3 MHz. A possibilidade de usar diferentes frequências entre 1 e 3 MHz é importante na medida em que as frequências mais altas (3 MHz) são absorvidas mais intensamente, tornando-as mais específicas para o tratamento de tecidos superficiais, com profundidade de 1 a 2 cm de penetração, enquanto que as frequências mais baixas (1 MHz) penetram mais profundamente, devendo ser usadas para os tecidos mais profundos de 3 a 5 cm (FIGURA 6) (DOCKER, 1995; Ter HAAR, 1999; LEUNG, 2004).

*Figura 6: Profundidade de absorção das ondas ultrassônicas nas frequências de 1 MHz e 3 MHz*



Fonte: Dantas (2017).

A intensidade da radiação ultrassônica é fator essencial para o sucesso de qualquer terapia, bem como o seu tempo de aplicação. A quantidade de energia total depositada sobre um determinado tecido biológico é o produto da intensidade com o tempo de aplicação que, convencionalmente, na terapia ultrassônica, varia entre 0,01 a 3W/cm<sup>2</sup> e apresenta uma frequência de 1 e 3 MHz, com ciclos de ondas que variam de 16 a 100%.

Os efeitos fisiológicos provenientes do aquecimento tecidual incluem: aumento da circulação sanguínea, despolarização das fibras nervosas aferentes, efeitos sobre os nervos periféricos, aumento da extensibilidade em tecidos ricos em colágeno como tendões, ligamentos e cápsulas articulares, redução de espasmos musculares, alívio da dor e a resolução de processos inflamatórios crônicos (FUIRINI e LONGO, 2002; ROMANO, 2001; STARKEY, 2001), relaxamento, aumento do metabolismo tecidual e da permeabilidade das membranas.

Os efeitos mecânicos do ultrassom terapêutico incluem estimulação da regeneração dos tecidos; reparo de tecido mole, reparo ósseo, fluxo sanguíneo em tecidos cronicamente isquêmico (YOUNG, 1998), além desses efeitos Fuirini e Longo (2002), destacam: regeneração tissular, síntese de proteína, diminuição de espasmos, normalização de tônus, ativação do ciclo de cálcio e estimulação das fibras nervosas aferentes.

Baker e colaboradores (2001) afirmam que durante a terapia é improvável que ocorra apenas um efeito, e sim que os dois efeitos não podem ser separados, admitindo que efeitos mecânicos sempre apresentam algum aquecimento.

#### **4.1. EFEITOS DO ULTRASSOM NA REPARAÇÃO TECIDUAL**

O processo de reparação tecidual foi abordado no Capítulo 6. Neste tópico será descrito a atuação do ultrassom nas diferentes fases de reparação tecidual.

##### **4.1.1. FASE INFLAMATÓRIA**

A fase inflamatória é extremamente dinâmica e durante seu curso, células de vários tipos como mastócitos, macrófagos e neutrófilos entram e saem do local da lesão. Há evidências que o ultrassom terapêutico pode interagir com estas células, influenciando sua atividade e levando a aceleração do reparo (Ter HAAR, 1998).

Williams (1974, 1976) demonstrou que as forças geradas pelas correntes acústicas produzem alterações na permeabilidade da membrana da plaqueta, levando a liberação de serotonina. Montimer e Dyson (1988), Nussbaum (1997), Leung et al. (2004) exemplificam que a aplicação de ultrassom induz a degranulação de mastócitos e desse modo liberando a histamina para os tecidos circunjacentes (FYFE E CHAHL, 1982). Com isso, é possível que o ultrassom esteja estimulando o mastócito a promover a degranulação, ao aumentar sua permeabilidade ao cálcio. A capacidade de efetuar o transporte do cálcio através das membranas celulares é essencial, pois o cálcio atua como mensageiro intracelular exercendo um profundo efeito na atividade celular devido ao aumento da síntese e secreção de fatores de lesão pelas células envolvidas no processo de cicatrização/reparo. Sendo assim, o ultrassom acelera o processo de reparo, sem prejudicar e interferir com os mecanismos de controle que limitam o desenvolvimento da granulação (Ter HAAR, 1998).

Segundo Watson (2008) quando o ultrassom é empregado com uma dose apropriada e com parâmetros adequados os benefícios desta terapia se torna mais eficiente até a fase de reparo e tendo um efeito que favorece toda a cascata da cicatrização.

#### **4.1.2. FASE PROLIFERATIVA**

Os principais eventos da fase proliferativa são a infiltração de células para dentro do leito da ferida, angiogênese, deposição da matriz, contração da ferida e reepitelização (KITCHEN, 2003).

O ultrassom proporciona uma potencialização da motilidade e proliferação dos fibroblastos indiretamente através da estimulação ultrassônica dos macrófagos. A velocidade da angiogênese, aumento da secreção de proteína e colágeno e estimulação da contração da ferida, conseqüentemente diminuindo o tamanho da cicatriz (BORGES, 2006). Durante a fase de reparo, os fibroblastos podem ser estimulados a produzir mais colágeno. O ultrassom pode promover a síntese de colágeno onde é reabsorvido através de um mecanismo denominado “turnover do colágeno”, sendo dessa forma produzido um colágeno com uma maior extensibilidade, modificando a qualidade do colágeno presente.

#### **4.1.3. FASE REMODELAÇÃO**

Nessa fase a ferida se torna relativamente acelular e avascular, o conteúdo de colágeno e a força tênsil da ferida também aumentam. A fase de remodelação pode durar desde meses até anos, dependendo do tecido envolvido e da natureza da lesão.

Williams (1974, 1976) demonstrou que as forças geradas pelas correntes acústicas produzem alterações na permeabilidade da membrana da plaqueta, levando a liberação de serotonina. Montimer e Dyson (1988), Nussbaum (1997), Leung et al. (2004) exemplificam que a aplicação de ultrassom induz a degranulação de mastócitos e desse modo liberando a histamina para os tecidos circunjacentes (FYFE E CHAHL, 1982). Com isso, é possível que o ultrassom esteja estimulando o mastócito a promover a degranulação, ao aumentar sua permeabilidade ao cálcio. A capacidade de efetuar o transporte do cálcio através das membranas celulares é essencial, pois o cálcio atua como mensageiro intracelular exercendo um profundo efeito na atividade celular devido ao aumento da síntese e secreção de fatores de lesão pelas células envolvidas no processo de cicatrização/reparo. Sendo assim, o ultrassom acelera o processo de reparo, sem prejudicar e interferir com os mecanismos de controle que limitam o desenvolvimento da granulação (Ter HAAR, 1998).

Segundo Watson (2008) quando o ultrassom é empregado com uma dose apropriada e com parâmetros adequados os benefícios desta terapia se torna mais eficiente até a fase de reparo e tendo um efeito que favorece toda a cascata da cicatrização.

#### **4.1.2. FASE PROLIFERATIVA**

Os principais eventos da fase proliferativa são a infiltração de células para dentro do leito da ferida, angiogênese, deposição da matriz, contração da ferida e reepitelização (KITCHEN, 2003).

O ultrassom proporciona uma potencialização da motilidade e proliferação dos fibroblastos indiretamente através da estimulação ultrassônica dos macrófagos. A velocidade da angiogênese, aumento da secreção de proteína e colágeno e estimulação da contração da ferida, consequentemente diminuindo o tamanho da cicatriz (BORGES, 2006). Durante a fase de reparo, os fibroblastos podem ser estimulados a produzir mais colágeno. O ultrassom pode promover a síntese de colágeno onde é reabsorvido através de um mecanismo denominado “turnover do colágeno”, sendo dessa forma produzido um colágeno com uma maior extensibilidade, modificando a qualidade do colágeno presente.

#### **4.1.3. FASE REMODELAÇÃO**

Nessa fase a ferida se torna relativamente acelular e avascular, o conteúdo de colágeno e a força tênsil da ferida também aumentam. A fase de remodelação pode durar desde meses até anos, dependendo do tecido envolvido e da natureza da lesão.

As propriedades mecânicas do tecido cicatricial estão relacionadas com a quantidade de colágeno presente bem como o arranjo ou alinhamento das fibras de colágeno no leito da lesão (Ter HAAR, 1998; KITCHEN, 2003). O ultrassom nesta fase favorece o aumento da resistência tênsil, a reorientação e a quantidade das fibras de colágeno.

O ultrassom na fase aguda estimula a liberação de agentes quimiotáxicos e a degranulação celular. Nas fases proliferativa e de remodelamento seriam estimulados a sintetizar maior quantidade de colágeno, proteína fibrosa conferindo resistência à tração tecidual, possibilitando um tecido cicatricial mais forte e mais elástico (DYSON apud ROMANO, 2001).

## 5. EFEITOS DO ULTRASSOM NO REPARO ÓSSEO

Apley (2002) relata que após uma fratura ocorre um processo chamado de reparo ou remodelamento ósseo. O efeito do primeiro se dá de modo muito semelhante ao dos tecidos moles. Os dois processos de reparo consistem em três fases que se sobrepõem: inflamação, proliferação e remodelamento. Contudo, no reparo ósseo a fase de proliferação é subdividida na formação de um calo ósseo mole e um calo ósseo duro. O primeiro é o equivalente ao tecido de granulação nas lesões de tecidos moles e é, dentro deste tecido, que o novo osso se regenera para formar então o calo duro (Ter HAAR, 1998).

Há dois tipos de consolidação, a primária e a secundária. Na consolidação primária, as células osteogênicas e endoteliais dos capilares morrem próximas da região lesionada do osso devido à interrupção da circulação. Os osteócitos que circundam os canais de Havers, também morrem. Nas regiões dos canais de Havers onde as células estão vivas, ocorre proliferação celular, crescimento celular e neoformação capilar. As células osteogênicas se transformam em osteoblastos e começam a reconstruir os canais de Havers. Esse processo avança até a região da área agredida, passando a ser chamado de osso imaturo. Neste tipo de consolidação não há a formação de um calo osso (LANDA, 2005).

Já na consolidação óssea secundária ocorre um processo extremamente complexo que pode ser dividido em três fases sequenciais que são: fase inflamatória, fase de proliferação e a fase de remodelamento (SOUSA, 2003; HOPPENFIELD, 2001).

O tempo de duração de cada estágio varia, depende da localização e gravidade da fratura, lesões associadas, idade do paciente e da condição nutricional do paciente.

As propriedades mecânicas do tecido cicatricial estão relacionadas com a quantidade de colágeno presente bem como o arranjo ou alinhamento das fibras de colágeno no leito da lesão (Ter HAAR, 1998; KITCHEN, 2003). O ultrassom nesta fase favorece o aumento da resistência tênsil, a reorientação e a quantidade das fibras de colágeno.

O ultrassom na fase aguda estimula a liberação de agentes quimiotáxicos e a degranulação celular. Nas fases proliferativa e de remodelamento seriam estimulados a sintetizar maior quantidade de colágeno, proteína fibrosa conferindo resistência à tração tecidual, possibilitando um tecido cicatricial mais forte e mais elástico (DYSON apud ROMANO, 2001).

## 5. EFEITOS DO ULTRASSOM NO REPARO ÓSSEO

Apley (2002) relata que após uma fratura ocorre um processo chamado de reparo ou remodelamento ósseo. O efeito do primeiro se dá de modo muito semelhante ao dos tecidos moles. Os dois processos de reparo consistem em três fases que se sobrepõem: inflamação, proliferação e remodelamento. Contudo, no reparo ósseo a fase de proliferação é subdividida na formação de um calo ósseo mole e um calo ósseo duro. O primeiro é o equivalente ao tecido de granulação nas lesões de tecidos moles e é, dentro deste tecido, que o novo osso se regenera para formar então o calo duro (Ter HAAR, 1998).

Há dois tipos de consolidação, a primária e a secundária. Na consolidação primária, as células osteogênicas e endoteliais dos capilares morrem próximas da região lesionada do osso devido à interrupção da circulação. Os osteócitos que circundam os canais de Havers, também morrem. Nas regiões dos canais de Havers onde as células estão vivas, ocorre proliferação celular, crescimento celular e neoformação capilar. As células osteogênicas se transformam em osteoblastos e começam a reconstruir os canais de Havers. Esse processo avança até a região da área agredida, passando a ser chamado de osso imaturo. Neste tipo de consolidação não há a formação de um calo osso (LANDA, 2005).

Já na consolidação óssea secundária ocorre um processo extremamente complexo que pode ser dividido em três fases sequenciais que são: fase inflamatória, fase de proliferação e a fase de remodelamento (SOUSA, 2003; HOPPENFIELD, 2001).

O tempo de duração de cada estágio varia, depende da localização e gravidade da fratura, lesões associadas, idade do paciente e da condição nutricional do paciente.



Como já citado, o ultrassom terapêutico induz mudanças fisiológicas como ativação de fibroblasto, colágeno e diminuição de células inflamatórias por aceleração do metabolismo celular, sendo assim, influenciando diretamente no processo de reparação dos tecidos, inclusive o tecido ósseo (OLSSON et al., 2006). As cargas elétricas necessárias ao reparo ósseo são produzidas no osso por meio do efeito piezoelétrico, pois o ultrassom pulsado atinge a superfície do osso por uma sucessão de impulsos, cada um deles resultando em um sinal elétrico como resposta do osso (LANDA, 2005).

De acordo com Guirro (2002) a colocação de cargas elétricas na superfície celular, decorrente da aplicação de energia ultrassônica pulsada, mantém a polarização elétrica média enquanto durar o estímulo. Com isso, os osteoblastos alteram seus potenciais de membrana permitindo o bombeamento de íons e a captação de nutrientes. As células atuam como transdutor biológico, onde o estímulo elétrico produz uma maior atividade celular, as quais se agruparão segundo a polaridade compatível com a sua natureza, ou seja, os osteoblastos serão atraídos pelo pólo negativo e os osteoclastos pelo pólo positivo, promovendo assim o reparo ósseo.

## **6. TÉCNICAS DE APLICAÇÃO**

Vários fatores devem ser considerados antes da utilização do ultrassom. Dentre esses fatores podemos citar a escolha do aparelho de ultrassom, calibração, escolha do meio de transferência, intensidade, modo contínuo ou pulsado, intervalos de tratamento, duração do tratamento e riscos potenciais para o terapeuta e paciente. Esse assunto será discutido posteriormente. A Tabela 1 mostra resumidamente os fatores de aplicação do ultrassom.

*Tabela 1: Fatores e características importantes para definir o melhor protocolo de tratamento.*

Aplicação do ultrassom	
<b>Escolha do meio de transferência</b>	Para que o ultrassom penetre no tecido há necessidade da aplicação de alguma forma de agente de transferência entre o transdutor e o corpo do paciente. Os géis aquosos possuem propriedades acústicas similares à água, com vantagem de que suas viscosidades mais elevadas os tornam mais facilmente utilizáveis.
<b>Frequência</b>	A escolha da frequência de saída do ultrassom proporciona ao fisioterapeuta o controle da profundidade a ser atingida pela energia e também do mecanismo físico em ação. Quanto maior a frequência, mais superficial será a profundidade de penetração.
<b>Intensidade</b>	Após a escolha da frequência, o fisioterapeuta deve decidir quanto ao nível de intensidade a ser utilizado. A intensidade é a energia que cruza uma unidade de área perpendicular à onda, na unidade de tempo.
<b>Modo contínuo ou pulsado</b>	Modo contínuo: efeitos térmicos. Modo pulsado: efeitos não térmicos ou mecânicos
<b>Intervalo de tratamentos</b>	Depende da natureza da lesão
<b>Duração do tratamento</b>	Depende da área da lesão
<b>Riscos para o paciente e fisioterapeuta</b>	Fisioterapeuta deve estar atento às contraindicações do ultrassom e usar equipamento com calibração e manutenção adequadas.

Fonte: Elaborado pelas próprias autoras

O ultrassom vem sendo utilizado como agente terapêutico há mais de 60 anos e na fisioterapia é uma modalidade que trata uma variedade de patologias, incluindo lesões dos tecidos moles e inflamação, problemas circulatórios e estimulação na reparação de tecidos. Com isso, muitos medicamentos anti-inflamatórios não hormonais também são receitados frequentemente para essas patologias e tradicionalmente tem sido tomado via oral na forma de comprimidos ou cápsulas. Entretanto, esses medicamentos irritam o sistema gastro-intestinal e uma alternativa de aplicação tem sido a fonoforese. O ultrassom pode aumentar a penetração em relação à quantidade e profundidade de algumas drogas através da pele (KOEKE, 2003).

## **7. FONOFORESE: PRÁTICA EMPREGADA NA PENETRAÇÃO DE MEDICAMENTOS SELECIONADOS.**

A fonoforese ou sonoforese é uma prática que utiliza o ultrassom terapêutico (UST) na aplicação de drogas através da pele fazendo com que aumente sua eficácia com a penetração e ativação do princípio ativo (SILVA JÚNIOR; SOUSA, 2011).

É uma técnica que demonstra como ocorre a permeação de um fármaco através da barreira transcutânea, através do qual faz ocorrer um aumento da permeabilidade da membrana celular, corroborando com a diminuição da resistência cutânea, na qual possibilita a eficácia utilização de uma substância e obtenha com ela uma maior penetração (BRASILEIRO; ALVES; ESCÓSSIA, 2003; SILVA JÚNIOR; SOUSA, 2011).

## 7.1. HISTÓRICO

O uso da fonoforese é designado como um recurso que utiliza simultaneamente a aplicação do ultrassom e de medicamentos. Desde 1950 tem sido uma prática clínica bastante aplicada principalmente na fisioterapia. Sua utilização tanto no Brasil como em outros países é promissora (BRASILEIRO; ALVES; ESCÓSSIA, 2003). Em algumas regiões dos Estados Unidos os serviços fisioterapêuticos empregam essa técnica em clínicas na qual chegam a atingir um percentual de 70%, correspondendo a 15 milhões de tratamentos por ano. Dados australianos obtidos por questionários aplicados à fisioterapeutas, mostraram que o uso é ainda maior, chegando a cerca de 84%. Já os resultados de aplicação no Brasil, elucidados na literatura, foram de questionários aplicados na região norte mostrando a utilização dessa técnica em 65% das clínicas de fisioterapias (KOEKE, 2003; MARTINS; PINHEIRO, 2006; BOONHONG; THIENKUL, 2020).

## 7.2. FARMACOCINÉTICA

A absorção dos medicamentos utilizado nessa técnica requer todo um estudo de como ele interage com o ultrassom (US). O emprego do US gera uma energia sonora longitudinal que penetra profundamente através dos tecidos biológicos produzindo diferentes mudanças celulares. Essas alterações ocorrem através de efeitos mecânicos, na qual as vibrações moleculares transmitem a onda de propagação, expandindo a matéria no meio que se encontram, meio celular. Esse mecanismo também conhecido como ultrassom terapêutico causam ações mecânicas e térmicas com inúmeros efeitos biológicos e várias respostas fisiológicas no organismo (MARDEGAN; GUIRRO, 2005).

Esses efeitos são utilizados pelos especialistas como terapia coadjuvante de tratamentos com ação anti-inflamatória, bem como propriedades analgésicas, mas também com ação antiedematogênica (LIMA et al., 2020). Papel bastante visado também está voltado às afecções do sistema musculoesquelético, atuando na reparação óssea, e em processos cicatriciais (MARDEGAN; GUIRRO, 2005).

A absorção dos fármacos se destaca com o aumento do fluxo causado pela hiperemia e pelo aumento da permeabilidade das membranas celulares, culminando em um aumento da regeneração tecidual.

A camada córnea, a mais externa da epiderme, contém queratinócitos, que tem propriedade de barreira para a pele, envolto por uma camada lipídica, o que limita a entrada dos fármacos. O US altera essa barreira desorganizando o estrato córneo, através do aquecimento e melhorando a absorção percutânea (HOPPE et al., 2010).

Algumas variáveis devem ser levadas em consideração para que haja uma eficácia da prática aplicada. O trabalho do ultrassom e o tempo de utilização, o distanciamento do cabeçote, a região a ser aplicada (pele) e principalmente a composição da droga (SILVA JÚNIOR; SOUSA, 2011). A vantagem da fonoforese é de atingir estruturas mais profundas com os agentes farmacológicos a fim de obter uma aplicação eficaz, segura, fácil, indolor e minimizando os efeitos adversos (HOPPE et al., 2010).

A biodisponibilidade do fármaco no local desejado é melhorada pelo aumento da permeabilidade provocada pelos mecanismos físicos do ultrassom e também pelo efeito cavitacional. O US faz com que ocorra um aquecimento local provocado pelo aumento da energia cinética das moléculas da substância empregada, além de provocar na membrana celular uma agitação que dilata os poros dos folículos pilosos e altera as glândulas sudoríparas com o aumento da hiperemia local. Portanto o transporte do fármaco é alterado pela cavitação no qual é provocado pelo estresse mecânico, aumento de temperatura com conseqüente aumento da reatividade química (MARDEGAN; GUIRRO, 2005; MARTINS; PINHEIRO, 2006; HOPPE et al., 2010; SILVA JÚNIOR; SOUSA, 2011; FURTADO et al., 2018; CAVALCANTE et al., 2019; WANDERLEY; ARAÚJO, 2019).

### **7.3. FARMACODINÂMICA**

A transmissão da onda ultrassônica, através de um meio de acoplamento, disponibilidade do fármaco, leva a uma avaliação cuidadosa desse material. Portanto de acordo com estudos realizados, a droga é incorporada ao meio de transmissão do US, depois introduzida à pele através de líquido, pomada, creme ou géis, sendo esse último o mais eficaz avaliado até o momento (MARDEGAN; GUIRRO, 2005).

A distribuição para ser rápida deve-se levar em consideração: a frequência e intensidade do aparelho (1 MHz e 1 W/cm<sup>2</sup> respectivamente); à espessura da camada do agente de incorporação (géis de 5mm) e a concentração dos fármacos utilizados (de 10 a 1%). Não há estudos específicos com padronização das quantidades e frequências utilizadas demonstrados na literatura, portanto cada clínica adota uma conduta de acordo com a obtenção dos resultados (MARDEGAN; GUIRRO, 2005; SILVA JÚNIOR; SOUZA, 2011).

#### 7.4. EFICÁCIA CLÍNICA

O uso da fonoforese torna-se uma técnica alternativa aos tratamentos já existentes (oral e injetável) e tem sido comprovadamente eficiente. De acordo com a organização mundial de saúde (OMS) limitou o uso do ultrassom de intensidade máxima há 3 W/cm<sup>2</sup>, em alguns estudos as terapias variam de 0,5 a 4 W/cm<sup>2</sup>. Segundo a OMS o tempo de exposição deve-se levar em consideração à área de aplicação (1 min/cm<sup>2</sup> tecido exposto), não devendo ultrapassar 18 minutos. Essas recomendações são devido aos efeitos provocados como: alterações da viscosidade dos géis, alteração no transporte de íons, degradação de moléculas das substâncias empregadas, aumento da vascularização e alterações linfáticas (HOPPE et al., 2010)

Alguns estudos mostraram a eficácia nos efeitos anti-inflamatórios e anti edemaciadas utilizando-se plantas medicinais e alguns medicamentos convencionais (ALBRECHT et al., 2017).

O uso por fisioterapeutas na dermatologia vem sendo bastante preconizado principalmente para tratamento em adiposidade local (MONTEIRO et al., 2020).

Os efeitos biológicos podem ser caracterizados como térmicos e não térmicos, além de levar em consideração o regime de pulsação podendo ser contínuo ou pulsado. Os efeitos térmicos obtidos com a aplicação do US facilitam a resposta fisiológica ocasionando um aumento do fluxo sanguíneo local (hiperemia), aumento da permeabilidade cutânea, havendo também uma alteração nas fibras de colágenos, levando a melhora da resposta de regeneração nos tecidos lesados e na melhora da elasticidade. No tratamento da adiposidade essas ondas provocadas pelo US penetram profundamente, aumentando a potencialização no efeito da eliminação de gordura e juntamente com fármacos que ajudam na produção de colágeno formando um efeito bioestimulador, melhorando a textura da pele e levando assim a um efeito de rejuvenescimento desta (HOPE et al., 2010; SILVA et al., 2014; MONTEIRO et al., 2020).

A reparação tecidual também vem apresentando resultados benéficos e promissores obtidos com a aplicação dessa técnica (KOEKE, 2003).

Alterações provocadas na superfície da pele também chamada de celulite é causado pelo acúmulo de células adiposas que se espalham para derme e atinge a epiderme dando um aspecto a pele de ondulações, esses nódulos estão sendo tratados com a fonoforese e tem se mostrado eficaz e bastante promissor para essa área da fisioterapia dermatofuncional (ALBRECHT et al., 2017; SANTOS; ZARBATO, 2019).

Quando é avaliado o efeito anti-inflamatório, avalia-se também o meio de dispersão do fármaco. E a redução da inflamação é significativa e pode ser demonstrada quando é determinado os níveis de TNF- $\alpha$  e IL-1 $\alpha$ . As várias afecções musculoesqueléticas entre elas artrite reumatoide também se mostra benéfica com essa prática. A aplicação de alguns esteroides transdérmicos para a redução da dor tem se demonstrado bastante eficaz com a fonoforese (FURTADO et al., 2018).

Na literatura há alguns tratamentos usando fonoforese e hidrocortisona demonstrando uma redução na dor em 68% e um aumento no grau de amplitude no movimento de um membro ou articulação (KOEKE, 2003; MARDEGAN; GUIRRO, 2005).

Portanto, a fonoforese vem se mostrando um tratamento alternativo para a administração de medicamentos quando comparado aos convencionais, com a vantagem de não provocar alterações gastrointestinais, dor ou mesmo medo, como muitas vezes ocorre com os métodos tradicionais (SILVA JÚNIOR; SOUSA, 2011).

## 7.5. LIMITAÇÕES

Muitos estudos mostram que uma das principais limitações do estudo é ter um grande percentual de pacientes (torno 60%) que não finalizam o estudo nos quais estão inseridos, e os resultados ficam comprometidos (FURTADO et al., 2018).

Alguns estudos também mostraram como efeito negativo do tratamento quando ele é feito fora das especificações, podendo levar a queimaduras locais, sendo inviável seu uso clínico (MARTINS; PINHEIRO, 2006).

Outro efeito negativo também é gerado devido ao uso de um fármaco inapropriado para as aplicações ou mesmo o uso de um agente acoplante a esse princípio ativo pouco eficaz no tratamento (BRASILEIRO; ALVES; ESCÓSSIA, 2003).

Observamos que a fonoforese vem sendo um recurso prospectivo e promissor, à medida que sua utilização é ampliada entre os pesquisadores, encontrando-se com isso resultados positivos com a implantação da técnica. O que muitas vezes deixa dados incompletos é quanto à padronização e os parâmetros ideais que o ultrassom deve ser aplicado. Outro fator não menos importante e de extremo cuidado é com o uso do fármaco e sua via de interação com a pele (agente acoplante), com a finalidade de obter a melhor forma de transmissibilidade, determinando uma melhor eficácia no tratamento.

Dessa maneira novas formas de estudos e investigações precisam ser implementadas para estabelecer uma condição ideal e melhor eficácia no uso dessa prática.

No Brasil ainda há poucas pesquisas relacionadas à fonoforese. Por isso, há uma necessidade crescente de se aumentar os estudos desenvolvidos nessa área principalmente entre profissionais brasileiros em meio a saúde melhorando com os diferentes resultados o empenho no modo e nos parâmetros de aplicação, que são empregados nas clínicas e que possam produzir resultados reprodutíveis e eficazes.

Entretanto, para um tratamento fisioterapêutico eficaz e seguro, é necessário o conhecimento das características de operação do equipamento que deve estar funcionando com exatidão quanto à intensidade, frequência, duração da aplicação, treinamento para seu uso adequado e conscientização quanto à manutenção do equipamento.

## **8. INDICAÇÕES E CONTRA-INDICAÇÕES DA TERAPIA POR ULTRASSOM**

Diversas patologias podem ser tratadas com ultrassom. Dentre elas: fibromialgia, osteoartite, espasmo muscular, rigidez articular, reparo de tendões, estiramento, bursite, tendinite, cicatrização de feridas, entre outras.

As contraindicações são trombose, útero durante a gestação, gônadas, tumores, áreas isquêmicas, área cardíaca, região dos olhos, placas epifisiárias, marcapasso e áreas com sensibilidade diminuída.

O ultrassom se for usado corretamente e adequadamente pode ser uma modalidade terapêutica eficiente. Os efeitos benéficos são significativos, em baixa intensidade, o que minimiza o risco de lesões e evitando complicações futuras.

**Referencial Bibliográfico**

AGNE, J. E. Ultra-som. in: \_\_\_\_\_. Eletrotermoterapia teoria e prática. Santa Maria: Orium Editora & Comunicação Ltda, p 282-308. 2004.

ALBRECHT, L. D. P. et al. Tratamento Do Fibro Edema Geloide: Uma Revisão Sobre O Uso Do Ultrassom E Dos Ativos Cafeína E Centella Asiatica 1. 2017.

AMANCIO, A.C.G. et al., Estimulação ultra-sônica da integração de enxertos de pele total: estudo experimental em coelhos. Acta Ortopedica Brasileira, v.14, n.5, p.276-279, 2006.

AMAZONIA, S. et al. Eficácia do ultrassom terapêutico na artrite reumatoide: uma revisão sistemática. p. 89–96, 2018.

APLEY, A. G. Ortopedia e fraturas: em medicina e reabilitação. São Paulo: Atheneu, 2002.

BAKER, K. G., ROBERTSON, V. J., DUCK, F. A. A review of therapeutic ultrasound: biophysical effects. Physical Therapy, v.81, p.1351-1358, 2001.

BASSOLI, D. A. Avaliação dos efeitos do ultra-som pulsado de baixa intensidade na regeneração de músculos esqueléticos com vistas à aplicabilidade em clínica fisioterapêutica. 2001. 94 f. Dissertação (Mestrado) - Universidade de São Paulo, São Carlos, 2001.

BOONHONG, J.; THIENKUL, W. Effectiveness of Phonophoresis Treatment in Carpal Tunnel Syndrome: A Randomized Double-blind, Controlled Trial. PM and R, v. 12, n. 1, p. 8–15, 2020.

BORGES, F.S. Modalidades terapêuticas nas disfunções estéticas. São Paulo: Phorte, 2006.

CAMERON, M.H. Agentes físicos na reabilitação, da pesquisa a prática. 3ª edição, editora Elsevier, 2012.

CAVALCANTE, J. G. G. et al. Uso da fonoforese para alívio da dor e inflamação em doenças do sistema musculoesquelético. Revista Eletrônica Acervo Saúde, n. 37, p. 1664, 2019.



CARVALHO, D.C.L., CLIQUET JR. A. A ação do ultra-som terapêutico de baixa intensidade em ossos de ratas osteopênicas. *Acta Ortopédica Brasileira*, v.11, n.1, p.17-24, 2003.

CRUZ, K.B., MACHADO, A.F.P., FARCIC, T.S., TACANI, P.M., TACANI, R.E., MASSON, I.F.B., BALDAN, C.S., LIEBANO, R.E. Efeito do ultrassom terapêutico na comparação das técnicas direta e fonoforese com gel de caféina no tratamento de fibro edema geloide. *J Health Sci Inst.* 2015; 33(3):259-63.

DANTAS, L.C.S. Proposta de protocolo para utilização de ultrassom terapêutico de 3MHz pulsado no processo de cicatrização de feridas cutâneas experimentais em ratos Wistar. Universidade Federal do Alagoas. Programa de Pós-Graduação em Ciências da Saúde. Dissertação (Mestrado), 70p. 2017.

DYSON, M. Mechanism involved in therapeutic ultrasound. *Physiotherapy* 73: 116-120, 1987.

DYSON, M., SUCKLING, J. Stimulation of tissue repair by ultrasound: a survey of the mechanisms involved. *Physiotherapy*, v.64, p.105-108, 1978.

FONSECA, N.C., SILVA, P.A.V., LIMA, J.C., CÂMARA, A.L. Aplicabilidade do ultrassom terapêutico no reparo ósseo de fraturas: uma revisão bibliográfica. *Anuário da Produção de Iniciação Científica Discente*. Vol. 13, N. 18, Ano 2010. p. 97-108.

FERNANDA, M. et al. Revisão Agentes de acoplamento de ultra-som terapêutico e fonoforese Coupling agents of therapeutic ultrasound and phonophoresis. v. 6, n. 34, p. 211–216, 2005.

FLÁVIO MEDEIRAS SILVA JÚNIOR, G.; PRISCILA MEJIA DE SOUSA, D. Aplicação da fonoforese. p. 1–12, 2011.

HOPPE, S. et al. Fonoforese na redução da adiposidade abdominal. *Revista Brasileira de Terapias e Saúde*, v. 1, n. 1, p. 13–26, 2010.

KOEKE, P. U. Estudo comparativo da eficácia da fonoforese, do ultra-som terapêutico e da aplicação tópica de hidrocortisona no tratamento do tendão de rato em processo de reparo tecidual. p. viii, 152 f., 2003.

LIMA, T. C. P. DE et al. Desenvolvimento de nanogel de Copaifera reticulata sobre a lesão muscular em ratos usando fonoforese. *Saúde e Pesquisa*, v. 13, n. 1, p. 181–192, 2020.

MARTINS, R. C. C.; PINHEIRO, L. G. Influência da técnica de aplicação da fonoforese na absorção de fármacos pela pele humana: uma revisão. *Universo do Conhecimento*, p. 91, 2006.

MONTEIRO, R. D. S. et al. Perfil dos usuários atendidos pela fisioterapia dermatofuncional em uma clínica escola de Belém, Pará. *Revista Pesquisa em Fisioterapia*, v. 10, n. 2, p. 232, 2020.

NOVA, L.; PEIXOTO, A.; JARDIM, C. ANÁLISE DA TRANSMISSIBILIDADE ULTRA-SÔNICA DE. v. 7, n. 2, p. 139–144, 2003.

FUIRINI J. R, LONGO, G. J. *Ultrassom*. 2. ed. [s/l]: Amparo. KLD bioequipamentos eletrônicos, 52 p 2002.

FYFE, M.C., CHAHL, L.A. Mast cell degranulation: A possible mechanism of action of therapeutic ultrasound. *Ultrasound Med Biol B (Suppl.1:62)*

GARCIA, E.A.C. *Biofísica*. São Paulo: Sarvier; 2000.

GUIRRO, E; GUIRRO, R. *Fisioterapia Dermato-Funcional*. 3.ed. São Paulo: Manole, 2002

HAAR, G. T. Propriedades eletrofísicas. In: KITCHEN, S.; BAZIN, S. *Eletroterapia de Clayton*. 10. ed. São Paulo: Manole, 1998.

HARR, G.T. Therapeutic ultrasound. *European Journal of Ultrasound*, v. 9, p. 3-9, 1999.

HOPPENFELD S. MURTHY V. L. *Tratamento e Reabilitação de Fraturas*. São Paulo: Manole, 2001.

JORGE, A.E. S. *Ultrassom pulsado de baixa intensidade na cicatrização de úlcera venosa crônica: estudo comparativo de duas técnicas de aplicação*. Programa de Pós-Graduação de Interunidades em Bioengenharia. Dissertação (Mestrado). 100p. 2009.

KENYON, K., KENYON. J. *Fisioterapia essencial*. 2ª edição, editora Elsevier, 2011.

KITCHEN, S. *Eletroterapia prática baseada em evidências*. 11º edição, Ed. Manole, 2003.

KOEKE, P.U. *Estudo da eficácia da fonoforese, do ultra-som terapêutico e da aplicação tópica de hidrocortisona no tratamento do tendão de rato em processo de reparo de tecido*. Programa de Pós-Graduação Interunidade em Bioengenharia, Universidade de São Paulo – USP. São Carlos, SP. Dissertação (Mestrado). 164p. 2003.

LANDA, L. V. Estudo comparativo entre terapia com laser de baixa potência e terapia ultrassônica na promoção da osteogênese em rádio de coelho, 2005. Dissertação de Mestrado em Bioengenharia, Universidade do Vale do Paraíba.

LEUNG, M. C; NG G. Y.; YIP K. K. Effect of ultrasound on acute inflammation of transected medial collateral ligaments. *Archives of Physical Medicine and Rehabilitation*, v.86, 2004.

LOW, J; REED, A. *Eletroterapia Explicada Princípios e Prática*. 3 ed. Barueri- São Paulo: Manole, 2001.

MARTINES, M.A.U., DAVOLOS, M.R., JÚNIOR, M.J. O efeito do ultrassom em reações químicas. *Química Nova*, v. 23, n. 2, p. 251-256, 2000.

MORTIMER, A.J., DYSON, M. The effect of therapeutic ultrasound on calcium uptake in fibroblastos. *Ultrasound Med Biol* 14: 499-506.

NANDA, B.K. *Electrotherapy Simplified*, 1st ed. New Delhi: Jaypee Brothers Medical; 2008.

NYBORG, W.L. (1977). Physical mechanisms for biological effects of ultrasound. DHEW 78-8062. US Government Printing Office. Washington D.C.

OLSSON, D., MARTINS, V., PIPPI, N., MAZZANTI, A., TOGNOLI, G. Ultra-som Terapêutico na cicatrização tecidual: Estudo experimental. *Ciência Rural*, v.38, n.4, jul, 2008.

PONTE, V.A., SILVA, A.S.J., MORORÓ, D.G.A, et al. Avaliação dos Efeitos da Irradiação Ultrassônica de Baixa Frequência no Tratamento de Úlcera Venosa. *Rev Fund Care Online*. 2019. out./dez.; 11(5):1219-1225. DOI: <http://dx.doi.org/10.9789/2175-5361.2019.v11i5.1219-1225>.

PRENTICE, W.E. *Therapeutic modalities in rehabilitation*, 3rd ed. Nova York: McGraw-Hill Medical; 2005.

PRENTICE, W.E.; VOIGHT, M.L. *Técnicas em reabilitação musculoesquelética*: Porto Alegre: Art Med, 2003.

REJAILI, W.A., CHUEIRE, A.G., CORDEIRO, J.A., PETEAN, F.C., FILHO, G.C. Avaliação do uso do Hylano GF-20 no pós-operatório de artroscopia de joelho por artrose. *Acta Ortop Bras*. 2005;13(1):20-3.

ROBERTSON V., WARD A., LOW J., REED, A. *Electrotherapy Explained: Principles and Practice*, 4th ed. Oxford: Butterworth-Heinemann Elsevier; 2006.

ROMANO, C.V.G. Os efeitos do ultra-som terapêutico aplicado na fase precoce da cicatrização do tendão flexor. Estudo biomecânico em tendões de coelhos. Ribeirão Preto, SP. 68f. Dissertação (Mestrado) – Programa de Pós-Graduação de Interunidades em Bioengenharia – Universidade de São Paulo, 2001.

SANTOS, F. DOS; ZARBATO, G. F. Ferramentas da cosmetologia e da estética para o tratamento do fibro edema gelóide: revisão atual da literatura. Estética e Bem Estar-Tubarão, 2019.

SILVEIRA, S.D. O ultra-som terapêutico no processo cicatricial de tendões flexores digitais superficiais em cães. 2003. 74f. Dissertação (Mestrado em Cirurgia Experimental) – Universidade Federal de Santa Maria.

SOUSA, V. L. Efeitos do ultrassom de baixa intensidade sobre a consolidação óssea em fraturas de ossos longos (rádio, ulna, fêmur, tíbia e fíbula). 2003. Disponível em [www.bv.fapesp.br/pt/.../efeitos-ultrassom-baixa-intensidade/](http://www.bv.fapesp.br/pt/.../efeitos-ultrassom-baixa-intensidade/)

SPEED, C. Therapeutic ultrasound in soft tissue lesions. *Rheumatology*, v. 40, n. 12, p. 1331-1336, 2001.

STARKEY, C. Recursos Terapêuticos em Fisioterapia. 2ª ed. São Paulo: Manole, 277-313p, 2001.

TER HAAR, G. Therapeutic ultrasound. *European Journal of Ultrasound*, v. 9, n.1, p. 3-9, 1999. ISSN 0929-8266.

WATSON, T. Ultrasound in contemporary physiotherapy practice. *Ultrasonics*, v.48, n. 4, p. 321-329, 2008. ISSN 0041-624X.

VALENTIM DA SILVA, R. M. et al. Efeitos da fonoforese com gel de ativos lipolíticos na adiposidade abdominal. *Mundo da Saude*, v. 38, n. 4, p. 369-374, 2014.

WELLS, P.N.T. (1977). *Biomedical Ultrasonics*. London: Academic Press.  
WILLIAMS, A.R. Production and transmission of ultrasound. *Physiotherapy* 73: 113-116, 1987.

WILLIAMS, A.R. Release of serotonin from platelets by acoustic streaming. *Journal of the Acoustic Society of America* 56:1640, 1974.

WILLIAMS, A.R., SYKES, S.M., O'BRIEN, W.D. Ultrasonic exposure modifies platelet morphology and function in vitro. *Ultrasound Med Biol*. 2: 311-317, 1976.

WANDERLEY, C.; ARAÚJO, I. W. DE. Terapia combinada no tratamento da adiposidade abdominal: ensaio clínico randomizado. 2019.

YONG, S. Terapia por ultra-som. In: \_\_\_\_\_. Kitichens S, Bazin S. Eletroterapia de Clayton. São Paulo: Manole; p.235-58, 1998.



# FOTOBIOMODULAÇÃO



**Professor Doutor**  
**Prof. Dr. Vitor Hugo Panhóca**

*Especialista em Dor Orofacial, Disfunção Temporomandibular pela Escola Paulista de Medicina da Universidade Federal de São Paulo (UNIFESP).  
Professor convidado no curso de Pós-Graduação em DTM e Dor Orofacial da Faculdade São Leopoldo Mandic (Campinas/SP e São Paulo/SP)  
Atualmente é Pesquisador no Laboratório de Biofotônica (IFSC – USP).  
Consultor em Odontologia na MM Optics (São Carlos/SP).*

## 1. INTRODUÇÃO

A terapia a laser de baixa potência (TLBP) ou fotobiomodulação (FB), apresentam um efeito biológico fotofísico e fotoquímico nas células dos seres humanos que desde tempos remotos mostram promover aceleração dos processos de cicatrização tecidual. A TLBP promove aumento do metabolismo celular agindo diretamente na membrana das mitocôndrias com conseqüente, promoção de diferentes efeitos, como modulação inflamatória, efeito antálgico e de relaxamento muscular. Além disso, a TLBP tem sido usado de maneira sistêmica agindo na resposta imune, sistemas circulatórios e hematológicos.

Diferentemente dos lasers de alta potência, a FB é realizada sem grande aquecimento dos tecidos. O laser de alta potência que é usado em odontologia para ablação, corte, coagulação, antimicrobiano, fusão esmalte, descontaminação de bolsa periodontal, cirurgia periodontal, remoção de tecido de granulação, perimplantite e remoção de facetas, apresenta sua aplicação com luz promovendo altas temperaturas nos tecidos. O laser de baixa potência que em inglês é chamado de “cold laser”, por não gerar altas temperaturas, deve ser usado com cuidado na TLBP, pois vem sendo usada em dosimetrias e tempo cada vez maiores, o que pode levar a dano térmico nas suas aplicações nos tecidos humanos. A TLBP tem sido aplicado em diversas áreas de saúde, tal como, fisioterapia, fonoaudiologia, podologia e estética; de maneira impactante em função da vasta literatura produzida neste assunto, levando cada dia mais a ser uma ferramenta complementar ou mesmo alternativa de terapêutica clínica para profissionais destas áreas.

Os primeiros estudos que levaram a conceber a possibilidade de existência do laser se deve a Albert Einstein que em 1917 publicou estudo sobre o equilíbrio dinâmico para um meio material imerso em radiação eletromagnética, absorvendo-a e reemitindo-a. Sendo chamada de teoria quântica da radiação, ou seja, uma teoria que tornava possível a geração de luz através de um processo de emissão estimulada de um meio físico, seja gasoso, líquido ou sólido. Foi em 1958 que Townes e Schawlow fizeram a previsão de condições para amplificação de luz (máquinas) por emissão estimulada (laser); esses dois pesquisadores, Charles H. Townes e Arthur L. Schawlow receberam por isso Prêmio Nobel de 1981. Foi em julho de 1960 que ocorreu a primeira operação oftalmológica bem sucedida de um Laser (cristal rubi) por Theodore H. Maiman. Em 1965, Sinclair e Knoll, desenvolveram um laser de baixa potência, também chamado de terapêutico para fotobiomodulação.

Recentemente, muitos ensaios clínicos foram e tem sido realizado para alcançar um consenso sobre a melhor dosimetria com tempos de exposição e localização de aplicação do laser para se obter os melhores resultados com a luz laser. No entanto, em muitos ensaios clínicos, os protocolos utilizados nesses estudos, não segue padrões científicos para pesquisa clínica por falta de detalhamento da metodologia (PANHÓCA et al., 2015; PANHÓCA et al., 2020). Por isso, trabalhos na literatura por vezes se mostram desacreditando a TLBP como uma terapia complementar ou alternativa com eficácia em patologias que acometem o ser humano (EMSHOFF et al., 2008). Porém, com o aumento impactante de estudos científicos mostrando a eficácia da TLBP em revistas renomadas internacionalmente cada vez mais essa modalidade terapêutica se consolida na área da saúde.

## 2. EFEITOS TERAPÊUTICOS

Ensaios clínicos recentes com TLBP avaliaram seu uso em uma variedade de áreas clínicas, incluindo dor orofacial, disfunção temporomandibular, artrite, capsulite, alteração de olfato, alteração de paladar, cervicalgia, fibromialgia, hipersensibilidade dentinária, dores neuropáticas, paralisia facial, entre outros; mostrando a eficácia da aplicação do laser nestes tratamentos (JAMEIE et al., 2014). Existem inúmeras evidências apresentadas na literatura que apoiam essa possibilidade. (RAYEGANI et al., 2012; PANHÓCA, et al., 2021).

Os efeitos fisiológicos apresentados pela TLBP são baseados em estudos seminais feitos por Tina Karu em células in vitro. Karu (1988) relata o efeito do laser em componentes moleculares; esses mecanismos apresentam a ativação de curto prazo do transporte de elétrons em cascata com aumento da síntese do trifosfato de adenosina (ATP) e uma redução no pH intracelular (KARU, 1988). São estas reações que formam a base conceitual dos efeitos do TLBP levando a célula a uma condição de homeostase.

A literatura mostra que a aplicação de TLBP promove a absorção de fótons vermelhos ou de infravermelho próximo pelo citocromo C oxidase na cadeia respiratória mitocondrial causando um aumento na respiração celular. Os efeitos da TLBP com dosimetria variada de irradiação têm efeito na atividade da cadeia respiratória mitocondrial e alguns marcadores de estresse oxidativo. Esse mecanismo gerado pela aplicação de TLBP, incluindo aumentos na atividade mitocondrial e níveis de ATP, produção de baixos níveis de espécies reativas de oxigênio, produção de óxido nítrico (NO) proporciona que o metabolismo celular se adeque de maneira favorável a normalização do funcionamento celular. Diante desses resultados conhecidos com a TLBP e conhecimento de suas limitações terapêuticas o acoplamento de novas modalidades de tratamento como ultrassom, pressão negativa e pressão positiva aplicados em tecidos humanos podem ser combinados para melhorar os resultados na TLBP e, com base em nosso conhecimento da literatura, acreditamos que pode haver mecanismos sinérgicos para esse fenômeno (RAYEGANI et al., 2012; PANHÓCA, et al. 2021). É possível que cada uma dessas modalidades terapêuticas que usamos de maneira isolada, quando combinadas possam solucionar de maneira otimizada nossos problemas de saúde na clínica diária. (JAMEIE et al., 2014). Existem inúmeras evidências apresentadas na literatura que apoiam essa possibilidade. (RAYEGANI et al., 2012; PANHÓCA, et al. 2021).



**Referencial Bibliográfico**

PANHOCA, V. H.; DE FATIMA ZANIRATO LIZARELLI, R.; NUNEZ, S. C.; PIZZO, R. C. D. A.; GRECCO, C.; PAOLILLO, F. R.; BAGNATO, V. S. Comparative clinical study of light analgesic effect on temporomandibular disorder (TMD) using red and infrared led therapy. *Lasers in medical science*, 30(2), 815-822. 2015.

PANHÓCA, V. H.; NOGUEIRA, M. S.; BAGNATO, V. S. Treatment of facial nerve palsies with laser and endermotherapy: a report of two cases. *Laser Physics Letters*. v.18, n.1. 2020.

EMSHOFF, R.; BÖSCH, R.; PÜMPEL, E.; SCHÖNING, H.; STROBL, H. Low-level laser therapy for treatment of temporomandibular joint pain: a double-blind and placebo-controlled trial. *Oral Surgery, Oral Medicine, Oral Pathology, Oral Radiology, and Endodontology*. v.105, n.4, 452-456p. 2008.

JAMEIE, S. B., MASOUMIPOOR, M., JANZADEH, A., NASIRINEZHAD, F., KERDARI, M., & SOLEIMANI, M. Combined therapeutic effects of low power laser (980nm) and CoQ10 on Neuropathic Pain in adult male rat. *Medical journal of the Islamic Republic of Iran*. 2014.

RAYEGANI, S. M.; BAHRAMI, M. H.; ELYASPOUR, D.; SAEEDI, M.; SANJARI, H. Therapeutic effects of low level laser therapy (LLLT) in knee osteoarthritis, compared to therapeutic ultrasound. 2012.

PANHÓCA, V. H.; TAMAE, P. E.; AQUINO JUNIOR, A. E. D.; BAGNATO, V. S. Comparison of the synergistic effect of vacuum therapy or ultrasound associated with low power laser applied in temporomandibular disorders. *Oral Health and Dental Management*. v.20, n.9, 1-6p. 2021.

Karu, T. I. Molecular mechanism of the therapeutic effect of low-intensity laser radiation. *Lasers Life Sci*. v.2, n.1, 53-74p. 1988.

## CAPÍTULO 09

# AÇÃO MECÂNICA: PRESSÃO POSITIVA E PRESSÃO NEGATIVA



**Doutor**  
**Prof. Dr. Vanderlei Salvador Bagnato**

*Vanderlei S. Bagnato é Físico e Engenheiro de Materiais com doutorado pelo MIT- Massachusetts Institute of Technology em 1987 – É professor Titular do IFSC – USP e Hagler Fellow da Texas A&M University. Atualmente trabalha em física atômicas e molecular e processos básicos e aplicados de interação da luz com a matéria viva.*



**Pós-doutora em Física**  
**Dra. Karen Cristina Laurenti**

*Bacharel em Fisioterapia pelo Centro Universitário de Araraquara - UNIARA. Mestre em Bioengenharia - Universidade de São Paulo/USP - São Carlos (2007) e Doutora em Ciências também pela Universidade de São Paulo/USP - São Carlos (2011). Pós-doutorado em Física pela Universidade Estadual de Ponta Grossa - UEPG/Ponta Grossa/PR (2016). Pesquisadora do Centro de Pesquisa em Óptica e Fotônica - CePOF do Instituto de Física de São Carlos - USP. Consultora Científica da MM Optics - São Carlos. Especialista em Fisioterapia Hospitalar com Enfoque em UTI (2020).*

Silva e colaboradores (2020) descrevem a vacuoterapia como uma antiga terapia usada pelos egípcios, com uso de ventosas sendo mais tarde aprimorada pela medicina chinesa, até chegar aos dias atuais.

Segundo Guirro e Guirro (2004) a vacuoterapia é um procedimento a qual utiliza a pressão negativa e a sucção para massagem, ocasionando uma mobilização do tecido cutâneo. No decorrer do tratamento, a pressão externa da pele é diminuída e a pressão interna dessa mesma região é aumentada, ocorrendo a hiperoxigenação dos tecidos do intercâmbio metabólico celular. Este procedimento constitui de uma “prega móvel” na pele, com tamanhos variados de acordo com a regulação da pressão negativa do vácuo, produzindo-se assim uma mobilização profunda na pele e tecido subcutâneo (FILIPPO, SALOMÃO, 2012).

Os resultados promovidos pela vacuoterapia apresentam melhoras significativas na elasticidade da pele, regeneração do tecido, cicatrizes atróficas e fibróticas (OLIVEIRA, 2016).

A ação da pressão negativa do vácuo promove uma mobilização tecidual que favorece o aumento da vascularização da circulação superficial; sendo que ao estimular os linfonodos, o vácuo melhora a atividade do sistema linfático ocasionando a redução do edema da região tratada, proporcionando a melhora da fibrose e aderência e, conseqüentemente levando a uma sensação de bem-estar. Essa técnica é baseada na estimulação mecânica dos tecidos cutâneos e subcutâneos e mostra que é capaz de reiniciar a produção natural de colágeno e elastina, fornecendo uma uniformidade à superfície da pele, o que pode estimular o rejuvenescimento celular em profundidade (SANTOS BORGES, 2010). Os benefícios compreendem a mobilização tecidual favorecendo a hipervascularização obtida por meio da alternância da vasoconstrição e vasodilatação promovida pela pressão negativa. Como consequência há a melhora da fibrose e mobilidade tecidual decorrente de sua extensibilidade ocorrendo a irrigação sanguínea dos tecidos e músculos com a melhora nutricional e trocas metabólicas (BACELAR, VIEIRA, 2006).

Shack (2001) relata que através do gradiente de pressão gerado pelo vácuo e pelas manobras de massagem executadas através das ventosas garante o aumento do fluxo sanguíneo e linfático e o aumento da permeabilidade da membrana o que facilita a eliminação de toxinas e a nutrição celular. A pressão negativa também é responsável pela proliferação de novos vasos e mobilização de tecido subjacente; pelo aumento de fibroblastos, colágeno e elastina e pela liberação de endorfinas permitindo a diminuição do limiar de resposta nociceptora periférica. Além dos efeitos supracitados, Lopes e colaboradores (2019) relatam que a vacuoterapia também apresenta efeito anti-inflamatório, alívio da dor e relaxamento muscular. A associação desses fatores pode gerar resultados mais potencializados em quesitos de mudanças metabólicas, energéticas, térmicas e de circulação sanguínea.

De acordo com Maio (2011) a vacuoterapia possui algumas contraindicações que são elas: hipertensão arterial não controlada, diabéticos com tendência a formação de equimose ou hematomas, alterações cutâneas, como erupções e dermatites, alterações vasculares, como flebites e varizes calibrosas (nas quais o tratamento não deve ser aplicado diretamente), distúrbios de coagulação. Pessoas com câncer são contra indicado pelo fato que o estímulo da vacuoterapia no sistema linfático poderá espalhar as células tumorais. (SANTOS et al., 2020).

Quando associamos a terapia a vácuo com fotobiomodulação temos a potencialização dessas duas terapias numa única aplicação. O uso sinérgico da vacuoterapia com a fotobiomodulação através do equipamento Vacuum Laser da MMO, de acordo com Lopes e colaboradores (2019) pode aumentar a qualidade e a velocidade da resposta biológica no processo de reabilitação.

A terapia a vácuo também é um estímulo mecânico para potencializar a terapia a laser, levando aos efeitos sinérgicos. O VACUM LASER é o único equipamento disponível no mercado que combina vacuoterapia e laserterapia em um único equipamento. São 6 LASERS com 2 comprimentos de ondas (sendo 3 lasers vermelho (660nm) e 3 lasers infravermelho (808nm) que capazes de oferecer benefícios exclusivos da laserterapia e potencializar a performance dos procedimentos da vacuoterapia na estética e reabilitação.

Enquanto o Vacuum Laser promove uma pressão negativa trazendo inúmeros benefícios já comprovados em artigos científicos, o Laser Roller da MMO promove uma pressão positiva nos tecidos. É uma outra forma de agir no local através da compressão mecânica associada à fotobiomodulação. O funcionamento da pressão positiva do Laser Roller permite que ocorra a compressão mecânica que se dá através da compressão e estiramento do tecido, acarretando na estimulação das terminações nervosas e dos vasos linfáticos e sanguíneos e a entrega da energia luminosa, numa aplicação simultânea combinando os efeitos fisiológicos da energia mecânica com os efeitos fotobiomoduladores do laser como melhora a circulação, estimula as substâncias neuroendócrinas os efeitos reflexos e mecânicos. É capaz de bloquear a transmissão dos sinais nociceptivos (dolorosos), toda excitação mecânica da pele libera um complexo de ácido carbônico e resíduos celulares que provocam a vasodilatação removendo os metabólitos da dor na região afetada liberando a serotonina e histamina e assim a diminuição dos espasmos musculares. Também libera processos químicos no organismo, capazes de restabelecer a imunidade natural humana, a partir da restauração do humor, reequilibram as funções vitais, que podem desencadear estágios de dor física e mental, desencadeando processos e produção de substâncias que podem atuar na recuperação, no bem-estar físico e mental, com reflexos positivos na saúde do paciente (CARVALHO E ALMEIDA, 2018). Promove a redução do cortisol um dos dirigentes pela insônia/estresse. Lessa e colaboradores (2013) afirmam que o indivíduo que está recebendo a massagem terá menos cortisol na corrente sanguínea o que levará a uma melhoria na sua qualidade do sono gerando bem estar.

**Referencial Bibliográfico**

BACELAR, V.C.F.; VIEIRA, M.E.S. Importância da vacuoterapia no fibro edema gelóide. *Fisioterapia Brasil*, v.7, n.6, p.440-3, 2006.

CARVALHO, R. J., ALMEIDA, M. A. P. T. Efeitos da Massoterapia sobre o Sistema Imunológico. *Id on Line Rev. Mult. Psic.* v.12, n. 40. p.353-366, 2018

FILLIPO, A. A., SALOMÃO, Júnio A. Tratamento de gordura localizada e lipodistrofia ginóide com terapia combinada: radiofrequência multipolar, LED vermelho, endermologia pneumética e ultrassom cavitacional. *Surg Cosmet Dermatol*, 2012, 4 (3), P. 243.

GUIRRO, E. C. O., GUIRRO, R. R. J. Fisioterapia dermatofuncional: fundamentos, recursos e patologias. 3ª Ed. Rev. E ampliada. Barueri, SP: Ed. Manole. 2004.

LOPES, L.A.B., ALVAREZ, C., CAMPOS, T.Y.T.B., PAOLILLO, F.R.; BAGNATO, V.S. Synergistic effects of vacuum therapy and laser therapy on physical rehabilitation. *Journal of Physical Therapy Science*, v. 31, p. 598-602, 2019.


MAIO, M. Tratamento de Medicina Estética – São Paulo: Roca, v.3; 2004.  
OLIVEIRA, I. Análise dos efeitos provocados pela utilização da vacuoterapia associada à aplicação da vitamina c nas estrias brancas: um relato de caso. v.1 p.1-45. 2016.

SANTOS BORGES, F. *Dermato Funcional: Modalidades Terapêuticas nas Disfunções Estéticas*. São Paulo. Phorte editora, 2ª edição, p. 130-132 e 386-388, 2010.

SHACK, R.B. Endermologie: taking a closer look. *Aesthetic Surgery Journal*, v. 04, n. 21, p. 259, 2001.

SILVA, E., PENHA, F., PARANHOS, I., BERNARDES, M., FIGUEIREDO, S. terapia combinada para tratamento das estrias pós puerpério: benefícios da radiofrequência, vacuoterapia e fatores de crescimento. *Brazilian Journal of Natural Sciences* V.3, p. 1-9. 2020

# **A INOVAÇÃO COM TECNOLOGIAS COMBINADAS**



# BIOFOTÔNICA: INOVAÇÃO PARA OS DESAFIOS ATUAIS APRESENTADOS PELA SAÚDE



## **Doutor Prof. Dr. Vanderlei Salvador Bagnato**

*Vanderlei S. Bagnato é Físico e Engenheiro de Materiais com doutorado pelo MIT- Massachusetts Institute of Technology em 1987 – É professor Titular do IFSC – USP e Hagler Fellow da Texas A&M University. Atualmente trabalha em física atômicas e molecular e processos básicos e aplicados de interação da luz com a matéria viva.*

Biofotônica de forma rápida pode ser definida como a área que emprega luz como ferramenta essencial de trabalho nas áreas de atuação relacionadas com as ciências da vida. Apesar de milenar, do ponto de vista formal, o uso da luz em ciências da vida é novo e surge de uma interface criada entre as áreas da física, química e biologia. O conhecimento gerado por outras revoluções na ciência tornou possível o nascimento da biofotônica como campo. A medicina e odontologia, tradicionalmente tem sido caracterizada pelo uso de instrumentais de baixo teor tecnológico por longos séculos. Os instrumentos cirúrgicos apenas mudaram de aparência, porém sempre foram os mesmos, com relação ao seu princípio de funcionamento, desde os remotos cirurgiões egípcios até o início do último século. Porém, nas últimas duas décadas, áreas como a eletrônica, a bioquímica e a física têm adicionado um fantástico arsenal tecnológico para o tratamento e diagnóstico de doenças. Dentre estas novas tecnologia, sem dúvida, lasers e leds tem sido campeões. Através do adequado uso da luz, médicos tem realizado atos cirúrgicos de profunda delicadeza. O laser, por exemplo, é um excelente instrumento de corte e desbaste, e por estas razões, já está incorporado como um dos instrumentos cirúrgicos mais importantes. As famosas cirurgias oftalmológicas só conseguiram alcançar o atual grau de sucesso graças ao laser. Na oncologia, o laser tem sido rotineiramente usado como instrumento de tratamento e diagnóstico para vários tipos de tumores. Eliminação de cálculos renais através de ondas de choque causadas por pulsos intensos de luz ou desobstrução de artérias, são procedimentos a laser de rotina hoje em muitos hospitais.

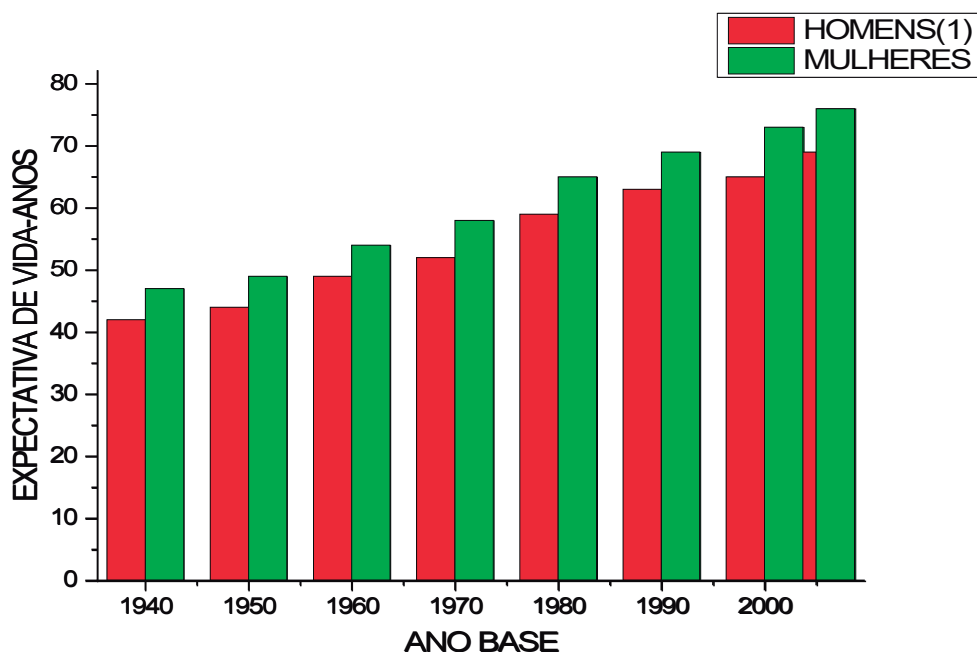
A precisão da luz tem permitido invadir o interior da célula, e realizar micro alterações que a fazem tomar um novo curso no seu ciclo vital. A chamada “laser-terapia” é um dos importantes aplicativos da óptica moderna. Finalmente, na odontologia, os consultórios que são capazes de usar laser ao invés do indesejado motor de alta rotação para preparar e reparar dentes tem se multiplicado de forma acentuada. O adequado uso do conhecimento científico normalmente permite disponibilizar à sociedade, recursos inimagináveis que promovem seu próprio bem estar. Aqui é onde reside muito dos avanços recentemente criados para poder resolver problemas considerados sérios de nossa sociedade. Apesar de inúmeros esforços para termos serviços de saúde que cubram as necessidades de nosso povo, não podemos estar orgulhosos dos cuidados médicos fornecido pelo estado brasileiro aos seus cidadãos. Não há dúvida, que hoje já temos um sistema saturado, incapaz de atender as demandas exigidas pela sociedade. Faltam médicos, faltam leitos hospitalares, etc., etc., etc. Enfim, hoje já não somos capazes de atender a população e prover os cuidados médicos necessários.

A situação deverá ficar cada vez pior, e as crescentes necessidades de cuidados com a saúde do brasileiro, devem ser vistas levando-se em conta vários fatores. Há o natural crescimento da população, e com ele o aumento das necessidades de cuidados. Mesmo este crescimento não tem sido possível de ser atendido, e já é constante a imagem de grandes esperas para cuidados médicos e também a falta de materiais e instrumentação adequada. A grande realidade é que, mesmo com o atual crescimento, não há recursos suficientes para os cuidados necessários com a saúde.

Problemas associados com a saúde, não podem apenas ser lembrados nas ocasiões de epidemias. É preciso longo tempo de preparo, para que as barreiras com a saúde possam ser superadas. Vamos refletir um pouco sobre o andamento da sociedade brasileira e fazer algumas previsões com relação a problemas com o setor da saúde que já estão na eminência de ocorrer. O brasileiro em geral está vivendo mais. Dados dos últimos censos mostram que a vida média está crescendo de forma acentuada. O gráfico da Figura 1 mostra a evolução da expectativa de vida do brasileiro ao longo dos últimos anos.



Figura 01 : Expectativa de vida para os brasileiros.



Fonte: Acervo do autor

No momento, é esperado que uma mulher viva até cerca de 78 anos enquanto o homem até cerca de 72 anos. Este considerável aumento da expectativa de vida do brasileiro, mostra que a população está ficando mais velha, e que certamente demandará de cuidados que hoje não estamos preparados para oferecer. A atual pirâmide social já sofreu sua inversão. O gráfico mostrando a distribuição etária da população indica que temos hoje mais adolescentes que recém nascidos e que em 2026, teremos um número de pessoas acima de 80 anos que deverá superar mais da metade daqueles com idades entre 0 e 4 anos, e a mesma fração com relação aos adolescentes.

Esta considerável fração da população demandará cuidados especiais, hoje não providos pelo sistema de saúde. O aumento da idade traz consigo a necessidade de diversos cuidados especiais. Afinal não podemos esperar apenas viver mais, é necessário viver mais e melhor. Atualmente não há qualquer perspectiva que nossa sociedade vá conseguir lidar de forma adequada com este problema, a menos que haja agora um plano estratégico para solução do problema. A solução do problema que será instalado com os próximos anos poderia ser resolvida com uma avalanche de recursos.

Esta considerável fração da população demandará cuidados especiais, hoje não providos pelo sistema de saúde. O aumento da idade traz consigo a necessidade de diversos cuidados especiais. Afinal não podemos esperar apenas viver mais, é necessário viver mais e melhor. Atualmente não há qualquer perspectiva que nossa sociedade vá conseguir lidar de forma adequada com este problema, a menos que haja agora um plano estratégico para solução do problema. A solução do problema que será instalado com os próximos anos poderia ser resolvida com uma avalanche de recursos.

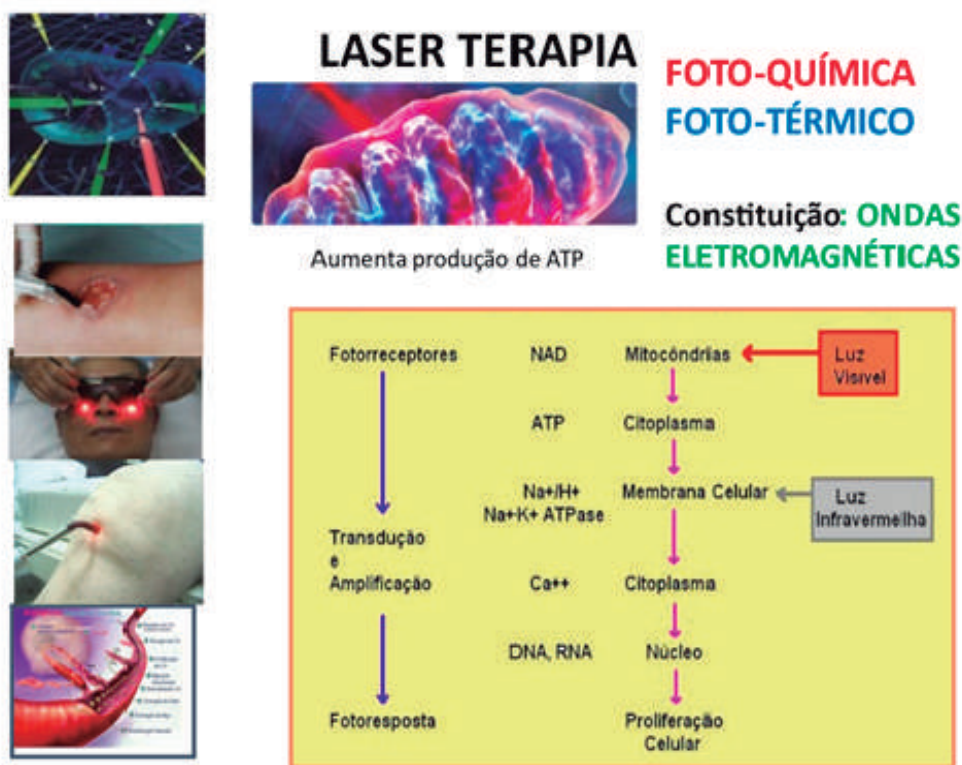
Todos sabemos que isto é utopia, se agora já não somos capazes de prover o necessário, que dera nos próximos anos!!!! A solução para tratarmos condignamente os cidadãos mais seniores de nossa sociedade, não virá apenas com mais recursos, mas sim com tecnologia adequada. A realidade econômica brasileira está impondo ao problema da saúde desafios que apenas o desenvolvimento tecnológico poderá resolver. É necessário que comecemos agora a lidar com o problema, para que em cerca de uma década, já estejamos melhores preparados para enfrentar o novo cenário que se desponta. Diversos setores da ciência e tecnologia precisarão trabalhar muito e rápido. A medicina deverá formar profissionais mais preparados para lidar com as doenças associadas com a maior longevidade. Os hospitais deverão ter setores dedicados a este problema, e mesmo o lazer devera se preparar. Em uma década termos mais de 20 milhões de cidadãos, com idade, mas também com disposição para viver. Dentre as áreas consideradas importantes neste contexto, a biofotônica é certamente uma das que deve ser olhada com cuidado especial, pois apresenta soluções fantásticas, e a baixos custos, para a maioria dos problemas que deverão aparecer com este aumento da maturidade de nossa população.

Viver por muitos anos é bom, mas quanto mais vivemos, maiores as chances de desenvolvermos um ou outro tipo de doença crônica, aquelas que não tem cura, mas precisam de uma manutenção constante

Com a idade, teremos doenças degenerativas dos vários tipos. Atrites, osteoporoses, fibromialgia, Parkinson, Alzheimer, diabetes e muitas outras. Estas são apenas algumas das doenças em alta com o aumento da expectativa de vida do cidadão. A manutenção destas doenças tem sido feita à custa de um elevado numero de analgésicos e anti-inflamatórios. O uso prolongado destes tipos de medicamentos, acaba diminuindo seus efeitos e também acabam por promover efeitos colaterais indesejáveis. Por outro lado, as tecnologias reabilitadoras baseados em laser e suas combinações com ultrassom, com pressão negativa e com pressão positiva são uma grande ajuda a este quadro, principalmente nas doenças crônicas como mencionado.

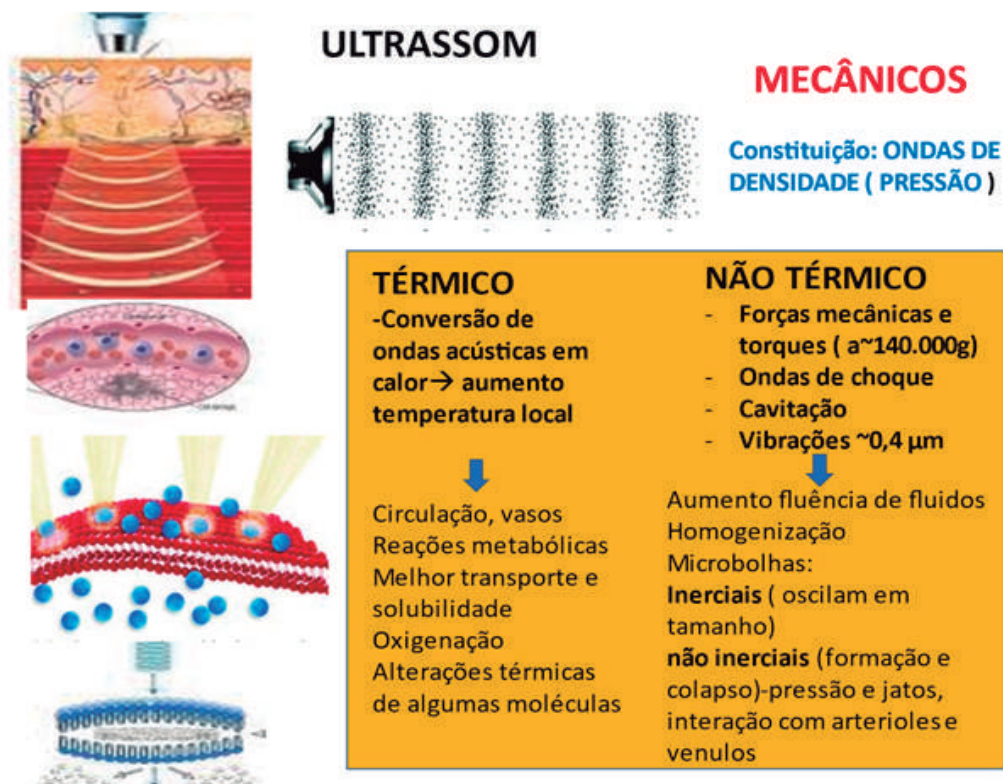
Enquanto a fototerapia é uma ação diretamente no metabolismo, seja com a conversão de energia em calor ou diretamente em química, as outras tecnologias geram as condições apropriadas para que isto possa ocorrer de forma ainda mais otimizada. Na Figura 2, mostramos os princípios básicos da fototerapia, agindo a nível de organelas e na taxa de produção de moléculas fundamentais.

*Figura 02 – Essencial da fototerapia, iniciando com as ondas electromagnéticas, agindo a nível de moleculas temos os efeitos fotoquímicos e foto-térmicos. Aumento da produção energética eé um dos efeitos que tem como desenvolvimento efeitos diversos.*



Para que a luz possa agir de forma adequada, a necessidade de nutrientes para participar nesta rota metabólica é uma realidade. Neste ponto é que pressão negativa, pressão positiva e ultrassom acaba tendo um efeito monumental quando combinado com a fototerapia. O ultrassom sozinho, já tem um efeito terapêutico e promove no tecido uma série de efeitos. Estes efeitos estão reunidos na Figura 3.

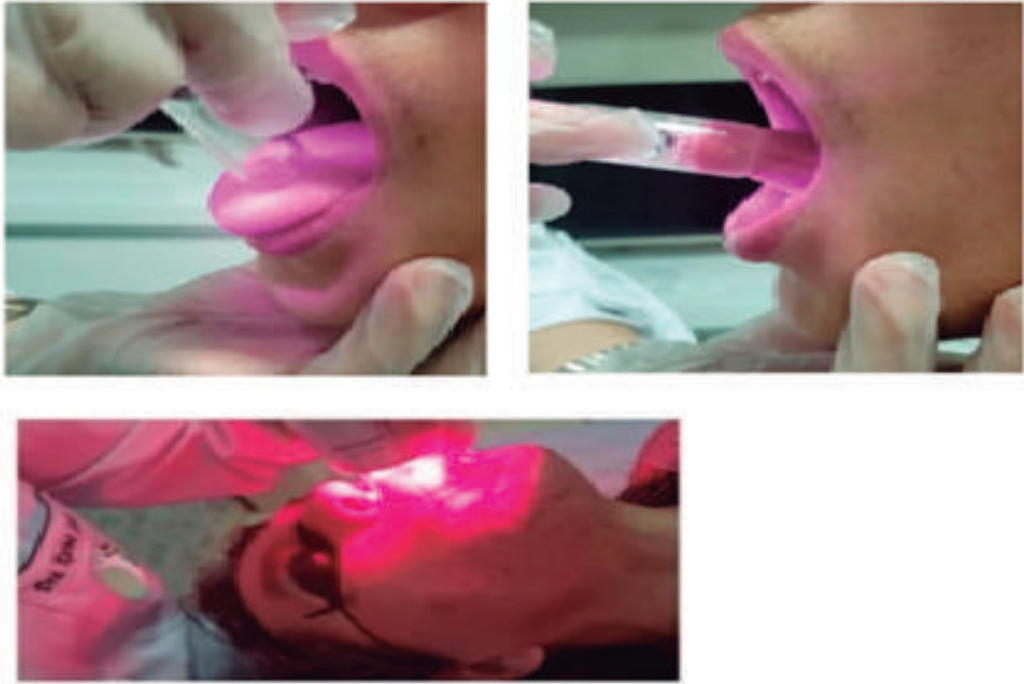Figura 03 – As ondas mecânicas introduzidas pelo ultrassom tem diversos efeitos biológicos de natureza térmica e não-térmica. A onda causada pelo ultrassom é de densidade da matéria, mas promove movimentação das membranas aumentando permeabilidade dentre outros efeitos.



Equivalente ao ultrassom, as pressões positivas e negativas movimentam a musculatura e estimulam a circulação, trazendo nutrientes que a fototerapia precisa para agir. Combinando as tecnologias, tornamos aquilo que era bom ainda melhor e mais eficiente. Isto cria ainda maiores possibilidades para a solução dos problemas associados com as doenças crônicas no que diz respeito à reabilitação.

Em tempos atuais, as sequelas deixadas pela COVID-19 constituem um outro tipo de problema que precisa de reabilitação imediata para que o problema não atinja dimensões irreversíveis para as pessoas. Neste sentido, as tecnologias combinadas têm tido um papel excepcional nestes tratamentos, como podemos ver na Figura 4, as técnicas híbridas têm promovido solução para diversos dos problemas deixados pela COVID-19.

*Figura 04 – As sequelas da COVID tem nas tecnologias híbridas, que combinam fototerapia simultaneamente com ultrassom, pressão negativa e pressão positiva uma grande opção terapêutica, talvez uma das poucas.*



Fonte: Acervo do autor

Não há dúvidas que com as terapias fotônicas combinadas às mecânicas, abre-se uma nova era terapêutica lançada e testada com todo rigor científico. São inúmeros trabalhos publicados e em publicação legitimando esta nova modalidade terapêutica.

## CAPÍTULO 11

# TERAPIAS COMBINADAS



**Doutoranda**  
**Juliana da Silva Amaral Bruno**

*Graduada em Fisioterapia pela Universidade Camilo Castelo Branco (UNICASTELO). Mestre em Biotecnologia pela Universidade Federal de São Carlos – UFSCar. Idealizadora e precursora do projeto Fibromialgia. Especialista em Acupuntura Sistemica e Pós Graduada em Biofotônica Estética. Pesquisadora do Centro de Pesquisa em Óptica e Fotônica - CePOF do Instituto de Física de São Carlos – USP.*



**Pós-doutora em Física**  
**Dra. Karen Cristina Laurenti**

*Bacharel em Fisioterapia pelo Centro Universitário de Araraquara - UNIARA. Mestre em Bioengenharia - Universidade de São Paulo/USP - São Carlos (2007) e Doutora em Ciências também pela Universidade de São Paulo/USP – São Carlos (2011). Pós-doutorado em Física pela Universidade Estadual de Ponta Grossa – UEPG/Ponta Grossa/PR (2016). Pesquisadora do Centro de Pesquisa em Óptica e Fotônica - CePOF do Instituto de Física de São Carlos – USP. Consultora Científica da MM Optics – São Carlos. Especialista em Fisioterapia Hospitalar com Enfoque em UTI (2020).*

## 1 – INTRODUÇÃO

Na eletroterapia, o termo terapia combinada (TC) significa aplicação simultânea de correntes elétricas para tratamentos de disfunções musculoesqueléticas e estéticas (WATSON, 2011). A justificativa da aplicação da terapia combinada seria que os efeitos terapêuticos são diferentes daqueles apresentados quando se aplicam duas modalidades separadamente.

Apesar de utilizada no campo terapêutico, há uma falta significativa de material publicado na área de terapia combinada que avaliem a terapia combinada ou a associação de correntes elétricas ao ultrassom terapêutico e os relatos dos benefícios dessa sinergia entre diferentes agentes, ao que teoricamente é possível alcançar bons efeitos analgésicos e curativos já que o modo de ação é distinto, ou seja, do ultrassom e da corrente proposta. Outros benefícios também são evidenciados, em especial na área da estética, nas estimulações da adiposidade e nas fibroses decorrentes de traumas ou cirurgias estéticas (AGNES, 2013).

O Conselho Federal de Fisioterapia, na área da Fisioterapia Dermatofuncional, permitiu o uso de aparelhos da eletrotermoterapia que associados em um só produzem a Terapia Combinada (AGNE, 2013; GRIPP; STADNIK; NEVES, 2014). Os equipamentos de terapia combinada são uns dos mais desejados pelos profissionais da área da saúde estética. São aparelhos que têm o objetivo de potencializar os tratamentos estéticos através da aplicação simultânea de duas terapias. Geralmente esses equipamentos combinam a aplicação do ultrassom com alguma corrente de eletroestimulação.

## **2 – TERAPIA COMBINADA NA FISIOTERAPIA DERMATOFUNCIONAL**

Ottawa (2004) relata que na prática clínica da Fisioterapia Dermatofuncional existe um grande número de modalidades eletrotermoterapêuticas, entretanto, poucas são as pesquisas científicas que comprovam a efetividade dessas técnicas, sendo a maior dificuldade de determinar as evidências relativas a essas técnicas o pequeno número de ensaios clínicos e falta de rigor metodológico, além do pequeno número de subsídio financeiro e voluntariado.

O surgimento da terapia combinada ocorreu há pelo menos 15 anos como uma das opções terapêuticas para o tratamento da gordura localizada abdominal nos tratamentos estéticos, associando os benefícios do ultrassom ao da corrente elétrica alternada, com o intuito de estimular a lipólise e ativar o sistema linfático, reduzindo o tamanho do adipócito (AGNE, 2013; BIANCHETT et al., 2015; COSTA, GARCEZ E LIMANA, 2016; GRIPP, STADNICK E NEVES, 2014).

De acordo com Agne (2013) na área de estética existem aparelhos nacionais à disposição no mercado como o Manthus®, Heccus® e Vibria®. Eles são maiores que os de terapia individual e apresentam um processador software para controlar o ultrassom e as correntes elétricas terapêuticas. Diferenciam-se dos aparelhos de ultrassom convencionais, pois apresentam cabeçotes com três emissores de ondas ultrassônicas, que permitem o tratamento de uma área maior em um menor espaço de tempo. Todos possuem seus próprios protocolos de uso, podendo ser mudado pelo terapeuta tomando o devido cuidado com os programas disponíveis, técnicas de aplicação e indicações.

A terapia combinada, nesses casos de finalidade estética, está limitada pela região onde vai ser realizado o tratamento, pois devem ser utilizados em lugares que permitem o total acoplamento do cabeçote. E está limitada também pela fase de recuperação em que se encontram os tecidos, sendo assim, contraindicada no pós-operatório imediato cujos programas sejam combinados com corrente elétrica, pois obriga o terapeuta a realizar uma pressão na hora de aplicar (AGNE, 2013).

Na área da Fisioterapia Dermatofuncional encontra-se terapias combinadas como, por exemplo, o uso do ultrassom e corrente russa ou corrente Aussie com o objetivo de otimizar o tratamento de gordura localizada, celulite ou até favorecer na recuperação de pós-operatório. Já a associação de ultrassom e corrente galvânica ou polarizada, na terapia combinada é utilizada principalmente para a realização de um processo de sonoeletroporação que facilita a permeação de princípios ativos com polaridade definida através do efeito físico em que cargas iguais se repelem (lei de Coulomb) e a combinação de ultrassom e corrente high volt chamada de sonoeletroporação que facilita a permeação de princípios ativos devido à capacidade de abrir os canais de aquaporina da pele gerando um fenômeno chamado de eletroporação (HSMED, 2020).

Brescia e colaboradores (2015) realizaram um estudo piloto, com cinco mulheres, com o objetivo de avaliar através da ultrassonografia a resposta do tecido adiposo subcutâneo submetido a Terapia Combinada. As participantes foram submetidas a 17 sessões de tratamento com o aparelho Manthus®, no programa sonophasys, na região infra umbilical com tempo de 10 minutos, três vezes por semana. Foi observada uma diminuição da adiposidade em 80% dos casos, com redução da medida da camada adiposa em todas as pacientes.

### **3 – TERAPIA COMBINADA NA FISIOTERAPIA TRAUMATO-ORTOPEDIA**

A principal justificativa para a TC é que os efeitos benéficos das duas modalidades podem ser alcançados ao mesmo tempo e até mesmo existir um efeito amplificador de uma terapia sobre a outra, além da eficiência em tempo para o terapeuta e para o paciente (SANT'ANA, 2010).

Rodrigues e Facci (2007) compararam a aplicação da Terapia Combinada (Corrente Interferencial e Ultrassom) em indivíduos com cervicalgia crônica com a utilização dos mesmos recursos separadamente. Neste trabalho foi utilizados dezesseis pacientes, sendo 14 do sexo feminino e 2 do sexo masculino, foram avaliados por um examinador independente, através de uma ficha pré-elaborada contendo o mapeamento de pontos gatilhos, escala análoga visual da dor (EVA) e uma escala de capacidade funcional. Após a seleção e a inclusão, os pacientes foram randomizados em dois grupos: grupo 1 (Terapia Combinada e pompages) e grupo 2 (Corrente Interferencial, Ultrassom e pompages) com 8 pacientes em cada grupo, sendo submetidos a 10 sessões consecutivas de tratamento. Foram encontrados benefícios estatisticamente significativos em ambos os grupos, sendo, porém, maiores no grupo 1, quando comparados com o grupo 2. Os autores concluíram que os efeitos da terapia combinada (Corrente Interferencial e Ultrassom ao mesmo tempo) foram mais expressivos quando comparados à utilização dos recursos que a compõe de forma separada.



Royer e colaboradores (2018) que compararam o uso da terapia combinada com corrente interferencial associada ao ultrassom em indivíduos saudáveis. Trinta voluntários saudáveis revezaram em três grupos de forma cruzada durante três semanas. A nocicepção foi avaliada por meio de estímulos pressóricos e térmicos na coluna lombar e dermatômos. Em seguida, o voluntário teve seu pé submerso em água fria, e avaliado o limiar e a intensidade da dor. Logo após foi aplicado a eletroanalgesia (terapia combinada, apenas associação da corrente com ultrassom, ou placebo), por 15 minutos. Para corrente interferencial bipolar, foram utilizados frequência de 4kHz e frequência modulada pela amplitude de 100Hz, com um eletrodo sobre L3 e o outro sobre S1. Quando se utilizou a terapia combinada, o cabeçote do ultrassom (1MHz) fez o papel do eletrodo posicionado sobre a região de L5-S1, na forma contínua, com dose de 0,4W/cm<sup>2</sup>. Avaliou-se a intensidade da corrente inicial e final, além do número de acomodações. Os resultados obtidos não houve diferença significativa entre os limiares dolorosos à pressão e ao frio, mas a terapia combinada, apesar de ter apresentado menor número de acomodações, necessitou maior intensidade da corrente. Os autores concluíram que nenhuma das terapias produziu diferença nos limiares dolorosos, mas a terapia combinada apresentou menor número de acomodações.

#### **4 – TERAPIA COMBINADA COM ULTRASSOM E LASER**

Nos capítulos 11 e 12 será elucidada essa nova tecnologia inovadora que combina a aplicação simultânea do ultrassom e laser e as pesquisas clínicas. Muitas pesquisas demonstram que tanto o ultrassom quanto o laser quando aplicados isoladamente têm apresentado bons resultados em diversas patologias. Entretanto, a associação entre elas para o tratamento de determinadas patologias como, por exemplo, fibromialgia e osteoartrite mostrou resultados ainda mais efetivos. Isso acontece porque na terapia combinada os benefícios proporcionados pelas terapias envolvidas podem ser alcançados ao mesmo tempo, sugerindo a existência de um efeito potencializador de uma técnica sobre a outra (SANT'ANA, 2010).

#### **5 – CONCLUSÃO**

A terapia combinada, apesar de ser escassa na literatura, tem se mostrado uma grande ferramenta para tratamento de diversas patologias. Diante das vantagens terapêuticas da utilização da terapia combinada quando comparada aos mesmos recursos utilizados separadamente, sugere-se que, na prática clínica, que tal alternativa seja a melhor escolha de tratamento, além de otimizar o tempo de tratamento.

**Referencial Bibliográfico**

AGNE, J. E. Eletrotermofototerapia. 1 ed. Rio Grande do Sul: o Autor, 2013, p.348-356.

BIANCHETT, P.; et al. Utilização de radiofrequência, terapia combinada, drenagem linfática manual e plataforma vibratória em hipotonia tissular e adiposidade localizada: estudo de caso. Caderno pedagógico, Lajeado, v. 12, n. 3, p. 140-149, 2015.

BRESCIA, C.; et al. Análise morfológica do tecido adiposo subcutâneo submetido à estimulação por ultra-som associado à corrente elétrica: estudo piloto. Dermatofuncional, Biblioteca online, p.146-153, 2015.

COSTA, R.B.; GARCEZ, V.F.; LIMANA, M.D. Terapia combinada (ultrassom e eletroterapia) na redução da adiposidade abdominal: relato de casos. ConScientiae Saúde, p.665-669, 2016.

GRIPP, P.A.G.; STADNIK, A.M.W.; NEVES, E. B. Ação da terapia combinada aplicada em adiposidade abdominal feminina. XXIV Congresso Brasileiro de Engenharia Biomédica – CBEB, 2014.

OTTAWA, P. Evidence based clinical practice guidelines for electrotherapy and thermotherapy interventions in the management of rheumatoid arthritis in adults. Phys ther, 2004.

RODRIGUES, C.P., FACCI, L.M. Efeitos da terapia combinada comparados aos da corrente interferencial e ao ultra-som no tratamento da cervicalgia crônica. Fisioterapia Brasil - Volume 8 - Número 2 - março/abril de 2007.

ROYER, B.C., ALBUQUERQUE, C.F., SILVA, C.F., ZANCANARO, G.W., NAKAYAMA, G.K., BERTOLINI, G.R.F. Comparação da terapia combinada com corrente interferencial associada ao ultrassom em indivíduos saudáveis. Br J Pain. São Paulo, 2018 jan-mar; 1(1):51-4.

WATSON, T. Combination therapy. Disponível em: [www. http://www.electrotherapy.org/](http://www.electrotherapy.org/) Acesso em 19 de julho de 2020.

CAPÍTULO 12

# INOVAÇÃO TECNOLÓGICA



## **Especialista em Gestão de Projetos Inovadores Eng. Especialista Anderson Luís Zanchin**

*Graduado em Engenharia Elétrica com ênfase em eletrônica pela Universidade Paulista – UNIP. Especialista em Gestão de Produção pela Universidade Federal de São Carlos – UFSCar. Especialista em Gestão de Projetos Inovadores pela Universidade de São Paulo – USP. Diretor de Engenharia P&D na MM Optics e experiência em desenvolvimento de equipamentos para a área da saúde*

### **1 - TECNOLOGIA FOTOACÚSTICA.**

O seguimento da área da saúde vem crescendo exponencialmente nos últimos anos, Fisioterapia, Medicina, Odontologia, Enfermagem e Estética os quais estão carentes de produtos e tecnologias que possa auxiliar nos cuidados aos pacientes, desta forma conseqüentemente a variedade e oferta de produtos para diferentes procedimentos também vem sendo ofertados tanto no mercado nacional quanto no internacional.

Cada vez mais os fabricantes de equipamentos e produtos vêm investindo massivamente em Pesquisa, Desenvolvimento e Inovação (PD&I) para que possa introduzir no mercado novos produtos que possam atender de forma mais efetiva a expectativa dos usuários e profissionais. Os profissionais da área devem estar atentos aos produtos de seu interesse de forma a obter o maior grau possível de informações e conhecimento sobre o mesmo, desta forma o profissional estará preparado para fornecer total segurança aos seus clientes nos procedimentos realizados, considerando o melhor produto para cada tipo de procedimento, entendendo plenamente a técnica e funcionalidade dos produtos.

Desta forma o profissional estará apto a realizar os diversos procedimentos da melhor e mais efetiva forma possível. Além de melhor qualificado para atuar na área, o profissional será capaz de obter maior eficácia nos procedimentos, atendendo a expectativa dos clientes adeptos deste tipo de procedimentos, deve ser considerado que estes são muito críticos por resultados, motivo este pelo qual os profissionais devem possuir o máximo de conhecimento técnico e científico, pois isto pode significar o sucesso ou fracasso de seu negócio.

A área da saúde está sob anuência da Agência Nacional de Vigilância Sanitária (ANVISA), portanto os profissionais devem estar em regularidade com a ANVISA e também junto aos departamentos de Vigilância Sanitária Municipal (VISAM), pois estes regem as normas e exigências para cada município de diferentes formas, enquanto a ANVISA rege as diretrizes em caráter federal, portanto os profissionais devem estar frequentemente em contato com o VISAM de sua cidade para acompanhar possíveis alterações na legislação local. É fundamental que os profissionais atentem para os produtos de interesse relacionado ao registro do mesmo junto à ANVISA, pois apenas produtos registrados na ANVISA podem ser comercializados por empresas idôneas, bem como utilizados por profissionais da área da saúde.

A comercialização e utilização de produtos que não possuem registro na ANVISA podem acarretar sérios problemas ao profissional que podem ser proibidos de utilizar os produtos sem registro, e até mesmo ter sua clínica lacrada pelo VISAM municipal. A empresa que comercializa produtos sem registro pode ser autuadas e ou proibidas de comercializar os mesmos, portanto o profissional deve estar sempre atento ao registro dos produtos de interesse, em caso de dúvida, a empresa deverá ser questionada e fornecer o número de registro do produto junto a ANVISA, caso haja qualquer dúvida em relação ao registro fornecido pela empresa o profissional pode consultar a validade do mesmo no próprio site da ANVISA.

Nos últimos tempos, ainda mais considerando a pandemia ocasionada pela COVID-19, as pessoas com a permanência em quarentena imposta pela pandemia vêm apresentando quadros de aumentos de dores crônicas dado relacionamento neural e emocional com estas dores e doenças crônicas, então estas pessoas precisam a atenção com tratamentos que possam ser eficazes e que possam trazer maior qualidade de vida e conforto aos pacientes. Porém os profissionais devem cada vez mais buscar por qualificação profissional frequentemente é possível identificar nos noticiários, vários casos de pessoas que pagam caro por procedimentos mal realizados, por profissionais que não possuem capacitação e qualificação necessária para realização de determinados procedimentos.

O tempo médio para desenvolvimento de um projeto é de 18 meses, sendo considerado neste, avaliações iniciais, onde todas as informações do projeto serão levantadas, desenvolvimento, onde a execução propriamente dita será realizada, considerando todos os pontos levantados na avaliação inicial, ensaios de adequação e certificação, onde será atestada a qualidade e segurança do projeto, produção dos lotes piloto, onde será identificado qualquer problema de projeto para que se possa avaliar e executar correções, ensaios de certificação e registro de produto.

Os produtos desenvolvidos, devem atender as exigências normativas, impostas não só pela ANVISA, mais também pelo INMETRO, onde a qualidade e segurança do produto devem ser comprovadas através de ensaios de certificação de produto em laboratórios acreditados, com estes ensaios é possível atestar aos órgãos competentes que o produto é seguro para utilização em seres humanos e conseqüentemente pode ser atestado pela ANVISA a qual por sua vez, avalia todo o processo e autoriza ou não a comercialização dos produtos.

Não há limite de custo para o projeto de um produto nos tempos de hoje, pois a depender da tecnologia empregada ao mesmo o céu será o limite. Desta forma é possível entender as necessidades de a empresa possuir produtos de ótima qualidade e confiabilidade, ou as dificuldades no retorno do investimento serão enormes provocando até mesmo a descontinuidade da empresa. Alguns dos produtos da área da estética funcionam basicamente através de princípios fotônicos, ou seja, fornecem resultados através da interação da luz com as células, o que resulta em excelentes resultados de forma segura aos pacientes. Os produtos podem emitir luz através de LED's ou LASERS de diferentes comprimentos de onda (cor), que são aplicados a cada tipo de procedimento dependendo de cada protocolo a ser aplicado conforme a necessidade de cada cliente.

## **2 - BREVE INTRODUÇÃO AOS EMISSORES DE LUZ.**

Diodos emissores de luz, mais conhecidos como LED, do inglês (Light Emitting Diode), atualmente são utilizados em diversas áreas inclusive da saúde e são utilizados para emissão de determinados tipos específicos de luz onde se tornam mais convenientes à utilização deste tipo de componente à lâmpadas monocromáticas.

O LED é um semicondutor, construído com a mesma matéria prima que a tecnologia utilizada nos chips dos computadores, o que dá aos mesmos a funcionalidade de transformar energia elétrica em luz. Esta conversão de eletricidade em luz é completamente diferente da realizada em lâmpadas convencionais, sendo assim chamadas de estado sólido (Solid State).

Dentre as maiores vantagens da utilização dos LED's em produtos, podemos destacar a longa vida útil dos mesmos (50.000 horas) prolongando o tempo de vida dos produtos onde os mesmos estão presentes, outra grande vantagem é o baixo consumo de energia.

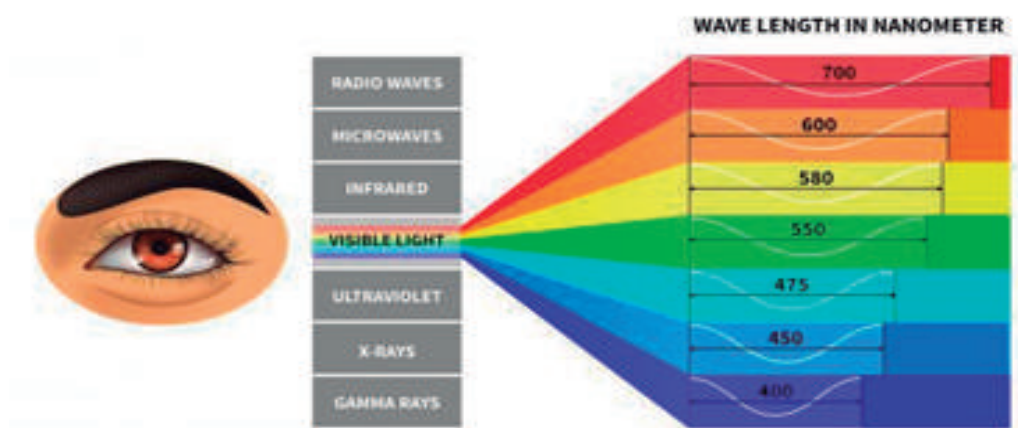
Já os diodos emissores de luz LASER, do inglês (Light Amplification by Stimulated Emission Radiation), possuem menor vida útil se comparadas aos LED's, porém suas características são bem diferentes. Atualmente são utilizados em diversas aplicações na área da saúde, possuem características específicas de irradiação, enquanto os LED's emitem luz espalhada, os lasers emitem luz de forma concentrada e com maiores energias.

O LASER também é um semicondutor, construído com a mesma matéria prima que é tecnologia utilizada nos chips dos computadores conforme os LED's, porém com características de colimação dos feixes de forma diferente, concentrada e alinhada, sua vida útil chega à (10.000 horas).

A luz possui um poder de interação celular muito grande e o que facilita os tratamentos de determinadas patologias. Os LED's são encontrados em diversos comprimentos de onda (cores) que possam desde que comprovado cientificamente serem utilizados para diversos protocolos em diversas áreas da saúde, e por isso as empresas cada vez mais vem investimento no desenvolvimento de produtos baseado em luz.

De forma a entender melhor os comprimentos de onda (cores), é possível observar na Figura 1 do espectro visível da luz. A luz de cor violeta está situada na faixa de comprimento de onda de 400nm, 660nm vermelho, desta forma cada comprimento de onda pode ser aplicado a um determinado procedimento e protocolo.

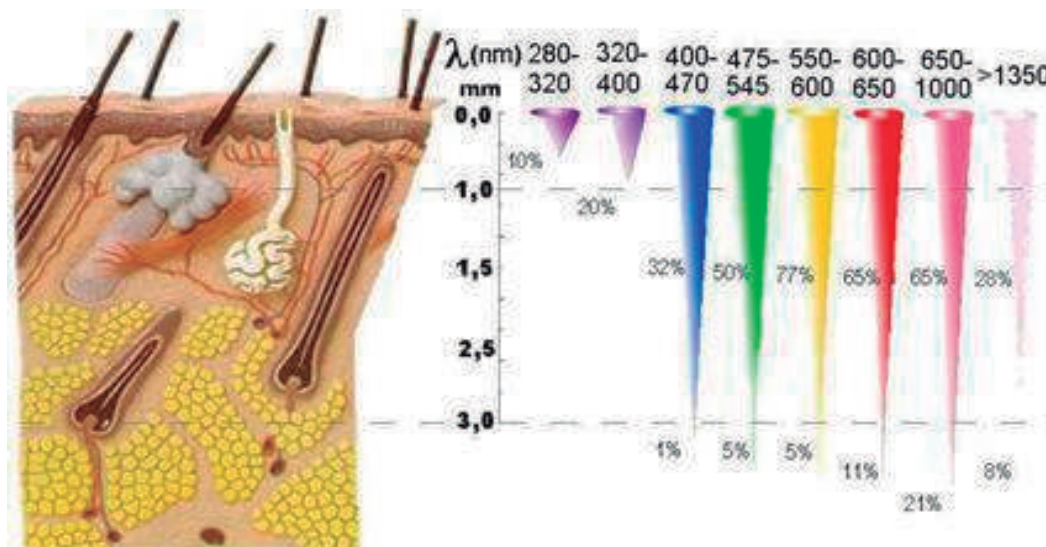
Figura 01: espectro visível da luz



Fonte: Imagem disponível online

Cada comprimento de onda possui um grau de penetração na pele e interação de diferentes formas nas células, desta forma a Ciência estuda e avalia os melhores protocolos de aplicação para cada comprimento de onda específico. Basicamente o grau de penetração dos comprimentos de onda pode ser verificado na Figura 2.

Figura 02: grau de penetração dos comprimentos de onda



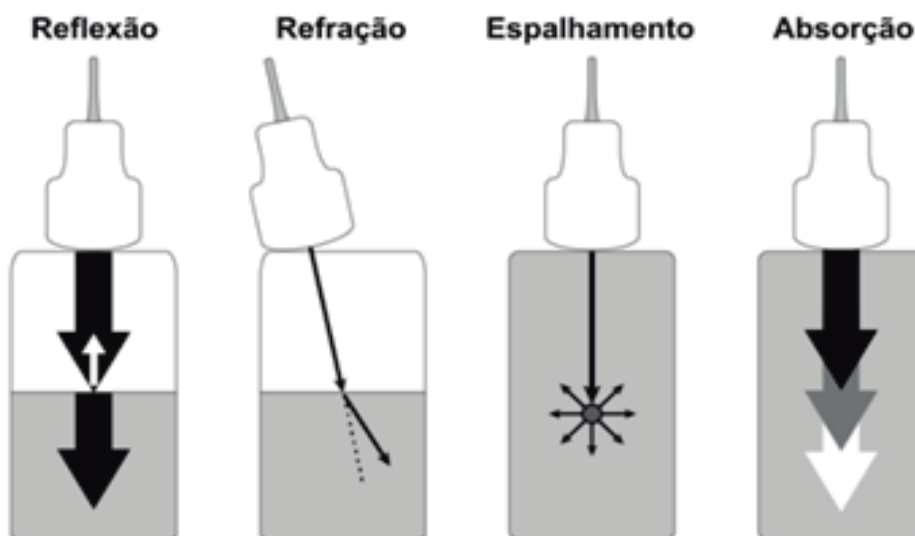
Fonte: Imagem disponível online no Website da Garnet (2023)

### 3 - BREVE INTRODUÇÃO AOS TRANSDUTORES DE ULTRASSOM

O ultrassom terapêutico é recurso muito utilizado no tratamento de distúrbios inflamatórios e principalmente no tratamento de dores. Muitas pesquisas mostram os benefícios relativos à aplicação deste procedimento. Alguns pontos são primordiais para a melhor obtenção de resultados clínicos como a correta manutenção da calibração do equipamento o que deve ser realizada de tempos em tempos, sendo o mais indicado a cada seis meses, desta forma evitando com que haja qualquer ineficiência do equipamento no momento da utilização.

Tal terapia é largamente utilizada no tratamento de dor bem como estimulação de tecidos moles e duros. Alguns equipamentos disponíveis no mercado entregam frequências para uso terapêutico que podem variar entre um intervalo de 0,5 MHz, 1MHz e 3 MHz. Como para fenômenos ópticos, também existem algumas variáveis presentes em sistemas acústicos de terapia e que devem ser atentados na capacitação do profissional, e principalmente no momento da aplicação da terapia que são elas: a reflexão, a refração, o espalhamento e a absorção, que influenciam na efetividade do tratamento durante o procedimento realizado bem como no cuidado com o paciente (Figura 3).

Figura 03: Reflexão, refração, espalhamento e absorção que ocorrem na terapia acústica.



Fonte: Imagem disponível online

Para o fenômeno de reflexão o que ocorre é que parte da emissão retorna à origem, durante a aplicação de equipamentos de terapia ultrassônica é muito importante a observação do perfeito acoplamento entre a peça de mão e o tecido alvo a ser tratado, é essencial que haja o gel que realizará o acoplamento entre a peça de mão e o tecido alvo de forma a otimizar a transferência de energia acústica perfeita ao tecido.

A refração é o fenômeno que causará uma variação no sentido da emissão acústica não concentrando a energia acústica no ponto objetivo a ser tratado, desta forma tornando o procedimento não efetivo.

O fenômeno de espalhamento é a dissipação da energia que atinge o ponto alvo do procedimento a ser tratado fazendo com que parte seja absorvida pelo tecido alvo e parte seja espalhada aos tecidos adjacentes. E por fim, o fenômeno da absorção o qual podemos entender como a parte que é absorvida necessariamente pelo tecido a ser tratado tornando o procedimento efetivo.

De forma paralela à energia fotônica, podemos comparar a penetrabilidade do Laser com a do Ultrassom de uma forma relativa. Considerando que o laser 660nm é utilizado em terapias de estimulação superficial, possui menor penetrabilidade em relação ao laser 808nm que é utilizado em terapias de dor, por conseguir penetrar além das camadas superficiais da pele podendo chegar aos ossos. Para os sistemas acústicos, a frequência de 1 MHz é utilizada procedimentos terapêuticos que necessitam alcançar tecidos mais profundos, enquanto a frequência de 3 MHz atinge os tecidos mais superficiais.



Para equipamentos com emissores laser consideramos na parte óptica a área de saída do laser, a qual é utilizada como base para o cálculo da intensidade óptica ou densidade de energia do equipamento. Para os equipamentos de terapia acústica também possuímos um fator similar, denominado de ERA (Effective Radiation Area) ou ARE (área efetiva de radiação), indica a área proporcional da superfície do transdutor que irá gerar de forma efetiva as ondas acústicas. Ligeiramente diferente dos Lasers, a ERA ou ARE, não possui uma área relativa à parte exposta do transdutor e sim apenas uma porção da superfície por onde serão emitidos os feixes acústicos.

A dor é multidimensional e traz grande sofrimento às pessoas, algumas possuem maior tolerância à dor, porém outras muito menos, o que causa às pessoas além do desconforto da dor, outros impactos emocionais e neurológicos. Em especial, dor crônica acomete boa parte a população. Quem não conhece ou tem alguém na família que sofra com estas dores? Estratégias e novas técnicas de tratamento são fundamentais para controlar a dor, melhorar ou preservar a funcionalidade de forma a evitar a limitação física, aumentar a independência e qualidade de vida, bem como minimizar a progressão da doença, o que pode evitar intervenções medicamentosas e cirúrgicas futuramente.

Tecnologias não invasivas, como o ultrassom e também o laser, já beneficiam milhares de pessoas que utilizam estes tratamentos. Não é por menos que pesquisadores e empresas do mundo inteiro buscam por inovações tecnológicas e investem tanto tempo e dinheiro em pesquisa e desenvolvimento de forma a descobrir uma forma de melhorar a qualidade de vida das pessoas, não só através de tratamentos medicamentosos, mais principalmente com alternativas aos tratamentos convencionais com produtos que permitam melhorar a qualidade de vida.

Nos últimos anos houve uma intensificação em pesquisa e desenvolvimento, com excelentes avanços clínicos na área e principalmente investimentos milionários em busca de alternativas para tratamentos de dores crônicas foram possíveis como fruto de tanto trabalho e investimento, chegar a uma concepção de produto e técnica que conjuga duas tecnologias já conhecidas e muito utilizadas pelos profissionais da área da saúde.

Com muito investimento e muito trabalho acerca de desenvolvimento, não apenas do produto em si, mais principalmente dos protocolos clínicos a serem aplicados durante os procedimentos, foi possível culminar em um produto que os pesquisadores e empresas parceiras vinham a bastante tempo acreditando nas possibilidades de sucesso.

Baseado em conhecimento, pesquisa e desenvolvimentos já anteriormente realizados, o que serviram de base para a conclusão do projeto resultando em um produto. O referido sistema trata-se de um equipamento para tratamento de dores crônicas e aumento da funcionalidade baseado na associação de duas tecnologias já muito utilizadas no mercado, o ultrassom terapêutico e a laserterapia ambos conjugados na aplicação nas áreas de reabilitação e tratamento físico da dor crônica.

Provas de princípios do processo foram realizados baseado nos protocolos exigidos pelos órgãos competentes, com aprovação de comitês de ética inclusive para que fosse possível a realização dos testes iniciais em seres humanos, para que posteriormente pudessem ser submetidos à rigorosas análises e ensaios técnicos por laboratórios acreditados pelo INMETRO e ANVISA.

O produto gerado no final desta pesquisa e desenvolvimento foi um equipamento portátil com a conjunção de duas tecnologias, combinadas no tratamento das dores crônicas, este possui uma peça de mão inédita a nível mundial que possibilitará ao profissional fornecer o tratamento aos pacientes entregando ultrassom terapêutico mais a laserterapia de forma simultânea, o que trará muitos benefícios aos pacientes com resultados muito efetivos e promissores. A peça de mão também possui acionamento por proximidade o que traz alguns benefícios ao equipamento, evitando assim a queima do transdutor por excesso de temperatura, o que pode ocorrer em equipamentos de ultrassom disponíveis no mercado atualmente.

O equipamento permite a parametrização dos parâmetros de ultrassom e laser de forma que os profissionais possam realizar os ajustes da melhor forma para chegar aos objetivos finais que é melhorar a qualidade de vida dos pacientes.

Os profissionais possuirão um material desenvolvido pelos pesquisadores e empresa de forma a facilitar o entendimento da técnica e utilização do produto, porém estas informações são informações de nível básico para que os profissionais possam iniciar sua jornada com o produto.

Profissionais que possuem mais experiência nos tratamentos poderão explorar ao máximo o equipamento e a nova técnica de forma a obter os melhores resultados, pois o equipamento permitirá parametrizações inúmeras para que possam ser aplicadas.

O equipamento foi projetado de forma a atender as necessidades dos profissionais, sendo portátil e de fácil operação, com uma tela touch screen de 7" permitindo facilmente a parametrização e ajustes para utilização.

A peça de mão foi desenvolvida de forma a atender as diversas formas de trabalho utilizadas pelos profissionais, e permite com que seja empunhada de algumas formas diferentes, permitindo maior conforto aos profissionais, e principalmente da área de fisioterapia, que sofrem com as dores em articulações depois de um dia de trabalho.

Basicamente o processo de tratamento consiste na aplicação de um gel translúcido na região de tratamento. Este gel é imprescindível para o acoplamento das ondas acústicas emitidas pelo ultrassom, pois sem este, não há um meio de acoplamento entre o tecido e o equipamento, o que compromete a eficácia do tratamento, pois o tecido alvo do tratamento não receberá a energia necessária para que possa ser tratada.

Após a aplicação do gel a peça de mão que emite energia mecânica e óptica é aplicada de forma a realizar o protocolo clínico necessário para o tratamento. A função de ultrassom pode ser operada em 1MHz e 3 MHz, nos modos contínuo ou pulsado, enquanto a função laser emite os comprimentos de onda vermelho (660 nm) e/ou infravermelho (808 nm) na região alvo do tratamento.

O projeto alvo da pesquisa e desenvolvimento tornou-se de grande interesse dos profissionais no último ano, por ter um custo estimado pelo fabricante considerado acessível e, principalmente, por poder oferecer aos seus pacientes mais uma tecnologia no tratamento de patologias que não tem cura.

O desenvolvimento deste projeto tem uma grande perspectiva de mercado devido ao aumento da expectativa de vida, busca de maior qualidade de vida e bem-estar. Os profissionais da área conseguem enxergar imenso potencial na prestação de novos serviços e realização de procedimentos, com baixos custos envolvidos nos tratamentos.

Além de reunir duas tecnologias em um só aparelho, seu uso simultâneo diminui o tempo de tratamento em uma sessão e acelera o processo do tratamento, trazendo mais conforto e bem-estar aos pacientes de forma muito rápida. Este sistema não é invasivo, apresenta praticidade, simplicidade na aplicação e sua portabilidade permite que os atendimentos não sejam somente realizados em clínicas, mas também em domicílio.

Pessoas com dor e demais doenças, como as de pele, neuromusculares, articulares, tendineas e inflamatórias ou as pessoas que sofreram lesões decorrentes do trabalho, esporte ou dia-a-dia podem se beneficiar com esta nova tecnologia. Ainda, apresenta elevada segurança e quando aplicado com o protocolo adequado deverá ter grande aceitação pelo profissional da saúde.

Este é um produto inovador, que além de propor solução adequada para um grave problema social, também tem um grande mercado a espera por produtos que possam atenuar os problemas dos pacientes e principalmente permitir aos profissionais da área que obtenham resultados mais rápidos e eficazes.

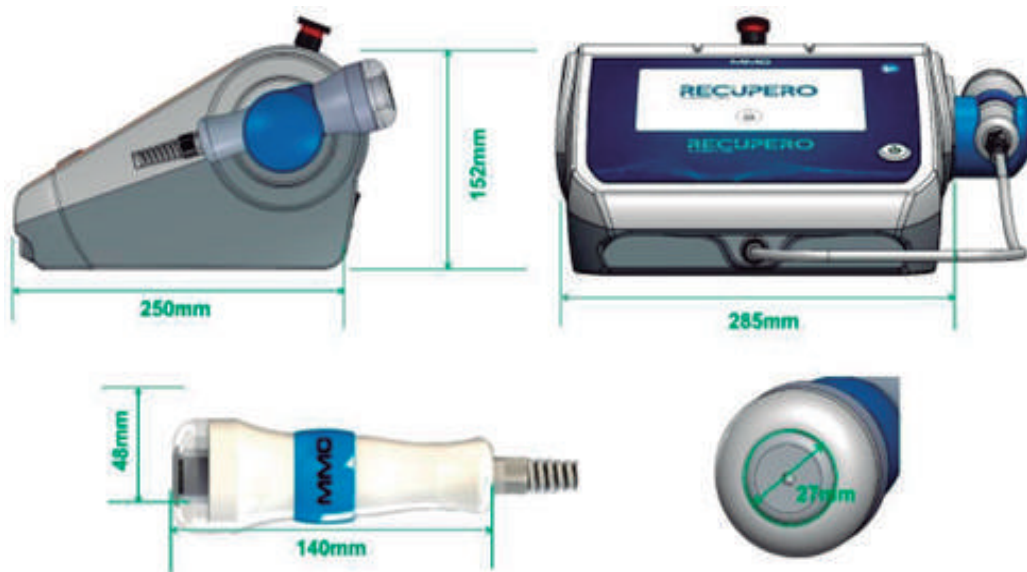
O equipamento RECUPERO foi projetado de forma a permitir a portabilidade do mesmo pelos profissionais que podem circular com o mesmo entre salas de atendimento, clínicas de prestação de serviço e principalmente para que pudesse ser utilizado em tratamentos home care, sempre por profissionais da área e com devida habilitação, e nunca por pessoas sem a devida qualificação técnica pois os profissionais da área atuam em pesquisas e muito estudo para que possam realizar os tratamentos e aplicações de forma segura aos pacientes obtendo assim os melhores resultados terapêuticos. Na Figura 4 é possível observar o design do produto RECUPERO, equipamento inédito que conjuga duas tecnologias, ultrassom e laser para tratamento.

*Figura 4: Equipamento Recupero*



Na Figura 5 é possível verificar as dimensões em milímetros do equipamento, onde se verifica que se trata de um equipamento com tamanho reduzido, o que permite aos profissionais grande mobilidade entre salas, clínicas e residências para realização e prestação do tratamento aos pacientes acometidos por estas doenças.

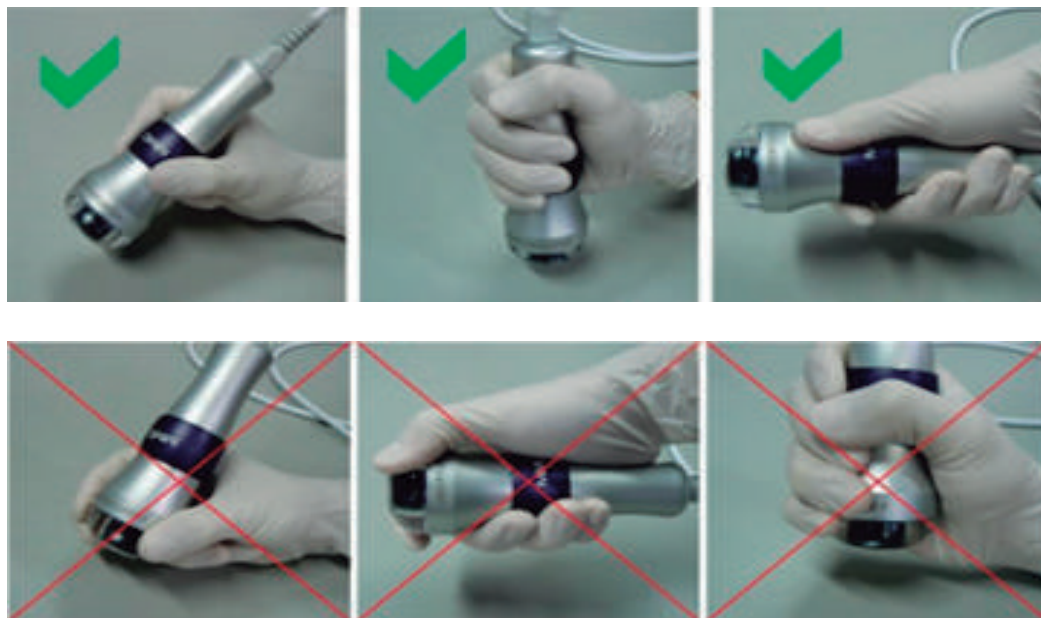
*Figura 5: Dimensões do equipamento Recupero.*



A peça de mão do RECUPERO foi projetada para que possa ser empunhada de tal forma que possa garantir o máximo conforto ao profissional, permitindo que ao final de um dia de trabalho o mesmo não fique com dores articulares o que traz muito conforto ao profissional, bem como ao paciente pela facilidade e rapidez na aplicação do procedimento por parte do profissional ao paciente necessitado.

Na Figura 6 é possível verificar a forma correta de empunhadura da peça de mão do produto. A peça de mão possui associação inédita a nível mundial das tecnologias de ultrassom e laser, com acionamento por proximidade, permitindo maior segurança ao equipamento e também ao profissional em relação à possível queima do transdutor por excesso de temperatura o que pode facilmente ocorrer nos produtos atualmente disponíveis no mercado, o que certamente não deverá ser mais uma preocupação para os profissionais que utilizam a tecnologia de ultrassom.

Figura 6: Forma correta de pega da peça de mão.




O equipamento RECUPERO estará disponível em três modelos que operam somente em 1MHz ou 3MHz ou em 1 e 3MHz de acordo com a escolha do profissional.

O equipamento deve ser ligado na rede de alimentação 127-220V~, 50/60Hz. A operação do equipamento é bem simples, todos os comandos e ajustes de parâmetros são realizados na tela sensível ao toque. Projetado e fabricado de acordo com os requisitos das normas aplicáveis: ABNT NBR IEC e Boas Práticas de Fabricação de Produtos Médicos, de modo a garantir que todos os requisitos de clientes e regulamentares aplicáveis sejam atendidos.

A empresa fabricante do RECUPERO, a MM Optics (MMO) vem sendo a pioneira no mercado nacional e mundial no desenvolvimento de equipamentos que utilizam tecnologias fotônicas como soluções para tratamentos terapêuticos, entre eles a empresa possui equipamentos para tratamento de câncer de pele e colo de útero aplicando a tecnologia de Terapia Fotodinâmica (TFD), o que permite o tratamento das lesões sem intervenções cirúrgicas. Outros equipamentos para as diversas áreas da saúde baseado em luz estão disponíveis ao mercado, incluindo equipamentos para descontaminação de superfícies e ar, oferecendo muitos resultados satisfatórios aos pacientes e profissionais que utilizam os produtos da MMO.

# RECUPERO



## **Pós-doutora em Física Dra. Karen Cristina Laurenti**

*Bacharel em Fisioterapia pelo Centro Universitário de Araraquara - UNIARA. Mestre em Bioengenharia - Universidade de São Paulo/USP - São Carlos (2007) e Doutora em Ciências também pela Universidade de São Paulo/USP - São Carlos (2011). Pós-doutorado em Física pela Universidade Estadual de Ponta Grossa - UEPG/Ponta Grossa/PR (2016). Pesquisadora do Centro de Pesquisa em Óptica e Fotônica - CePOF do Instituto de Física de São Carlos - USP. Consultora Científica da MM Optics - São Carlos. Especialista em Fisioterapia Hospitalar com Enfoque em UTI (2020).*

## **1 - INTRODUÇÃO**

O desenvolvimento de uma nova tecnologia em saúde está sempre associado a uma necessidade ou à melhoria dos tratamentos já existentes. Com os avanços tecnológicos grandes mudanças têm ocorrido na sociedade e sua constante evolução tem influenciado as mais diversas áreas dentre elas, a área da saúde que tem mostrado um crescimento exponencial. O acesso, equidade, qualidade e relação custo-benefício são os principais problemas da assistência médica em países em desenvolvimento (ROSA E LEITE, 2017).

No desenvolvimento desta nova tecnologia RECUPERO deve ser ressaltado a importância de pesquisas na busca e desenvolvimento de novas tecnologias que venham gerar inovações no mercado. A parceria de profissionais da fisioterapia, engenharia e empresa buscam um propósito comum de avanços na promoção e desenvolvimento de novos equipamentos que traduzam numa melhor qualidade de vida os pacientes.

A parceria com a MM Optics contribuiu para a inovação na essência do seu trabalho, que verdadeiramente incentiva seus funcionários, a criar novos produtos, otimizar processos e se arriscar. A conexão entre fisioterapia trouxe inovações em protocolos de avaliação e restabelecimento de funções motoras que podem ser utilizados como uma alternativa aos fármacos, na engenharia com o desenvolvimento de equipamentos inovadores que possam gerar bons resultados na área da saúde e a empresa que acessem novos mercados realizem novas parcerias, adquiram novos conhecimentos e aumentem o valor de sua marca.

Neste capítulo, serão abordadas as indicações e contra-indicações e as pesquisas clínicas desenvolvidas com o equipamento inovador RECUPERO. Dentre elas: osteoartrite, feridas, queimaduras e fibromialgia.

## 2 – RECUPERO

Como descrito no Capítulo 10, O RECUPERO é a mais nova tecnologia que combina ULTRASSOM TERAPÊUTICO e LASER no mesmo equipamento para utilização em procedimentos fisioterápicos. A combinação de ultrassom e laser permite a potencialização de seus efeitos anti-inflamatórios e analgésicos, entre outros. O RECUPERO é uma tendência que agrega valor ao tratamento, ao atendimento e a percepção no tratamento ao paciente, promovendo mais qualidade de vida as pessoas, reduzindo o tempo de reabilitação e agilizando resultados.

### 3 – Indicações do RECUPERO

*Bursite de ombro  
Bursite trocantérica  
Cisto de Baker  
Disfunção temporomandibular  
Dor muscular  
Entorse  
Epicondilite medial e lateral  
Esporão de calcâneo/plantar  
Fascite plantar  
Fibromialgia  
Lombalgia  
Nervo ciático  
Neuroma de Morton  
Osteoartrite  
Síndrome do Piriforme  
Síndrome do Túnel do carpo  
Tendinite de calcâneo  
Tendinite de ombro  
Tenossinovite estenosante de Quervain*

### Contra-indicações do RECUPERO

*Trombose e Tromboflebite: risco de ocorrer embolia;  
Câncer ou tumores: pode causar o crescimento dos tumores;  
Áreas neoplásicas ou sobre áreas onde o tumor foi removido;  
Dispositivo eletrônico implantado (por exemplo: marcapasso);  
Globo ocular devido ao risco de cavitação no interior ocular;  
Área cardíaca: pode ocorrer modificação no potencial de ação e contractibilidade;  
Órgãos reprodutores: devido à falta de conhecimento da ação do laser nesses tecidos;  
Útero gravídico: possível cavitação do líquido amniótico e malformação do feto;  
Áreas epifisárias em crianças e adolescentes pode ocasionar crescimento anormal de um lado do osso ou crescimento desigual do membro inferior;  
Próteses cimentadas pelo fato do cimento acrílico apresentar elevado coeficiente de absorção, podendo ocasionar um aquecimento;  
Pacientes que faz uso de medicamento fotossensibilizador;  
Áreas com perda de sensibilidade, podendo causar risco de queimadura;  
Processos infecciosos, o ultrassom pode disseminar a infecção;  
Marcapasso: risco de interferência no funcionamento do marcapasso e,  
Áreas previamente tratadas com radioterapia.*



Uma das etapas mais importantes no desenvolvimento de novas tecnologias é a pesquisa clínica, onde pessoas voluntárias recebem terapias experimentais e seus efeitos são observados. O processo que conduz um novo equipamento ao mercado é um processo longo e cuidadoso. Longo, porque leva anos para completar todos os testes de laboratório, em animais e em humanos; cuidadoso, porque todos os envolvidos no desenvolvimento do equipamento ao mercado devem garantir a segurança dos participantes da pesquisa e seguir normas governamentais rigorosas quanto à avaliação da segurança e eficácia equipamento.

Uma das etapas mais importantes do processo de desenvolvimento é a pesquisa clínica, que é um estudo com indivíduos que se voluntariam para receber o tratamento e serem monitorados quanto a seus efeitos. É por meio destes estudos experimentais que são testados para determinar se eles podem ser benéficos ou não para os seres humanos. A participação em uma pesquisa clínica pode ser um grande compromisso e não há garantias de que uma nova tecnologia experimental funcionará.

No entanto, antes que isso aconteça, as pessoas têm que se voluntariar e participar – uma escolha que pode beneficiar não somente o indivíduo, mas muitas outras pessoas também.



## CAPÍTULO 14

# RECUPERO E SUAS APLICAÇÕES

**Doutoranda  
Juliana da Silva Amaral Bruno**

Graduada em Fisioterapia pela Universidade Camilo Castelo Branco (UNICASTELO). Mestre em Biotecnologia pela Universidade Federal de São Carlos – UFSCar. Idealizadora e precursora do projeto Fibromialgia. Especialista em Acupuntura Sistemica e Pós Graduada em Biofotônica Estética. Pesquisadora do Centro de Pesquisa em Óptica e Fotônica - CePOF do Instituto de Física de São Carlos – USP.

**Pós-doutora em Física  
Dra. Karen Cristina Laurenti**

Bacharel em Fisioterapia pelo Centro Universitário de Araraquara - UNIARA. Mestre em Bioengenharia - Universidade de São Paulo/USP - São Carlos (2007) e Doutora em Ciências também pela Universidade de São Paulo/USP - São Carlos (2011). Pós-doutorado em Física pela Universidade Estadual de Ponta Grossa - UEPG/Ponta Grossa/PR (2016). Pesquisadora do Centro de Pesquisa em Óptica e Fotônica - CePOF do Instituto de Física de São Carlos – USP. Consultora Científica da MM Optics – São Carlos. Especialista em Fisioterapia Hospitalar com Enfoque em UTI (2020).

## 1 – INTRODUÇÃO

O desenvolvimento de uma nova tecnologia em saúde está sempre associado a uma necessidade ou à melhoria dos tratamentos já existentes. Com os avanços tecnológicos grandes mudanças têm ocorrido na sociedade e sua constante evolução tem influenciado as mais diversas áreas dentre elas, a área da saúde que tem mostrado um crescimento exponencial. O acesso, equidade, qualidade e relação custo-benefício são os principais problemas da assistência médica em países em desenvolvimento (LEITE E ROSA, 2017).

No desenvolvimento desta nova tecnologia RECUPERO deve ser ressaltado a importância de pesquisas na busca e desenvolvimento de novas tecnologias que venham gerar inovações no mercado. A parceria de profissionais da fisioterapia, engenharia e empresa buscam um propósito comum de avanços na promoção e desenvolvimento de novos equipamentos que traduzam numa melhor qualidade de vida os pacientes.

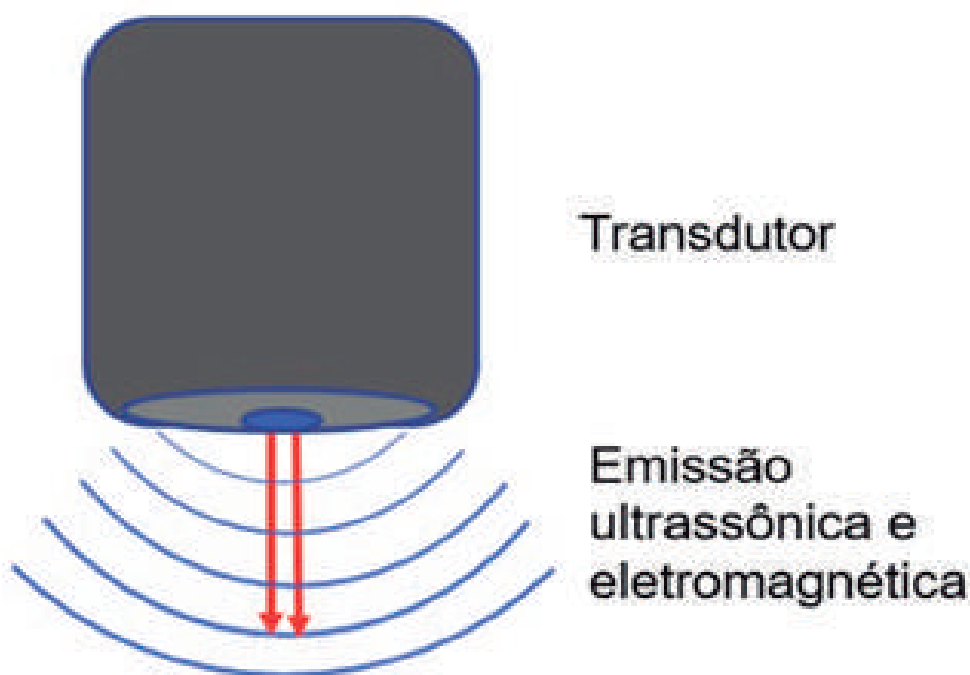
A parceria com a MM Optics contribuiu para a inovação na essência do seu trabalho, que verdadeiramente incentiva seus funcionários, a criar novos produtos, otimizar processos e se arriscar. A conexão entre fisioterapia trouxe inovações em protocolos de avaliação e restabelecimento de funções motoras que podem ser utilizados como uma alternativa aos fármacos, na engenharia com o desenvolvimento de equipamentos inovadores que possam gerar bons resultados na área da saúde e a empresa que acessem novos mercados realizem novas parcerias, adquiram novos conhecimentos e aumentem o valor de sua marca.

## 2 - RECUPERO

Como descrito no Capítulo 10, O RECUPERO é a mais nova tecnologia que combina ULTRASSOM TERAPÊUTICO e LASER no mesmo equipamento para utilização em procedimentos fisioterápicos. A combinação de ultrassom e laser permite a potencialização de seus efeitos anti-inflamatórios e analgésicos, entre outros.

O RECUPERO é uma tendência que agrega valor ao tratamento, ao atendimento e a percepção no tratamento ao paciente, promovendo mais qualidade de vida as pessoas, reduzindo o tempo de reabilitação e agilizando resultados. A Figura 1 mostra a sobreposição de campo do dispositivo de ultrassom e laser no mesmo equipamento - Recupero.

Figura 1: Sobreposição de campo do equipamento Recupero.



A Figura 1 mostra a emissão sinérgica das ondas mecânicas (ultrassônicas) e eletromagnéticas potencializando os efeitos e obtendo respostas mais rápidas e eficientes para os profissionais e para os pacientes.

### 3 - INDICAÇÕES DO RECUPERO

*Bursite de ombro  
Bursite trocantérica  
Cisto de Baker  
Disfunção temporomandibular  
Dor muscular  
Entorse  
Epicondilite medial e lateral  
Esporão de calcâneo/plantar  
Fascite plantar  
Fibromialgia  
Lombalgia  
Nervo ciático  
Neuroma de Morton  
Osteoartrite  
Síndrome do Piriforme  
Síndrome do Túnel do carpo  
Tendinite de calcâneo  
Tendinite de ombro  
Tenossinovite estenosante de Quervain*

### Contra-indicações do RECUPERO

*Trombose e Tromboflebite: risco de ocorrer embolia;  
Câncer ou tumores: pode causar o crescimento dos tumores;  
Áreas neoplásicas ou sobre áreas onde o tumor foi removido;  
Dispositivo eletrônico implantado (por exemplo: marcapasso);  
Globo ocular devido ao risco de cavitação no interior ocular;  
Área cardíaca: pode ocorrer modificação no potencial de ação e contractibilidade;  
Órgãos reprodutores: devido à falta de conhecimento da ação do laser nesses tecidos;  
Útero gravídico: possível cavitação do líquido amniótico e malformação do feto;  
Áreas epifisárias em crianças e adolescentes pode ocasionar crescimento anormal de um lado do osso ou crescimento desigual do membro inferior;  
Próteses cimentadas pelo fato do cimento acrílico apresentar elevado coeficiente de absorção, podendo ocasionar um aquecimento;  
Pacientes que faz uso de medicamento fotossensibilizador;  
Áreas com perda de sensibilidade, podendo causar risco de queimadura;  
Processos infecciosos, o ultrassom pode disseminar a infecção;  
Marcapasso: risco de interferência no funcionamento do marcapasso e,  
Áreas previamente tratadas com radioterapia.*

Uma das etapas mais importantes no desenvolvimento de novas tecnologias é a pesquisa clínica, onde pessoas voluntárias recebem terapias experimentais e seus efeitos são observados. O processo que conduz um novo equipamento ao mercado é um processo longo e cuidadoso. Longo, porque leva anos para completar todos os testes de laboratório, em animais e em humanos; cuidadoso, porque todos os envolvidos no desenvolvimento do equipamento ao mercado devem garantir a segurança dos participantes da pesquisa e seguir normas governamentais rigorosas quanto à avaliação da segurança e eficácia equipamento.

Uma das etapas mais importantes do processo de desenvolvimento é a pesquisa clínica, que é um estudo com indivíduos que se voluntariam para receber o tratamento e serem monitorados quanto a seus efeitos. É por meio destes estudos experimentais que são testados para determinar se eles podem ser benéficos ou não para os seres humanos. A participação em uma pesquisa clínica pode ser um grande compromisso e não há garantias de que uma nova tecnologia experimental funcionará.


No entanto, antes que isso aconteça, as pessoas têm que se voluntariar e participar – uma escolha que pode beneficiar não somente o indivíduo, mas muitas outras pessoas também. A seguir, serão mostradas as pesquisas clínicas utilizando o equipamento RECUPERO e seus respectivos autores.



### **Referencial Bibliográfico**

LEITE, C.R.M., ROSA, S.S.R.F. Novas tecnologias aplicadas à saúde. Integralização de áreas transformando a sociedade / Adriano O. Andrade... [et al.]; Círcia Raquel Maia Leite, Suéila de Siqueira Rodrigues Fleury Rosa (Organizadoras). - Mossoró – RN, EDUERN, 2017. 284 p. ISBN: 978-85-7621-164-8.

# **PESQUISAS COM AS NOVAS TECNOLOGIAS**



## CAPÍTULO 15

# LASERTERAPIA ASSOCIADA AO ULTRASSOM PARA TRATAMENTO DA DISFUNÇÃO TEMPOROMANDIBULAR (DTM)




**Docente**  
**Patricia Eriko Tamae**

*Docente do Centro Universitário Central Paulista – UNICEP, São Carlos, SP.*



**Professor Doutor**  
**Prof. Dr. Vitor Hugo Panhóca**

*Especialista em Dor Orofacial. Disfunção Temporomandibular pela Escola Paulista de Medicina da Universidade Federal de São Paulo (UNIFESP). Professor convidado no curso de Pós-Graduação em DTM e Dor Orofacial da Faculdade São Leopoldo Mandic (Campinas/SP e São Paulo/SP). Atualmente é Pesquisador no Laboratório de Biofotônica (IFSC – USP). Consultor em Odontologia na MM Optics (São Carlos/SP).*



**Doutora**  
**Profa. Dra. Alessandra Nara de Souza Rastelli**

*Professora Assistente Doutora da Faculdade de Odontologia de Araraquara – FOAr, Universidade Estadual Paulista “Júlio de Mesquita Filho” – UNESP, Pesquisadora Associada do Centro de Pesquisas em Óptica e Fotônica – CEPOF (CEPID – FAPESP) do Instituto de Física de São Carlos – IFSC, Universidade de São Paulo – USP.*

## 1 – INTRODUÇÃO

A Articulação Temporomandibular (ATM) é uma das articulações mais complexas do corpo humano, formada pelo côndilo mandibular e pela fossa mandibular do osso temporal, na qual está posicionado. Distúrbios musculares e da ATM compõem um grupo de condições conhecidas como desordens temporomandibulares (DTM) (OKESON, 2013).

A DTM é caracterizada como um sintoma clínico comumente associado aos distúrbios dos músculos da mastigação. Quando os tecidos musculares estão comprometidos pelo uso excessivo, qualquer contração ou distensão aumenta a dor (OKESON, 2013).



A definição de dor revisada pela Associação Internacional para o Estudo da Dor (IASP, 2020, p.1) é “uma experiência sensitiva e emocional desagradável associada, ou semelhante àquela associada à lesão tecidual real ou potencial.” Com relação à dor, esta compõe a segunda queixa mais comum, sendo superados apenas por odontalgias. Em geral, estão agrupados em ampla categoria conhecida como desordens dos músculos mastigatórios (OKESON, 2005).

A etiologia da disfunção temporomandibular (DTM) tem sido associada a múltiplos fatores, como lesão traumática, crescimentos neoplásicos, estresse emocional, interferências oclusais, mau posicionamento ou perda de elementos dentais, alterações posturais, disfunções nos músculos da mastigação e estruturas adjacentes à articulação temporomandibular (ATM), além de movimentos não funcionais da mandíbula (bruxismo), hábitos de apertar os dentes ou a combinação de tais fatores além de determinantes genéticos e ambientais (DE SANTIS et al, 2014)

O estresse e a ansiedade como fatores etiológicos, podem causar hiperatividade muscular e o desenvolvimento de hábitos parafuncionais, levando a microtraumas da articulação e lesões musculares (PAULINO et al., 2018), que podem induzir ou exacerbar a disfunção e as queixas das dores podem ser associadas a problemas musculoesqueléticos e até mesmo a somatização de ansiedade e depressão (PAOLO et al., 2017; KMEID et al., 2020).

Distúrbios do sono também parecem estar comumente associados a várias desordens miálgicas crônicas (MEASE, 2005) e não se sabe se a condição de dor crônica produz perturbação do sono ou se o distúrbio do sono é um fator significativo para o início da condição de dor crônica (OKESON, 2013).

Em um estudo no qual se comparou docentes universitários com e sem estabilidade contratual verificou-se que os docentes sem estabilidade contratual apresentaram níveis mais elevados de depressão, ansiedade, exaustão emocional, despersonalização e pior qualidade de sono em relação aos docentes universitários com estabilidade contratual. E que até 77,8% dos docentes sem estabilidade contratual apresentavam a probabilidade de desenvolver a disfunção temporomandibular em comparação com 44,2% dos docentes universitários com estabilidade contratual (MOLINA-TORRES et al., 2020).

Em outro estudo observaram que há maior prevalência dos pacientes acometidos pela DTM serem do sexo feminino (BUENO et al., 2018) e o uso de contraceptivos orais (LERESCHE et al., 1997) e a fase pré-menstrual estão associados ao aumento dos sintomas da DTM (LERESCHE et al., 2003).

Clinicamente, é observada com diminuição na amplitude do movimento mandibular. Em alguns casos o paciente pode abrir a boca lentamente e atingir determinada amplitude, mas a dor continua presente e pode piorar. A dor crônica que é considerada como dor que se apresenta durante seis meses ou mais, na maioria das vezes necessita de tratamento multidisciplinar (OKESON, 2013).

A presença de processos inflamatórios na articulação temporomandibular (ATM) quando presentes aumentam a quantidade de radicais livres (AZATO et al, 2013). Quando a capacidade de eliminação dos radicais livres é insuficiente, ocorre o estresse oxidativo, que pode iniciar os processos que participam da patogênese de muitas doenças inflamatórias, incluindo a dor (HALLIWELL & GUTTERIDGE, 2007).

## TRATAMENTOS

Dentre os tratamentos da DTM existem os invasivos e não invasivos.

A cirurgia ortognática é um tratamento invasivo que pode ser utilizado para tratar a DTM. Apesar da maloclusão ser fator de risco para o desenvolvimento de DTM e de uma parte dos pacientes apresentarem melhora do quadro no pós-operatório, a cirurgia ortognática não pode ser indicada unicamente para o tratamento dessas disfunções. Ainda estudos apontam para a necessidade de se tratar a DTM previamente à realização da cirurgia ortognática a fim de preservar as estruturas articulares, prevenir piora dos sintomas e evitar desenvolvimento de DTM em pacientes assintomáticos (KRETSCHMER et al., 2019; PAUNONEN et al., 2019).

A ortodontia e o ajuste oclusal são comumente usados para a obtenção de oclusão estável correta e definitiva. Porém, estudos mostram que sinais e sintomas de DTM não estão associados a qualquer tipo de maloclusão, não sendo recomendado intervenção ortodôntica ou ajuste oclusal para tratar a DTM (GIL-MARTÍNEZ et al., 2018), já em outro estudo os autores afirmam não haver qualquer interferência em relação à melhora, piora ou o surgimento de sintomas de DTM quando a terapia ortodôntica é realizada de maneira correta e finalizada adequadamente (CONTI, CONTI, 2017).

Os tratamentos conservadores (OKESON, 2013) e multidisciplinar (GIL-MARTÍNEZ et al, 2018) são os mais indicados (OKESON, 2013), incluindo as terapias físicas, psicológicas e farmacológicas (GIL-MARTÍNEZ et al., 2018), compressão isquêmica, eletroestimulação, laser vermelho e infravermelho, terapia cognitiva comportamental também são utilizados para tratamento da DTM (VIER et al., 2018).

Dentre os tratamentos conservadores, a utilização da placa oclusal estabilizadora é mais comumente proposta para a dor na DTM associada ao bruxismo e também para distúrbios internos da articulação. O efeito terapêutico quanto ao uso da placa miorrelaxante ou estabilizadora é a mais recomendada por induzir os côndilos da ATM adquirirem posição estável na fossa mandibular, proporcionando estabilidade da atividade muscular, alívio da dor e proteção dos dentes durante o atrito (BRIGUENTE, 2017; GIL-MARTÍNEZ et al., 2018)

As técnicas de ozonioterapia e agulhamento seco também demonstram bons resultados clínicos podendo ser utilizadas para o tratamento da DTM. Os benefícios clínicos do agulhamento seco incluem redução na dor, alterações biomecânicas e vasculares, com o objetivo de desfazer os nódulos musculares (LIU et al., 2018; SILLEVIS, DUIJN, SHAMUS, 2019).

A ozonioterapia utiliza o ozônio (O<sub>3</sub>) e seus benefícios terapêuticos ocorrem por meio de um sistema de tamponamento antioxidante que resulta em efeitos analgésicos e anti-inflamatórios, otimiza a capacidade de oxigenação dos tecidos e reduz sinais e sintomas de fadiga muscular (BOCCI, 2006; TORTELLI, SARAIVA, MIYAGAKI, 2020), porém necessitando de mais estudos para investigar os mecanismos envolvidos na terapêutica do agulhamento seco e a ozonioterapia para maior compreensão da eficácia, dos riscos e dos mecanismos de ação dessas duas terapias (MARTINS, 2020).

O ozônio também é utilizado para outras doenças como câncer e artrite reumatóide, pois é altamente eficaz contra vírus, bactérias e fungos que além da ação anti-inflamatória, aumenta o suprimento local de oxigênio, promovendo a homeostase local e inibindo a proliferação bacteriana (BOCCI, ZANARDI, TRAVAGLI, 2011; RRAHIMI-MOVAGHAR, ESTAMI, 2012).

O ultrassom terapêutico também é uma das modalidades eletroterápicas mais utilizadas para tratamento da DTM. Sua aplicabilidade compreende a redução da dor, decréscimo da rigidez articular e aumento do fluxo sanguíneo no local da lesão. Têm sido aplicados nos distúrbios do sistema musculoesquelético, contribuindo para aceleração do reparo tecidual de lesões musculares (CARRASCO, 2009; KHAIRNAR et al., 2019).

O ultrassom é uma forma de onda mecânica (acústica), na qual a energia é transmitida por vibrações das moléculas através do meio sólido, líquido e gasoso por onde a onda atravessa, com absorção da energia mecânica pelos tecidos corpóreos. Como meio terapêutico analgésico, acredita-se que o ultrassom tenha ação sobre as alterações na velocidade de condução nervosas, na eliminação de mediadores da dor por meio do aumento da circulação local e nas alterações da permeabilidade da membrana celular, o que diminui a inflamação e facilita a regeneração tissular (ALLEN, 2006; APOLINARIO, COLEHO, LOUZADA, 2011; FARCIC et al., 2013; KIRÁLY et al., 2017).

O aumento da temperatura que ativa os termorreceptores cutâneos modulando a transmissão da dor e a diminuição da contração muscular são outras considerações que justificam a redução do quadro algico (AGNE, 2017). Também citado por outros autores, os diversos efeitos terapêuticos do ultrassom, entre eles o aumento da vascularização, da atividade enzimática e da síntese de colágeno, bem como aumento do limiar nociceptivo que contribuem para o tratamento da dor (BAKER, ROBERTSON, DUCK, 2001, ALLEN, 2006).

Outra tecnologia utilizada para o tratamento da DTM, com redução da dor, aceleração do processo de reparação tecidual e aumento da funcionalidade é a utilização do laser.

A precisão da luz permite invadir o interior da célula e realizar micro-alterações que a fazem tornar um novo curso no seu ciclo vital. A chamada "laserterapia" que é um dos importantes aplicativos da óptica moderna. (BAGNATO, 2008). Trazendo benefícios na terapêutica da DTM por meio da indução da analgesia, cicatrização, remodelação tecidual, redução da inflamação através da drenagem linfática e/ou modulação de mediadores químicos algicos e indução do relaxamento muscular (DE FREITAS & HAMBLIN, 2016).

A irradiação de tecidos e células por certos comprimentos de onda pode ativar alguns componentes, resultando em reações bioquímicas que poderão alterar completamente o metabolismo celular. Esse tipo de reação é conhecido como a base dos efeitos dos lasers (luz amplificada por emissão estimulada de radiação) de baixa intensidade (KARU, 1998). Os lasers terapêuticos de baixa intensidade pode ser operados tanto no espectro de luz vermelho ou infravermelho, variando entre eles o comprimento de onda, onde o infravermelho pode ser usado para tratar estruturas mais profundas como a ATM (BJORDAL et al., 2003; HERPICH et al., 2015; PANHOCA et al., 2015; XU et al., 2018).

A utilização do laser de baixa intensidade tanto no espectro de luz vermelho e do infravermelho para as regiões de masseter, temporal e na própria ATM é esperado a abrangência terapêutica de ação analgésica e anti-inflamatória para os pacientes portadores de DTM (COSTA, 2019).

A diminuição da liberação de substâncias como a bradicinina, histamina e acetilcolina e com o aumento na produção de ATP (PALAGI et al., 2015), obtém-se o relaxamento muscular, aumento na microcirculação local resolvendo a isquemia tecidual e favorecendo a eliminação de substâncias são citdos (SANTOS et al., 2019; TAMAE et al., 2020).

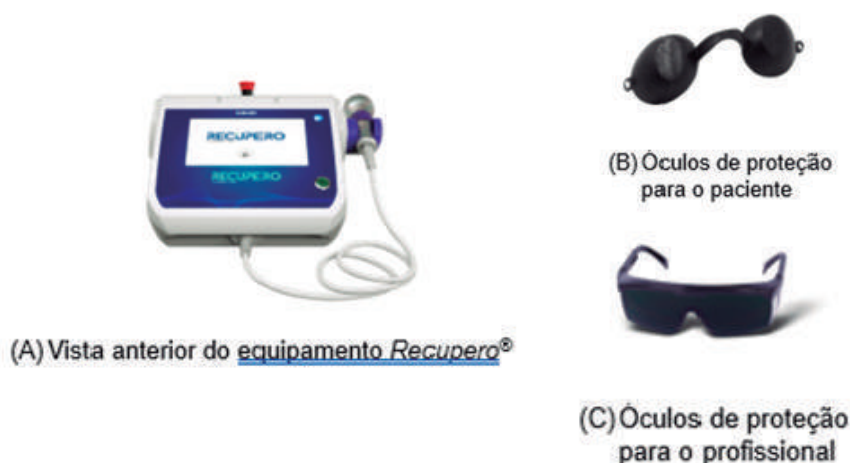Em um estudo de caso (PANHÓCA et al., 2018) de paciente portador de DTM submetido por meio da ação sinérgica do laser e ultrassom, a melhora da qualidade de vida do paciente foi observada. Houve redução da dor nos músculos masseter, temporal e na própria articulação temporomandibular. Paralelamente, também se observou num grupo maior de pacientes os mesmos efeitos positivos, com melhora no impacto da saúde bucal e das dores nos músculos da mastigação e da ATM, analisados por meio do questionário OHIP-14/Oral Health Impact Profile (OLIVEIRA, NADANOYSKY, 2005) e os critérios de diagnóstico RDC/TMD (DWORKIN & LERESCHE, 1992; SCHIFFMAN et al., 2014).

A proposta deste tratamento foi promover o relaxamento muscular, aumentar a circulação sanguínea e favorecer a reparação tecidual por meio do ultrassom, bem como com a ação combinada do laser infravermelho para ação efetiva analgésica e anti-inflamatória para a região.

### **CASO CLÍNICO - TRATAMENTO DE DTM COM A UTILIZAÇÃO DO EQUIPAMENTO DE ULTRASSOM ASSOCIADO AO LASER - RECUPERO®**

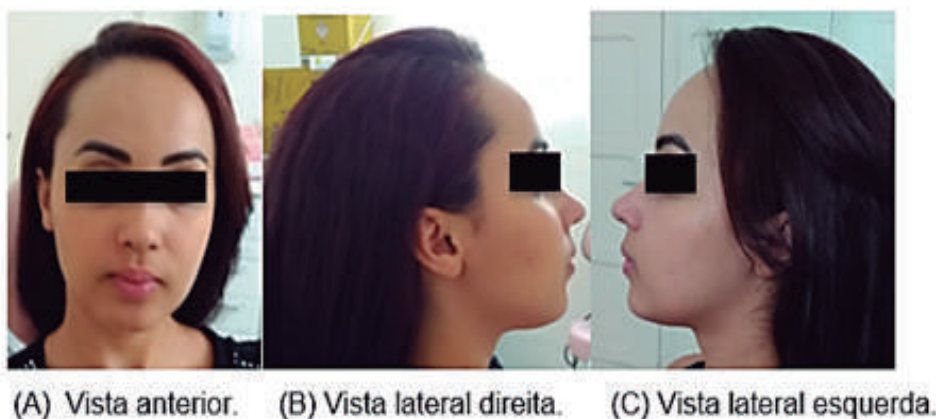
Foi desenvolvido pelo Laboratório de Apoio Tecnológico (LAT) do Grupo de Óptica do Instituto de Física de São Carlos – IFSC, da Universidade de São Paulo - USP, sob coordenação do Prof. Dr. Vanderlei Salvador Bagnato o equipamento de Ultrassom associado ao Laser - RECUPERO® (ano de lançamento 2020) em parceria com a Empresa MMOptics, São Carlos, São Paulo (Figura 1).

*Figura 1 - Equipamento de Ultrassom Associado ao Laser - Recupero®. Em (A) vista anterior do equipamento Recupero®, em (B) Óculos de proteção para o paciente e em (C) Óculos de proteção para o profissional. (Fonte: imagens cedidas pela Empresa MMOptics, São Carlos, São Paulo).*



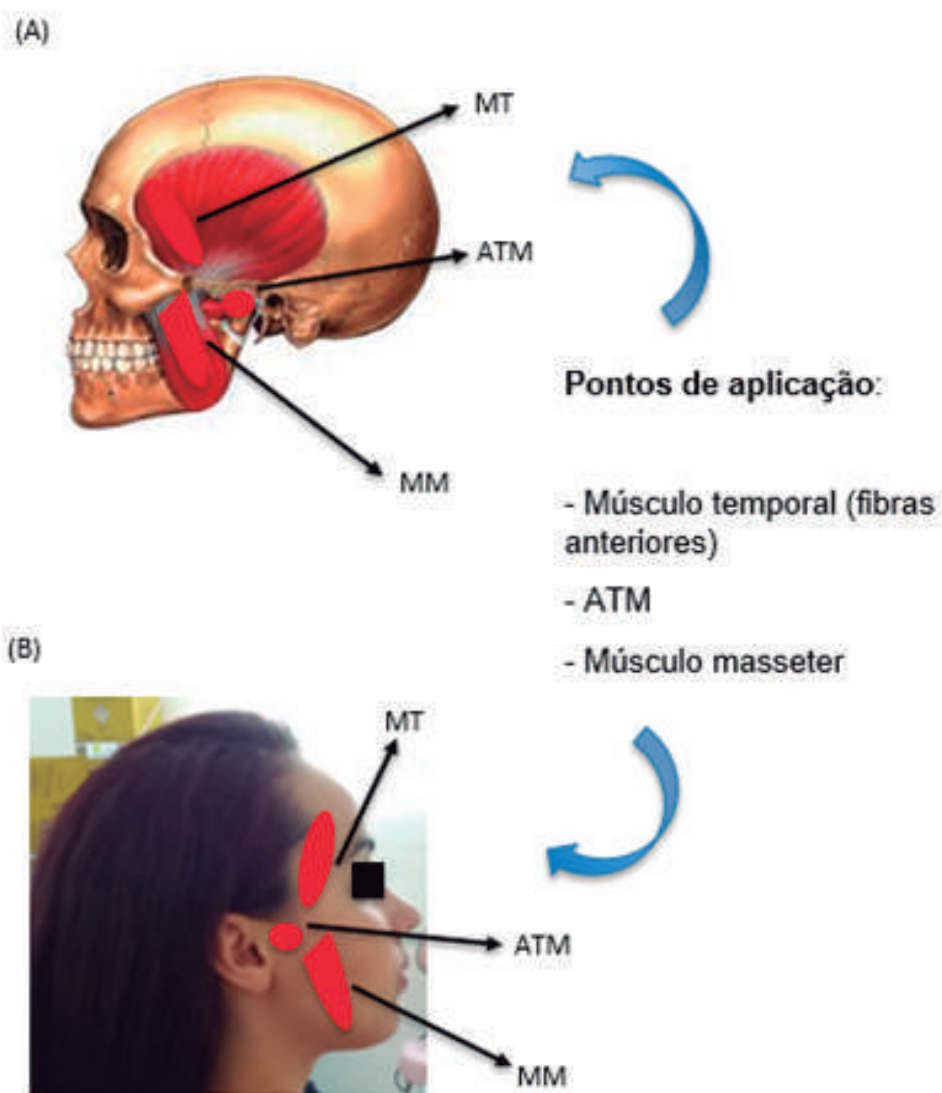
Paciente T. K. R. M. P., do sexo feminino, 26 anos de idade, casada, raça parda (Figura 2), compareceu na Unidade de Óptica e Fotônica do Instituto de Física de São Carlos-IFSC, da Universidade de São Paulo – USP/ São Carlos em parceria com o Hospital Irmandade Santa Casa de Misericórdia de São Carlos, em 22/08/2019 apresentando queixa principal de dor bilateral na face, dor nos dentes ao acordar e relatava apertar os dentes nos últimos 10 meses. Foi diagnosticada com DTM por meio da triagem utilizando o protocolo DC/TMD que é o questionário apropriado para uso em ambientes clínicos e de pesquisa, o qual consiste em instrumentos validados que permitem a identificação de pacientes com uma variedade de apresentações de DTM de origem articular e/ou muscular (DWORKIN & LERESCHE, 1992; SCHIFFMAN et al., 2014), além do questionário de impacto da saúde bucal – OHIP-14 (OLIVEIRA, 2005). O presente estudo em humanos foi submetido e aprovado pelo comitê de ética do Instituto de Física de São Carlos-IFSC, da Universidade de São Paulo –USP, São Carlos, sob o número CAAE: 09096219.0.0000.8148. Previamente aos atendimentos, a paciente em questão assinou termo de consentimento livre e esclarecido autorizando a realização do tratamento, bem como a divulgação das fotos para fins científicos.

*Figura 2. Face da paciente. Vista frontal, lateral direita e esquerda da paciente.*



A pele previamente limpa com água e posteriormente seca, foi aplicado o gel condutor para facilitar o deslizamento do transdutor e permitir a transmissão do efeito ultrassônico no tecido biológico, evitando o aquecimento do tecido. A aplicação foi realizada na face bilateralmente por 2 minutos em cada região: em toda a extensão do músculo masseter, região anterior do músculo temporal e na ATM propriamente dita, totalizando 6 minutos em cada lado da face (Figura 3).

Figura 3. Pontos de aplicação para o equipamento Recupero® em 3 pontos: músculo temporal, ATM e músculo masseter. Em (A) Representação esquemática anatômica das áreas de aplicação: (MT) músculo temporal; (ATM) articulação temporomandibular; (MM) músculo masseter. Em (B) Representação dos pontos de aplicação na face da paciente: (MT) músculo temporal; (ATM) articulação temporomandibular; (MM) músculo masseter.



Os parâmetros utilizados no equipamento RECUPERO® foram: a potência do laser em 100 mW, densidade de potência de 1 W/cm<sup>2</sup>, frequência principal de 1 MHz, frequência secundária de 16 Hz, modo pulsado e laser infravermelho em 808 nm.

A paciente foi submetida a duas aplicações por semana durante 4 semanas, totalizando 8 sessões, utilizando-se o protocolo descrito. As aplicações foram realizadas nas fibras anteriores do músculo temporal, na ATM ppd e em toda a extensão do músculo masseter. Na primeira e oitava sessão, após 30 e 60 dias foram coletados os índices do questionário que identifica o impacto na saúde bucal, além do exame clínico nos músculos da mastigação e da ATM propriamente dito (Quadros 1, 2 e 3).

*Quadro 1. Medida da abertura bucal realizada na 1ª. sessão, 8ª. sessão, 30 dias e 60 dias.*

<b>Abertura Bucal</b>			
<b>1ª. Sessão</b>	<b>8ª. Sessão</b>	<b>30 dias</b>	<b>60 dias</b>
42 mm	45 mm	45 mm	44 mm

*Quadro 2. Valores atribuídos na palpação do músculo temporal, masseter e ATM nos diferentes períodos de tratamento.*

<b>Palpação no músculo</b>	<b>1ª. sessão</b>		<b>8ª. sessão</b>		<b>30 dias</b>		<b>60 dias</b>	
	<b>D</b>	<b>E</b>	<b>D</b>	<b>E</b>	<b>D</b>	<b>E</b>	<b>D</b>	<b>E</b>
<b>Temporal anterior</b>	1	1	0	0	0	1	0	0
<b>Masseter</b>	2	2	0	0	0	0	0	0
<b>ATM</b>	2	1	0	1	1	0	1	0

*D = lado direito;*

*E = lado esquerdo;*

*0 = sem dor;*

*1 = dor leve;*

*2 = dor moderada;*

*3 = dor severa*



*Quadro 3 – Respostas referente ao questionário do impacto da saúde bucal (OHIP-14) nos diferentes períodos de tratamento.*

<b>Impacto de Saúde Bucal (OHIP – 14)</b>			
<b>1ª. sessão</b>	<b>8ª. sessão</b>	<b>30 dias</b>	<b>60 dias</b>
18	1	0	0

onde para cada pergunta as respostas variavam de 0 à 4, onde

0 = nunca;

1 = raramente;

2 = às vezes,

3 = com frequência

4 = sempre.

Podendo alcançar a pontuação máxima de 56.

### **CONSIDERAÇÕES FINAIS**

Os efeitos positivos de analgesia e ação anti-inflamatória proporcionado pela utilização do laser de baixa intensidade, melhora a condição dolorosa dos pacientes portadores de desordens temporomandibulares, bem como quando associado ao ultrassom que potencializa de forma benéfica os efeitos do laser, restabelecendo a função dos músculos da mastigação, melhorando a abertura bucal, com eliminação da dor na ATM e nos músculos da mastigação.

**Referencial Bibliográfico**

AGNE, J. E., Eletrotermofototerapia. 4. ed.: Santa Maria, 2017, 426p.  
ALLEN, R. J. Physical agents used in the management of chronic pain by physical therapists. *Physical Medicine and Rehabilitation Clinics of North America*, v.17, n. 2, p. 315-345, maio 2006. <doi.org/10.1016 / j.pmr.2005.12.007>. Disponível em: <https://sci-hub.do/10.1016/-j.pmr.2005.12.007>. Acesso em: set. 2020.

APOLINARIO, J. C.; COLEHO, W. M.; LOUZADA, M. J. Análise da influência do ultrassom de baixa intensidade na região de reparo ósseo em ratos sob ausência de carga. *Fisioter Pesqui*, v. 18, n. 3, p. 257-259, jul-set. 2011. Disponível em: [https://www.scielo.br/scielo.php?pid=S1809-29502011000300013&script=sci\\_arttext&tlng=pt](https://www.scielo.br/scielo.php?pid=S1809-29502011000300013&script=sci_arttext&tlng=pt). Acesso em: set. 2020.

Associação Internacional para o Estudo da Dor: conceitos, desafios e compromissos Autores da Força Tarefa da Associação Internacional para o Estudo da Dor (IASP): Disponível online em 13 de julho de 2020. [https://sbed.org.br/wp-content/uploads/2020/08/Defini%C3%A7%C3%A3o-revisada-de-dor\\_3.pdf](https://sbed.org.br/wp-content/uploads/2020/08/Defini%C3%A7%C3%A3o-revisada-de-dor_3.pdf). Acesso em: set. 2020.

AZATO, F. K.; CASTILLO, D. B.; COELHO, T. M. K.; TACIRO, C.; PEREIRA, P. Z.; ZOMERFELD, Z., et al., Influência do tratamento das desordens temporomandibulares na dor e na postura global. *Rev Dor*, v.14, n. 4, p. 280-283, out./dez. 2013. <doi.org/10.1590/S1806-00132013000400009> Disponível em: [https://www.scielo.br/scielo.php?script=sci\\_arttext&pid=S1806-00132013000400009](https://www.scielo.br/scielo.php?script=sci_arttext&pid=S1806-00132013000400009). Acesso em: set. 2020.

BAGNATO, V. S. *Novas técnicas ópticas para as áreas da saúde*. 1. ed., São Paulo: Livraria da Física. 239p. 2008.

BAKER, K. G.; ROBERTSON, V. J.; DUCK, F. A. Uma revisão do ultrassom terapêutico: efeitos biofísicos. *Phys Ther*, v. 81, n. 7, p. 1351–1358, jul. 2001. Disponível em: <https://pubmed.ncbi.nlm.nih.gov/11444998/>. Acesso em: nov. 2020.

BJORDAL, J. M.; COUPPÉ, C.; CHOW, R. T.; TUNÉR, J.; LJUNGGREN, E. A. Uma revisão sistemática da terapia a laser de baixa intensidade com doses específicas do local para a dor de distúrbios crônicos das articulações. *Australian Journal of Physiotherapy*, v. 49, n. 2, p. 107-116, 2003. <doi.org/10.1016/S0004-9514(14)60127-6> Disponível em: <https://www.sciencedirect.com/science/article/pii/S0004951414601276?via%3Dihub>. Acesso em: dez. 2020.

BOCCI, V.; ZANARDI, I.; TRAVAGLI, V. Ozone: A new therapeutic agent in vascular diseases. *Am J Cardiovasc Drugs*, v.11, n. 2, p. 73-82, 2011. <http://dx.doi.org/10.2165/11539890-000000000-00000>. PMID:21446774. Disponível em: <https://sci-hub.do/10.2165/11539890-000000000-00000>. Acesso em: set. 2020.

BOCCI, V. A. Scientific and medical aspects of ozone therapy. State of the art. *Archives of medical research*, v. 37, n. 4, p. 425-435, maio 2006. <[doi.org/ 10.1016/j.arcmed.2005.08.006](https://doi.org/10.1016/j.arcmed.2005.08.006)> Disponível em: <https://pubmed.ncbi.nlm.nih.gov/16624639/>. Acesso em: dez. 2020.

BRIGUENTE, G. L. Placa oclusal como controle do bruxismo do sono: revisão de literatura. 2017. 47 p. Monografia (Bacharelado em Odontologia) - Universidade do Sul de Santa Catarina, Tubarão, 2017. Disponível em: <https://www.riuni.unisul.br/bitstream/handle/12345/5873/TC-C%20GUILHERME.pdf?sequence=1&isAllowed=y>. Acesso em: dez. 2020.

BUENO, C. H.; PEREIRA, D. D.; PATTUSSI, M. P.; GROSSI, P. K.; GROSSI, M. L. Gender differences in temporomandibular disorders in adult populational studies: a systematic review and meta-analysis. *Journal of oral rehabilitation*, v. 45, n. 9, p. 720-729, Set. 2018. <[doi.org/10.1111/joor.12661](https://doi.org/10.1111/joor.12661)> Disponível em: [https://onlinelibrary.wiley.com/doi/full/10.1111/joor.12661?casa\\_token=FxxTuvckStYAAAAA%3AcZoWjObL2cdqAjnMSHRbPTLhC0lwvai1BM6UYsMuglC6oXAw1-AR2aqWbXPy3JAqmC-D24J4Y3qMIQ7e](https://onlinelibrary.wiley.com/doi/full/10.1111/joor.12661?casa_token=FxxTuvckStYAAAAA%3AcZoWjObL2cdqAjnMSHRbPTLhC0lwvai1BM6UYsMuglC6oXAw1-AR2aqWbXPy3JAqmC-D24J4Y3qMIQ7e). Acesso em: dez. 2020.

CARRASCO, T. G. Avaliação das terapias a laser de baixa intensidade e ultrassom no tratamento da disfunção temporomandibular e na qualidade de vida. 2009. 230 p. Tese (Doutorado em Odontologia Restauradora) – Faculdade de Odontologia. Universidade de São Paulo. Ribeirão Preto, 2009.

CONTI, P. C. R.; CONTI, A. C. C. F. Ortodontia, disfunção temporomandibular e oclusão: ciência aplicada à prática. *Rev Clin Ortod Dental Press*, v.16, n. 2, p. 35-43, 2017.

COSTA, S. A. P. Eficácia da terapia paliativa com laser com emissão no espectro do vermelho, infravermelho ou combinados no tratamento da disfunção temporomandibular: estudo clínico randomizado duplo-cego. 2019. 207p. Tese (Doutorado em Diagnóstico Bucal) – Faculdade de Odontologia da Universidade de São Paulo, São Paulo, 2019.

DE FREITAS, L. F.; HAMBLIN, M. R. Proposed mechanisms of photobio-modulation or low-level light therapy. *IEEE J Sel Top Quantun Electron*, v. 22, n. 3, mai-jun. 2016. pii 7000417. <doi: 10.1109 / JST-QE.2016.2561201>. Disponível em: <https://www.ncbi.nlm.nih.gov/pmc/articles/PMC5215870/>. Acesso em: nov. 2020.

DE SANTIS, T. O.; MOTTA, L. J.; BIASOTTO-GONZALEZ, D. A.; MES-QUITA-FERRARI, R. A.; FERNANDES, K. P.; DE GODOY, C. H., et al. Estudo de acurácia das principais ferramentas de rastreamento de disfunção temporomandibular em crianças e adolescentes. *J Bodyw Mov Ther*. v.18, n. 1, p. 87–91, 2014.

DWORKIN, S. F.; LERESCHE, L. Research diagnostic criteria for temporomandibular disorders: review, criteria, examinations and specifications, critique. *J Craniomand Disord*, v. 6, n. 4, p. 327-330, 1992.

FARCIC TS, LIMA RM, MACHADO AF, et al. Aplicação do ultrassom terapêutico no reparo tecidual do sistema musculoesquelético. *Arq Bras Ciênc Saúde*, v. 37, n. 3, p. 149-153, 2013.

GIL-MARTÍNEZ, A.; PARIS-ALEMANY, A.; VILLANUEVA, L. I.; TOUCHE, R. L. Management of pain in patients with temporomandibular disorder (TMD): challenges and solutions. *Journal of pain research*, v. 11, p. 571-587, mar. 2018. <doi.org/10.2147 / JPR.S127950> Disponível em: <https://www.ncbi.nlm.nih.gov/pmc/articles/PMC5859913/>. Acesso em: dez. 2020.

HALLIWELL, B.; GUTTERIDGE, J. M. Oxford University Press; Londres. *Free Radicals in Biology and Medicine*. 2007.

HERPICH, C. M. et al. Analysis of laser therapy and assessment methods in the rehabilitation of temporomandibular disorder: a systematic review of the literature. *Journal of Physical Therapy Science*, v. 27, no.1, p. 295-301, 2015.

KARU, T. I. Molecular mechanism of the therapeutic effect of low-intensity laser radiation. *Lasers in the life Science*, v.2, no.1, p. 53-74, 1988. Disponível em: <http://www.photonicenergetics.com/Molecular%20mechanism%20of%20Light.pdf>. Acesso em: 07 jan. 2021.

KHAIRNAR, S.; BHATE, K.; KUMAR, S. N. S.; KSHIRSAGAR, K.; JAGTAP, B.; KAKODKAR, P. Comparative evaluation of low-level laser therapy and ultrasound heat therapy in reducing temporomandibular joint disorder pain. *Journal of dental anesthesia and pain medicine*, v.19, n. 5, p. 289-294, 2019.

KIRÁLY, M.; VARGA, Z.; SZANYÓ, F.; KISS, R.; HODOSI, K.; BENDER, T. Effects of underwater ultrasound therapy on pain, inflammation, hand function and quality of life in patients with rheumatoid arthritis - a randomized controlled trial. *Braz J Phys Ther*, v. 21, n. 3, p. 199-205, mai-jun. 2017.

KMEID, E.; NACOUZI, M.; HALLIT, S.; ROHAYEM, Z. Prevalência de distúrbio da articulação temporomandibular na população libanesa e sua associação com depressão, ansiedade e estresse. *Head Fac Med*, v. 16, n. 19, 2020.

KRETSCHMER, W. B.; BACIUT, G.; BACIUT, M.; SADER, R. Effect of Bimaxillary Orthognathic Suergy on Dysfunction of the Temporomandibular Join: A Retrospective Study of 500 Consecutive Cases. *The British journal of oral & maxillofacial surgery*, v.57, p.734-739, jun. 2019.

LERESCHE, I.; SAUNDERS, K.; VON KORFF, M.R.; BARLOW, W.; DWORKIN, S.F., Use of exogenous hormones and risk of temporomandibular disorder pain, *Pain*, v. 69, n. 1-2, p.153-160, 1997.

LERESCHE, I.; MANCL, L.; SHERMAN, J.J.; GANDARA, B.; DWORKIN, S.F., Changes in temporomandibular pain and other symptoms across the menstrual cycle, *Pain*, v.106, n. 3, p. 253-261, 2003.

LIU, L. et al. Evidence for dry needling in the management of myofascial trigger points associated with low back pain: a systematic review and meta-analysis. *Archives of physical medicine and rehabilitation*, v. 99, n. 1, p. 144-152, jan. 2018.

MARTIN, I. S. Ozonioterapia e agulhamento no tratamento de DTM muscular. 2020. 39p. Dissertação de TCC, Univ. Federal de Santa Catarina, Florianópolis, 2020.

MEASE, P. Fibromyalgia syndrome: review of clinical presentation, pathogenesis, outcome measures, and treatment. *J Rheumatol Suppl.*, v. 75, p. 6-21, ago. 2005.

MOLINA-TORRES, G.; ROMAN, P.; BUTILCA, A.; SÁNCHEZ-LABRACA, N.; CARDONA, D.; GONZALEZ-SANCHEZ, M. Relação entre distúrbios temporomandibulares e aspectos psicológicos e do sono em professores universitários: um modelo de regressão. *J Clin Med*, v. 9, no. 12, 2020.

OKESON, J. P. *Dores Orofaciais de Bell*. 6. ed. Chicago: Quintessence. 592 p. 2005.

OKESON, J. P. *Tratamento das desordens temporomandibulares e oclusão*. 7. ed. Rio de Janeiro: Elsevier, 488 p. 2013.

OLIVEIRA, B. H.; NADANOYSKY, P. Propriedades psicométricas da versão brasileira do Oral Health Impact Profile – versão abreviada. *Community Dent and Oral Epidemiology*, v.33, no.4, p. 307-14, jul. 2005.

PALAGI S, SEVERO I, MENEGON D, LUCENA A. Laserterapia en úlcera por presión: evaluación por la pressure ulcer scale for healing y nursing outcomes classification. *Ver. Esc. Enferm. USP*, v. 49, n. 5, p. 826-833, 2015.

PANHÓCA, V. H.; LIZARELLI, R. F.; NUNEZ, S. C. et al. Estudo clínico comparativo do efeito analgésico leve na disfunção temporomandibular (DTM) usando terapia com LED vermelho e infravermelho. *Lasers Med Sci*, v.30, p. 815–22, 2015.

PANHÓCA VH, LOPES LB, PAOLLILO FR, BAGNATO, VS. Treatment of temporomandibular disorder using synergistic laser and ultrasound application. *OHDM*, v. 17, n. 2, 2018.

PAOLO CD, D'URSO A, PIERO P, SABATO FD, ROSELLA D, POMPA G, POLIMENI A. Temporomandibular Disorders and Headache: A Retrospective Analysis of 1198 Patients. *Pain Res Manag*, v. 2017.

PAULINO, M. R.; MOREIRA, V. G.; LEMOS, G. A.; DA SILVA, P. L. P.; BONAN, P. R. F.; BATISTA, A, U, D, Prevalence of signs and symptoms of temporomandibular disorders in college preparatory students: associations with emotional factors, parafunctional habits, and impact on quality of life. *Ciência & Saúde Coletiva*, v.23, n. 1, p. 173-186, jan. 2018.

PAUNONEN, J.; HELMINEN, M.; SIPILÄ, K.; PELTOMAKI, T. Temporomandibular Disorders in Class II Malocclusion Patients after Surgical Mandibular Advancement Treatment as Compared to Non-Treated Patients. *Journal of oral rehaulitation*, v. 46, n. 7, p. 606-610, jul. 2019.

RAHIMI-MOVAGHAR, V.; ESLAMI, V. The major efficient mechanisms of ozone therapy are obtained in intradiscal procedures. *Pain Physician*, v. 15, n. 6, nov-dez. 2012.

SANTOS, A.V.; SANTOS, T. V.; ZAMPIERI, K. R.; TAMAE, P. E.; AQUINO JÚNIOR, A. E.; BAGNATO, V. S. Negative Pressure and Phototherapy: Use of Combined and Localized Therapy to Improve Life's Quality in Parkinson disease in a Case Study. *J Alzheimer's Dis & Parkinsonism*, v.9, no.4, p. 1-4, 2019.

SANTULLI, G.; MARKS, A. R. Papéis essenciais dos canais de liberação de cálcio intracelular no músculo, cérebro, metabolismo e envelhecimento. *Curr. Mol. Pharmacol*, v. 8, n. 2, p. 206-222, ago. 2015

OLIVEIRA, B. H.; NADANOYSKY, P. Propriedades psicométricas da versão brasileira do Oral Health Impact Profile – versão abreviada. *Community Dent and Oral Epidemiology*, v.33, no.4, p. 307-14, jul. 2005.

PALAGI S, SEVERO I, MENEGON D, LUCENA A. Laserterapia en úlcera por presión: evaluación por la pressure ulcer scale for healing y nursing outcomes classification. *Ver. Esc. Enferm. USP*, v. 49, n. 5, p. 826-833, 2015.

PANHÓCA, V. H.; LIZARELLI, R. F.; NUNEZ, S. C. et al. Estudo clínico comparativo do efeito analgésico leve na disfunção temporomandibular (DTM) usando terapia com LED vermelho e infravermelho. *Lasers Med Sci*, v.30, p. 815–22, 2015.

PANHÓCA VH, LOPES LB, PAOLLILO FR, BAGNATO, VS. Treatment of temporomandibular disorder using synergistic laser and ultrasound application. *OHDM*, v. 17, n. 2, 2018.

PAOLO CD, D'URSO A, PIERO P, SABATO FD, ROSELLA D, POMPA G, POLIMENI A. Temporomandibular Disorders and Headache: A Retrospective Analysis of 1198 Patients. *Pain Res Manag*, v. 2017.

PAULINO, M. R.; MOREIRA, V. G.; LEMOS, G. A.; DA SILVA, P. L. P.; BONAN, P. R. F.; BATISTA, A, U, D, Prevalence of signs and symptoms of temporomandibular disorders in college preparatory students: associations with emotional factors, parafunctional habits, and impact on quality of life. *Ciência & Saúde Coletiva*, v.23, n. 1, p. 173-186, jan. 2018.

PAUNONEN, J.; HELMINEN, M.; SIPILÄ, K.; PELTOMAKI, T. Temporomandibular Disorders in Class II Malocclusion Patients after Surgical Mandibular Advancement Treatment as Compared to Non-Treated Patients. *Journal of oral rehaulitation*, v. 46, n. 7, p. 606-610, jul. 2019.

RAHIMI-MOVAGHAR, V.; ESLAMI, V. The major efficient mechanisms of ozone therapy are obtained in intradiscal procedures. *Pain Physician*, v. 15, n. 6, nov-dez. 2012.

SANTOS, A.V.; SANTOS, T. V.; ZAMPIERI, K. R.; TAMAE, P. E.; AQUINO JÚNIOR, A. E.; BAGNATO, V. S. Negative Pressure and Phototherapy: Use of Combined and Localized Therapy to Improve Life's Quality in Parkinson disease in a Case Study. *J Alzheimer's Dis & Parkinsonism*, v.9, no.4, p. 1-4, 2019.

SANTULLI, G.; MARKS, A. R. Papéis essenciais dos canais de liberação de cálcio intracelular no músculo, cérebro, metabolismo e envelhecimento. *Curr. Mol. Pharmacol*, v. 8, n. 2, p. 206-222, ago. 2015

SCHIFFMAN, E. et al., Diagnostic criteria for temporomandibular disorders (DC/TMD) for clinical and research applications: recommendations of the International RDC/TMD Consortium Network and Orofacial Pain Special Interest Group. *Journal of oral & facial pain and headache*, v. 28, no. 1, p. 6-27, 2014.

SILLEVIS, R.; DUIJN, J. V.; SHAMUS, E. Time effect for in-situ dry needling on the autonomic nervous system, a pilot study. *Physiotherapy theory and practice*, p. 1-9, jul. 2019.

TAMAE, P. E.; SANTOS, A. V.; SIMÃO, M. L. S.; CANELADA, A. C. N.; ZAMPIERI, K. R.; SANTOS, T. V.; AQUINO JÚNIOR, A. E.; BAGNATO, V. S. Can the Associated Use of Negative Pressure and Laser Therapy Be A New and Efficient Treatment for Parkinson's Pain? A Comparative Study. *J Alzheimer's Dis & Parkinsonism*, v.10, no.3, p. 1-6, mai. 2020.

TORTELLI, S. A. C.; SARAIVA, L.; MIYAGAKI, D. C. Efetividade da acupuntura, ozioterapia e do laser de baixa intensidade no tratamento da disfunção temporomandibular de origem muscular: um ensaio clínico randomizado. *Ver. Odontol. UNESP (online)*, v. 48, 2020

VIER, C.; ALMEIDA, M. B.; NEVES, M. L.; SANTOS, A. R. S.; BRACHT, M. A. The effectiveness of dry needling for patients with orofacial pain associated with temporomandibular dysfunction: a systematic review and metaanalysis. *Brazilian journal of physical therapy*, p. 3-11, ago. 2018.

XU, G. et al. Low-level laser therapy for temporomandibular disorders: a systematic review with meta-analysis. *Pain Research and Management*, v. 2018, mai. 2018.





## CAPÍTULO 16

# OSTEOARTRITE, ATIVIDADE MOTORA E OS EFEITOS SINÉRGICOS DO ULTRASSOM E LASER.



## Doutora em Biotecnologia Prof. Dra. Fernanda Rossi Paolillo

*Graduação em Ciência da Reabilitação, Departamento de Fisioterapia (2019-2020). Realizou 3 Pós-Doutoramentos em Biofísica/Biofotônica (2011-2019) no Grupo de Óptica do Instituto de Física de São Carlos (IFSC) da Universidade de São Paulo (USP). Possui Doutorado em Biotecnologia (2011) pela Universidade Federal de São Carlos (UFSCar), Mestrado em Bioengenharia (2004) pela USP e Graduação em Educação Física e Matricidade Humana (2000) pela UFSCar.*



## Doutora em Bioengenharia Profa. Dra. Alessandra Rossi Paolillo

*Terapeuta Ocupacional formada há 25 anos, pela UFSCar. Mestre e Doutora em Bioengenharia pela USP. Docente do Departamento de Terapia Ocupacional da Universidade Federal de São Carlos (DTO – CCBS – UFSCar). Atua nas áreas de Disfunção Física em Adultos e Geronto-Geriatria, com pesquisas em atividades humanas; curso da vida - adulto e idoso; envelhecimentos (comunidade e instituição de longa permanência); disfunção física; recursos terapêuticos e inovação tecnológica.*

## 1 – INTRODUÇÃO

Osteoartrite ou osteoartrose (OA) são termos empregados como sinônimos de artrose. A OA é uma doença crônica e degenerativa caracterizada por dor, perda gradual da cartilagem hialina articular e alterações ósseas subjacentes. A origem da OA é multifatorial e inclui as causas hereditária, adquirida, endócrina e inflamatória. Esta disfunção articular, comum em pessoas acima de 50 anos, é considerada um importante problema de saúde pública, pois sua incidência é acentuada e reflete o crescente envelhecimento populacional. Ainda, os fatores de riscos, como a obesidade, lesões esportivas, doenças ocupacionais, alterações biomecânicas, status nutricional, menopausa, densidade óssea, perda de massa e força muscular aumentam sua incidência em idade cada vez mais precoce (ZHANG E JORDAN 2010).

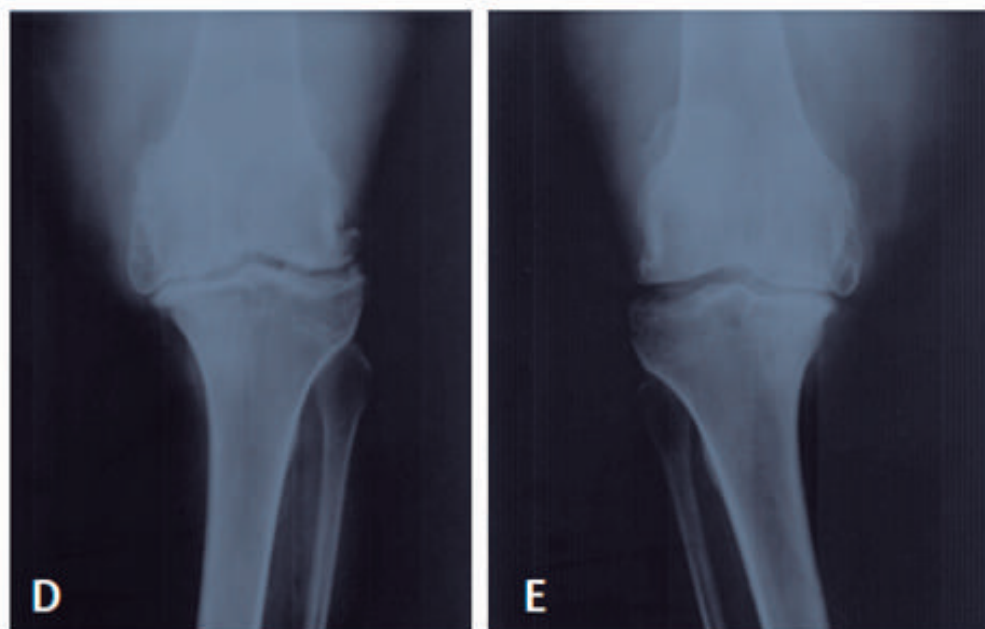
A OA pode estar presente em várias articulações, entre elas o joelho, quadril, coluna vertebral, tornozelos, pés, ombros, cotovelos e mãos. Esta patologia resulta em alterações bioquímicas, metabólicas e morfológicas, que incluem deformidades, inflamação e redução da função articular e músculo-tendínea, o que conduz um declínio da qualidade de vida (MICHAEL, SCHLÜTER-BRUST E EYSEL 2010).

Diante deste contexto, o processo de reabilitação física com uso de agentes físicos mecânicos (ultrassom) e eletromagnéticos (laser), associados à atividade motora, têm como objetivo o tratamento da dor e melhora da função articular, dos músculos e tendões. Bem como a redução do processo inflamatório e rigidez, aumento da amplitude de movimento, força muscular, equilíbrio, mobilidade, autonomia e maior desempenho físico com reduzida fadiga, o que favorece a melhora da qualidade de vida.

## **2 - OSTEOARTRITE (OA)**

A OA é uma doença articular degenerativa e seu quadro clínico é caracterizado por crepitação ao movimento (estalido), deformidades ósseas, formação de osteófitos, presença de processo inflamatório, edema, alteração do líquido sinovial, degeneração articular, rigidez articular, instabilidade articular, diminuição da amplitude de movimento, perda sensorio-motora, perda de viscoelasticidade do tendão, fraqueza muscular (principalmente do quadríceps, no quadro clínico de OA no joelho) e redução de equilíbrio. Ainda, nos casos de OA nas mãos, a redução da força de preensão e da amplitude articular dificultam a realização de tarefas manuais e diminuição do tempo de trabalho produtivo. Estes fatores resultam em dor, diminuição da independência e autonomia nas atividades de vida diária (AVDs) com consequente redução da qualidade de vida (MICHAEL, SCHLÜTER-BRUST E EYSEL 2010). Imagens de raio-x são realizadas para diagnóstico (FIGURA 1) e para graduação (TABELA 1) da OA.

**FIGURA 1:** Radiografias frontais dos joelhos direito (D) e esquerdo (E) para diagnóstico de OA bilateral (estreitamento assimétrico do espaço articular, formação de osteófitos, esclerose óssea subcondral e formação cística).



**TABELA 1:** Critérios de classificação da OA.

Grau	Gravidade	Achados Radiológicos
Grau 0	Nenhuma	Sem sinal de OA
Grau 1	Duvidosa	Mínimo osteófito
Grau 2	Mínima	Osteófito definido, sem diminuição do espaço articular
Grau 3	Moderada	Moderada diminuição do espaço articular
Grau 4	Grave	Diminuição do espaço articular, com esclerose do osso subcondral

O principal sintoma da OA é a dor, que impacta na realização das atividades cotidianas e no bem-estar. De acordo com a Associação Internacional para o Estudo da Dor [International Association for The Study of the Pain (IASP)], a dor é uma “experiência sensorial e emocional desagradável associada com uma lesão tecidual presente ou potencial, descrita relativamente a essa lesão” e pode ser classificada em aguda e crônica. A dor aguda é de curta duração e é resultado de uma doença, inflamação ou lesão de tecidos. Já a dor crônica tem duração de mais de 3 meses e é representada por uma doença. A dor pode ser acompanhada de ansiedade, angústia e depressão. Ainda, dificulta o relacionamento pessoal, as atividades de trabalho, a vida social e os exercícios físicos (MERSKEY 1964; IASP 1979).

A dor na OA aumenta com o uso e é aliviada pelo repouso. Então, geralmente a fraqueza muscular é atribuída à atrofia dolorosa e desuso, causando redução da amplitude de movimento e menor funcionalidade. Nos casos clínicos de OA de joelho ocorre redução na força do músculo quadríceps e na OA de mão ocorre redução da força de preensão e menor precisão do movimento de pinça. Ainda, a deformidade articular gera insatisfação com a aparência estética nesses pacientes (SARZI-PUTTINI et al., 2005; ZHANG et al., 2007).

Pacientes com dor, especialmente dor crônica, evitam movimentos. Por sua vez, isso resulta em um comprometimento gradual de sua condição física, reduzindo, por exemplo, força, flexibilidade, funcionalidade física e atividade ocupacional. Todas as diretrizes recentes recomendam exercícios terapêuticos para OA crônica, subaguda e pós-cirúrgica, para melhorar a funcionalidade física e a qualidade de vida (MCALINDON et al., 2014 e ZHANG E JORDAN, 2010).

Em relação à OA, a Sociedade Brasileira de Reumatologia (SBR) aponta que *“é importante deixar claro que o fato de não ter cura não pode tirar o ânimo para o tratamento. O grande objetivo é aliviar os sintomas e melhorar a qualidade de vida dos pacientes com Osteoartrite. Praticamente nenhuma doença crônica, quer dizer, de longa duração, tem cura. Mas, o tratamento pode melhorar muito a situação dos pacientes e esse objetivo a ser alcançado é muito relevante para quem dele se beneficia”*. Ainda, segundo a SBR existe uma expressão popular: *“se morre com a Osteoartrite, mas não se morre de Osteoartrite”*, o que indica uma relativa benignidade desta patologia, uma vez que não é uma doença associada com causa de morte. Embora a OA não seja causa de morte, há inúmeras razões para realização de tratamentos e cuidados para melhor conviver com a doença, pois os pacientes apresentam prejuízos na qualidade de vida (SBR, 2011).

A Sociedade Internacional de Pesquisa em Osteoartrite [Osteoarthritis Research Society International (OARSI)] aponta recomendações baseadas em evidências para tratar a OA, que inclui várias modalidades de intervenções cirúrgicas farmacológicas e não farmacológicas (MCALINDON et al., 2014).

Vários métodos de tratamento de OA são utilizados para aliviar a dor e manter ou melhorar o padrão funcional dos pacientes (CRANE E EVERTS, 2008; FELSON et al., 2000). Dentre esses métodos destacam-se:

*Tratamentos cirúrgicos: artroscopia e artroplastia;*

*Tratamentos farmacológicos: analgésicos, antiinflamatórios não esteroides, corticosteróides, ácido hialurônico, condroitina e glucosamina;*

*Terapias experimentais atuais, como os implantes autólogos de condrócitos, plasma rico em plaquetas e células tronco mesenquimais;*

*Terapias alternativas: acupuntura, homeopatia e fitoterápicos; Tratamentos não farmacológicos: fisioterapia, terapia ocupacional, órteses, exercícios físicos e perda ponderal (emagrecimento), além dos agentes físicos (estimulação elétrica, laser, ultrassom, radiofrequência e micro-ondas);*

Entretanto, os mecanismos de etiologia e evolução da OA permanecem desconhecidos. Considerada uma doença crônica, estratégias de tratamento são fundamentais para controlar a dor em repouso ou em movimento, melhorar ou preservar a função articular e músculo-tendínea para evitar a limitação física, aumentar a independência e autonomia, promover melhor qualidade de vida e, principalmente, minimizar a progressão da doença, o que pode evitar intervenções medicamentosas com efeitos colaterais, iatrogênicos e as técnicas cirúrgicas (STITIK et al., 2005).

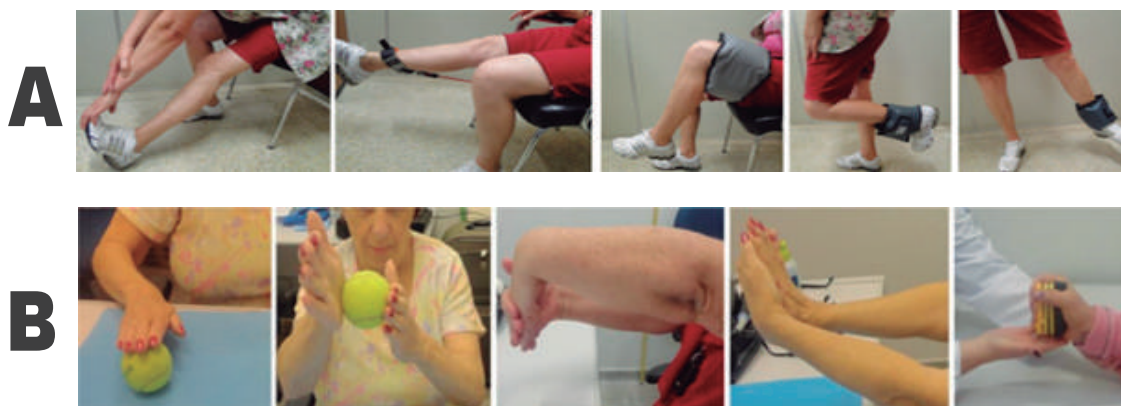
O uso tópico de medicamentos (AKINBO, OWOEYE E ADESEGUN, 2011), como anti-inflamatórios e analgésicos em creme ou gel, pode ser uma alternativa para evitar alguns efeitos colaterais, como sonolência, náusea, constipação, elevação dos níveis de pressão arterial sistólica e lesão gastroduodenal (FELSON et al., 2000)

No contexto das intervenções não farmacológicas, a fisioterapia, a terapia ocupacional, os programas de exercícios físicos e os agentes físicos podem ser realizados regularmente com o intuito de melhorar a qualidade de vida (PAOLILLO et al., 2015; PAOLILLO et al., 2018).

### **3 - ATIVIDADE MOTORA**

No processo de reabilitação da OA, o aumento do condicionamento físico sem exacerbação da inflamação é fundamental. Várias modalidades de exercícios podem ser realizadas (BENNEL E HINMAN, 2005), por exemplo, os aeróbios, como a caminhada, hidroginástica e a bicicleta ergométrica, bem como, os resistidos com pouca carga e muitas repetições que podem ser isométricos e isocinéticos, com contrações excêntricas e concêntricas, além dos isotônicos. Ainda, estes exercícios podem ser realizados de forma passiva, ativa-assistida, ativa e resistida. Em relação aos exercícios de mão, podem ser utilizados materiais exercitadores, como equipamentos com aumento de resistência, massa de silicone e bola de espuma. Neste contexto, os exercícios podem prevenir a atrofia por desuso e até aumentar a força e a massa muscular com reduzida fadiga, bem como, propiciar a autonomia e independência funcional (Felson et al. 2000). A FIGURA 2 mostra alguns exemplos de exercícios terapêuticos para quem tem OA nos membros inferiores (A) e superiores (B).

FIGURA 02: Exercícios terapêuticos para pacientes com AO



Fonte: Paolillo et al. (2015); Paolillo et al. (2018).

Alguns grupos musculares são particularmente importantes a serem exercitados para aumentar a funcionalidade, por exemplo, o quadríceps é considerado o principal atuador durante a fase de apoio e de balanço da marcha, e a função deste músculo é reduzida nos pacientes com OA de joelho, o que limita, por exemplo, o ato de caminhar ou de subir e descer escadas (SEGAL et al., 2010). Já no caso da OA de mão, há redução na execução de tarefas manuais, como pegar, manusear e soltar objetos devido à redução da força de preensão palmar e instabilidade das articulações dos dedos (ZHANG et al., 2007). Ainda, de acordo com os fundamentos da biomecânica articular, os exercícios físicos são essenciais para lubrificação da articulação, que se encontra comprometida nos quadros de OA.

As articulações são constituídas por tecido poroso, permeável e viscoelástico que fazem a comunicação entre ossos e permitem os movimentos dos segmentos corpóreos. A articulação mais acometida pela OA é a do tipo sinovial, também chamada de diartrose, que são móveis e as superfícies dos ossos são cobertas por cartilagem articular, cápsula articular, membrana sinovial e líquido sinovial (lubrificante). Os exercícios físicos são fundamentais para manter a função destas articulações através do processo de estresse-relaxamento e equilíbrio da deformação, além de propiciar a lubrificação. A cartilagem é constituída de condrócitos que mantêm matriz orgânica (colágeno, proteoglicano), além de água, ácido hialurônico, glicoproteínas e lipídeos. Durante a compressão há exsudação fluídica e compactação da matriz sólida, ocorrendo redistribuição fluídica e o retorno da compactação (relaxamento). Sob carga, há aumento da pressão do fluído para suportar a carga e à medida que as cartilagens se aproximam as pequenas moléculas solúveis entram na cartilagem, enquanto o ácido hialurônico não é deslocado, formando um filme que lubrifica.

Combinados, a cartilagem articular e o líquido sinovial proporcionam um ambiente de atrito extremamente baixo nas articulações sinoviais (NARDIM E FRANKEL, 2014). Este mecanismo é afetado pela OA, o que prejudica a realização de exercícios físicos.

Então, ao mesmo tempo em que estes pacientes precisam se exercitar, eles apresentam dificuldades funcionais. Outro fator agravante é a intensidade do exercício físico, que pode gerar dor muscular tardia após o exercício físico.

A dor muscular tardia pós-exercício físico, ou DOMS (acrônimo da palavra em inglês Delayed Onset Muscle Soreness), é caracterizada pela sensação de desconforto e dor na musculatura esquelética que ocorre algumas horas após a realização de uma atividade física em que o indivíduo ainda não está habituado. A dor não se manifesta até aproximadamente 8 horas após o exercício, mas, a intensidade da dor aumenta nas primeiras 24 horas e alcança o máximo entre 24 e 72 horas. Posteriormente, a dor declina progressivamente e, entre 5 a 7 dias após a realização do exercício, desaparece completamente. Vários são os mecanismos envolvidos neste quadro de dor, incluindo dano físico causado pelo aumento da tensão no processo contrátil, acúmulo de metabólitos (por exemplo, o ácido láctico), dano estrutural no tecido muscular e alteração no controle neuromuscular. Neste contexto, é importante ressaltar que um dos principais mecanismos envolvidos no processo de dor tardia pós-exercício são as microlesões estruturais que resultam em ação inflamatória e estresse oxidativo, principalmente decorrente dos exercícios de alta intensidade (CHEUNG, HUME E MAXWELL, 2003).

Exercício físico de alta intensidade pode gerar estresse oxidativo, lesão articular e músculo-tendínea, degeneração e processo inflamatório com aumento do quadro algico do paciente com OA. Este impacto negativo do exercício físico pode reduzir à aderência ao tratamento e com isso a doença continua a progredir e a qualidade de vida diminui acentuadamente (MARKS E ALLEGRANTE, 2005). Neste sentido, a escolha do tipo de exercício, bem como de sua frequência e intensidade são fundamentais para aumentar a funcionalidade e a saúde geral destes pacientes. Ainda, o uso de agentes físicos como o ultrassom e laser devem ser utilizados para minimizar quaisquer impactos negativos que possam ser causados pelo exercício e potencializar o desempenho físico e demais efeitos terapêuticos.


## **4 - LASER, ULTRASSOM (US) E ATIVIDADE MOTORA**

### **4.1 LASER TERAPÊUTICO**

Laser é o acrônimo para amplificação da luz por emissão estimulada de radiação, sendo este o princípio base da sua criação. Em um equipamento de laser, a luz (fótons) é obtida e emitida a partir de um especial mecanismo. Há um meio ativo de átomos no estado fundamental que se tornam excitados, por exemplo, na presença de carga elétrica.

A emissão espontânea de um fóton por um desses átomos adiciona mais fótons à porção já existente. Na cavidade de um laser, contém espelhos, onde esses fótons refletem, voltando para a amostra, provocando mais emissão estimulada e uma porção desses fótons emerge do sistema, constituindo o feixe de luz laser. Dependendo do meio ativo serão obtidos diferentes comprimentos de onda, na região do espectro visível e invisível. Ainda, o laser (FIGURA 3) apresenta propriedades especiais, como a monocromaticidade, coerência e colimação (BAGNATO E PAOLILLO, 2014).

*FIGURA 3: Fótons (660 nm) sendo emitidos de um equipamento de laser.*



A janela terapêutica encontra-se na região do espectro entre o visível e infravermelho (entre 300 e 1200nm). Para o tratamento da dor, processo de reabilitação e aumento do desempenho esportivo é utilizado o laser vermelho e infravermelho (entre 600 e 1150 nm), pois estes comprimentos de onda são pouco absorvidos pela melanina e hemoglobina, o que permitem maior penetração nos tecidos biológicos comparado aos outros comprimentos de onda no visível (BAROLET, 2008).

Em relação à fotobiomodulação, a luz penetra nos tecidos e os fótons são absorvidos pelos fotoceptores celulares denominados cromóforos presentes na mitocôndria, como o citocromo C oxidase e o NADH desidrogenase, que acelera o transporte de elétrons na mitocôndria ativa reações químicas em cascata, resultando no aumento da síntese de ATP, em mudanças nas expressões de RNA/DNA e na regeneração tecidual. Outros benefícios são o aumento da microcirculação, bem como a ação antiinflamatória e analgésica (VLADIMIROV, OSIPOV E KLEBANOV 2004; BAGNATO E PAOLILLO, 2014).



Em relação ao efeito analgésico, a fotobiomodulação pode induzir ao alívio da dor através da modulação da nocicepção, bem como pelo aumento da produção de serotonina, betaendorfina e de antioxidantes com redução de mediadores inflamatórios. Ainda, a modulação da transmissão sináptica gera efeitos de relaxamento muscular (CEYLAN, HIZMETLE E SILIG, 2004; CASTANO et al., 2007; CHOW, DAVID E ARMATI, 2007). Outro efeito terapêutico importante a ser considerado é a redução do edema (GUR et al., 2003).

Vários estudos mostram os benefícios da fotobiomodulação no tratamento da OA. Amano et al. (1994) utilizaram laser infravermelho e obtiveram respostas positivas na redução da inflamação e otimização da vascularização da membrana sinovial analisada pela histologia. Segundo Hegedus et al., (2009), a intervenção com laser infravermelho em pacientes com OA de joelho durante um mês, demonstrou um aumento do fluxo sanguíneo local, seguido de melhora do quadro algico e da amplitude de movimento. Ainda, Da Rosa (2011) ao comparar os comprimentos de onda de 660 nm e 808 nm com parâmetros de irradiação semelhantes (100 mW, 3,57 W/cm<sup>2</sup>, 40s e energia de 4 J) concluíram que a laserterapia, especialmente com 808 nm estimulou a angiogênese e reduziu a formação de fibrose em um modelo experimental de OA. Morrone et al. (2000) demonstraram eficiência reparadora do laser infravermelho em defeitos induzidos na cartilagem articular de coelhos, enquanto o estudo de Lin et al., (2006) apresentou aumento de mucopolissacarídeos e da cartilagem articular em OA induzidas em ratos.

Ainda, é importante considerar que a fotobiomodulação associada à atividade motora aumenta o desempenho físico. A luz pode ser aplicada antes, durante ou após o exercício físico (BAGNATO E PAOLILLO, 2014).

Os efeitos combinados da fotobiomodulação e do exercício físico sobre o aumento da funcionalidade estão relacionados com o aumento do fluxo sanguíneo que favorece a chegada de nutrientes (como o oxigênio) para os músculos ativos durante o exercício físico, bem como aumenta o retorno venoso e favorece o transporte e remoção de ácido láctico e outros metabólitos (PAOLILLO E GOBBI, 2015). Então, além de diminuir a concentração de ácido láctico, também há redução dos níveis de creatina quinase (CK) e das espécies reativas de oxigênio (estresse oxidativo). Ainda, o aumento em tamanho e número de mitocôndrias promove o aumento da síntese de adenosina trifosfato (ATP) e com isso maior disponibilidade energética para a realização de atividade motora (FERRARESI et al., 2012a).

Outros efeitos combinados da fotobiomodulação e do exercício físico são as modificações das expressões de RNA e DNA, no qual ocorre a fotoestimulação de genes específicos que melhoram a funcionalidade física, por exemplo, o aumento da expressão de genes relacionados à biogênese mitocondrial [peroxisomeproliferator-activated receptor gamma coactivator 1 alpha (PPARGC1- $\alpha$ )], síntese protéica [alvo mamífero da rapamicina (mTOR)] e angiogênese tecidual [fator de crescimento endotelial vascular (VEGF)], bem como a redução da expressão de genes relacionados a degradação protéica [Muscle Ring Finger 1 (MuRF1)] e inflamação [interleucina-1  $\beta$  (IL-1 $\beta$ )] (FERRARESI et al., 2012b).

A fotoestimulação pode devolver mais rapidamente a homeostasia celular e tecidual ao organismo submetido a estresses metabólico, cardiovascular, respiratório, muscular e ósseo induzidos pelo exercício físico e, dessa maneira, proporciona uma adaptação mais rápida ao exercício para potencializar o condicionamento físico e refletir na saúde geral, bem estar e qualidade de vida (BAGNATO E PAOLILLO, 2014).

#### **4.2 - ULTRASSOM TERAPÊUTICO (US)**

O ultrassom (US) é uma forma de onda mecânica (acústica), na qual a energia é transmitida por vibrações das moléculas através do meio sólido, líquido e gasoso por onde a onda atravessa, com absorção da energia mecânica pelos tecidos corpóreos (ALLEN, 2006). Assim, a energia vibracional é transformada em energia molecular.

Quanto maior a frequência do US maior a absorção. Ainda, tecidos com maior conteúdo protéico absorvem mais energia comparado, por exemplo, com a gordura e a água. Então, frequências mais baixas, em torno de 1,0 MHz, penetram profundamente nos tecidos, como, os musculares, tendíneos, articulares e ósseo. Por outro lado, 3,0 MHz são utilizados para absorção em profundidades menores, como na pele e gordura (HAAR, 1999).

Diversos são os efeitos terapêuticos do US, entre eles o aumento da vascularização, da atividade enzimática, de prostaglandinas, dos fatores de crescimento e da síntese de colágeno, bem como modula o processo inflamatório para a reparação tecidual. O US gera estímulo osteogênico com aumento de osteoblastos por meio dos potenciais gerados por deformação (SGPs) como resultado do efeito piezoelétrico, ou seja, carga mecânica transformada em sinal elétrico (CARVALHO, CARVALHO E CLIQUET, 2001). Outros efeitos do US são as alterações na contratilidade muscular, com redução de espasmos, bem como o aumento da velocidade de condução neural e do limiar nociceptivo que resultam no tratamento da dor (ALLEN, 2006).

O US pode ser usado em 2 modos: (i) modo contínuo: produz efeito térmico predominante devido a absorção de energia e sua transformação em calor e; (ii) modo pulsado: tem efeito não térmico predominante.

A cavitação (FIGURA 4) é um dos principais mecanismos de ação do US. Este termo é usado para descrever as atividades de microbolhas em um meio contendo líquido (sangue ou fluidos dos tecidos) quando estimulado acusticamente. Por isso é utilizado para propiciar diversos efeitos terapêuticos e principalmente para conduzir a entrega de agentes farmacológicos em tecidos profundos transdermicamente, sendo esta técnica denominada fonoforese ou sonoforese (HAAR, 1999; Mason, 2011). Há dois tipos de cavitação: estável e transiente.

Na cavitação estável, as bolhas crescem pouco, entram em ressonância (microvibrações) e permanecem intactas. Estas microagitações das partículas resultam em constante circulação de fluídos e aumento na permeabilidade da membrana aos íons e metabólitos, propiciando os diversos efeitos terapêuticos (SCHLICHER et al., 2006).

Na cavitação transiente, a alta intensidade, a variação da pressão acústica por presença de ondas estacionárias e o aumento de temperatura fazem com que estas bolhas de gases se colapsam violentamente, o que induz à desintegração de tecidos adjacentes e à produção de radicais livres, resultando em lesões teciduais e até em queimaduras (SCHLICHER et al., 2006).

*FIGURA 4: Água borbulhando sobre o transdutor de US ligado, exemplificando a cavitação.*



O agente de acoplamento mais utilizado é o gel, pois apresenta maior porcentagem de transmissão em comparação com cremes e pomadas.

Quando a aplicação da droga é feita pela pele através da fonoforese ou sonoforese (LAVON E KOST, 2004), a cavitação estacionária resulta em desorganização da região lipídica da camada córnea e aumento da permeabilidade membrana, enquanto a cavitação transiente resulta em destruição do estrato córneo. Diversos tipos de drogas vêm sendo utilizados nos estudos da fonoforese, entre eles, o hidrocorticoide (KOEKE et al., 2005) e o diclofenaco (AKINBO, OWOEYE E ADESEGUN, 2011).

Vários estudos (Kozanoglu et al., 2003; Akinbo, Owoeye e Adesegun, 2011) mostraram o aumento da funcionalidade de pacientes com OA de joelho que foram submetidos ao tratamento com US contínuo por promover o aumento de 4-5°C em aproximadamente 8 cm de profundidade. Em relação a cápsula articular, foi constatado que o US pulsado aumentou a ativação de condrócitos e a síntese de colágeno em OA induzida no joelho de ratos (NAITO et al., 2010).

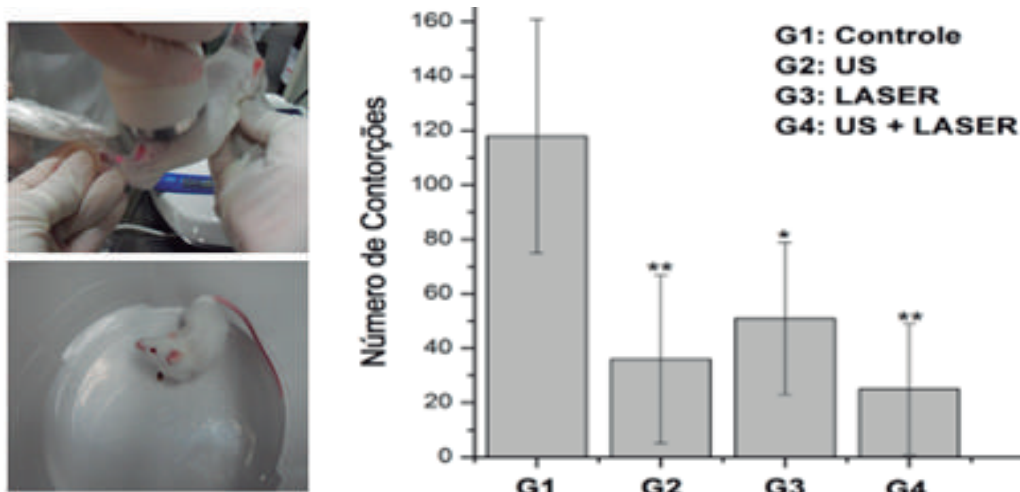
#### **4.3 - O EQUIPAMENTO ULTRA-SOM COMBINADO COM LASER**

O estímulo luminoso é o gatilho para a regulação do metabolismo celular, entretanto, este estímulo depende do estado fisiológico das células, o que explica o motivo pelo qual a fototerapia nem sempre é eficaz em tecidos biológicos saudáveis. Neste contexto, o US propicia condições teciduais através da vibração molecular que favorece a ação do laser, melhorando o metabolismo celular, potencializando os efeitos terapêuticos. Então, surgiu a ideia do desenvolvimento do equipamento de ultra-som combinado com laser.

De acordo com a sociedade brasileira para estudos da dor (<http://www.s-bed.org.br>), a dor é multidimensional e relaciona-se ao sofrimento. Em especial, a dor crônica acomete 1 entre 5 adultos, além de aumentar com a idade. A prevalência das condições de dor crônica mais comuns são dor de cabeça, pescoço, costas, membros superiores e inferiores. Algumas consequências são a imobilidade, depressão, alterações do sono, dependência de medicamentos, de profissionais da saúde, de cuidadores e de instituições, incapacidade para o trabalho, ansiedade, entre outras complicações. Estratégias de tratamento são fundamentais para controlar a dor, melhorar ou preservar a função articular e músculo-tendínea para evitar a limitação física, aumentar a independência e autonomia, promover melhor qualidade de vida e minimizar a progressão da doença para evitar intervenções medicamentosas e cirúrgicas.

O primeiro estudo (prova de princípio) para o desenvolvimento do equipamento ultra-som combinado com laser foi realizado em animais. Neste estudo experimental, foi inoculado ácido acético nos peritônios de camundongos para indução da dor e contorções abdominais. O grupo controle não recebeu tratamento, enquanto, nos grupos tratados o laser e/ou US foram aplicados imediatamente após a inoculação de ácido acético. Os parâmetros utilizados foram: (i) US de 1 MHz de frequência, no modo contínuo com 1 W/cm<sup>2</sup> de intensidade durante 1 minuto com aplicação de gel transparente e realização de pequenos e lentos movimentos; (ii) Laser infravermelho (780nm), 70 mW de potência, modo contínuo, 1 minuto de aplicação e dose de 105 J/cm<sup>2</sup> e; (iii) as duas técnicas de US e laser combinadas. Posteriormente, cada animal foi colocado em uma caixa de vidro que permitia a inspeção visual direta para observação e contagem das contrações abdominais por três profissionais da área da saúde até 60 minutos. Os resultados desta prova de princípio (FIGURA 5) mostram que o grupo de camundongos que recebeu o tratamento de US e laser de modo sinérgico sentiu menos dor e conseqüentemente um menor número de contorções.

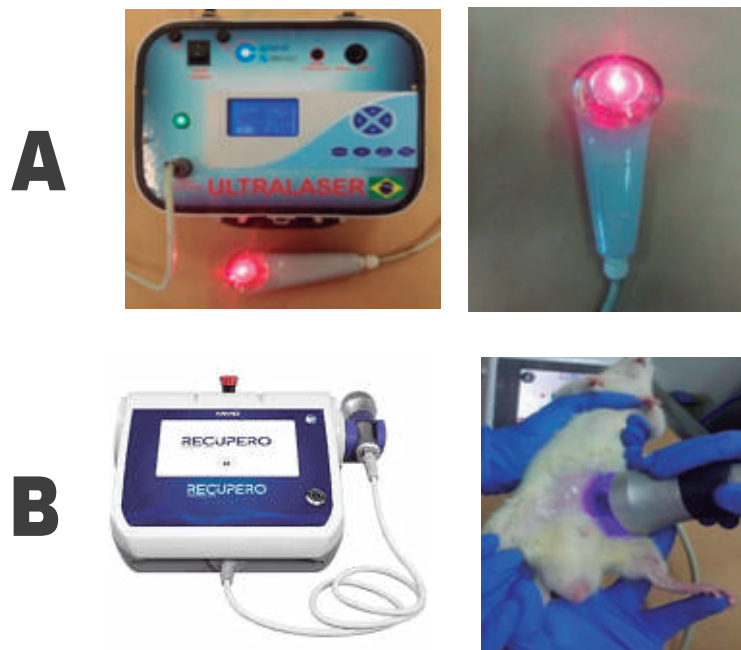*FIGURA 5: Prova de princípio. Estudo experimental realizado com US associado ou não ao laser. Foi constatado alívio da dor no grupo G4, que realizou a terapia sinérgica de US e laser.*



A partir deste estudo experimental foram desenvolvidos vários protótipos do equipamento fotossônico (FIGURA 6) que emite US e laser de modo sinérgico e vários estudos experimentais e clínicos.

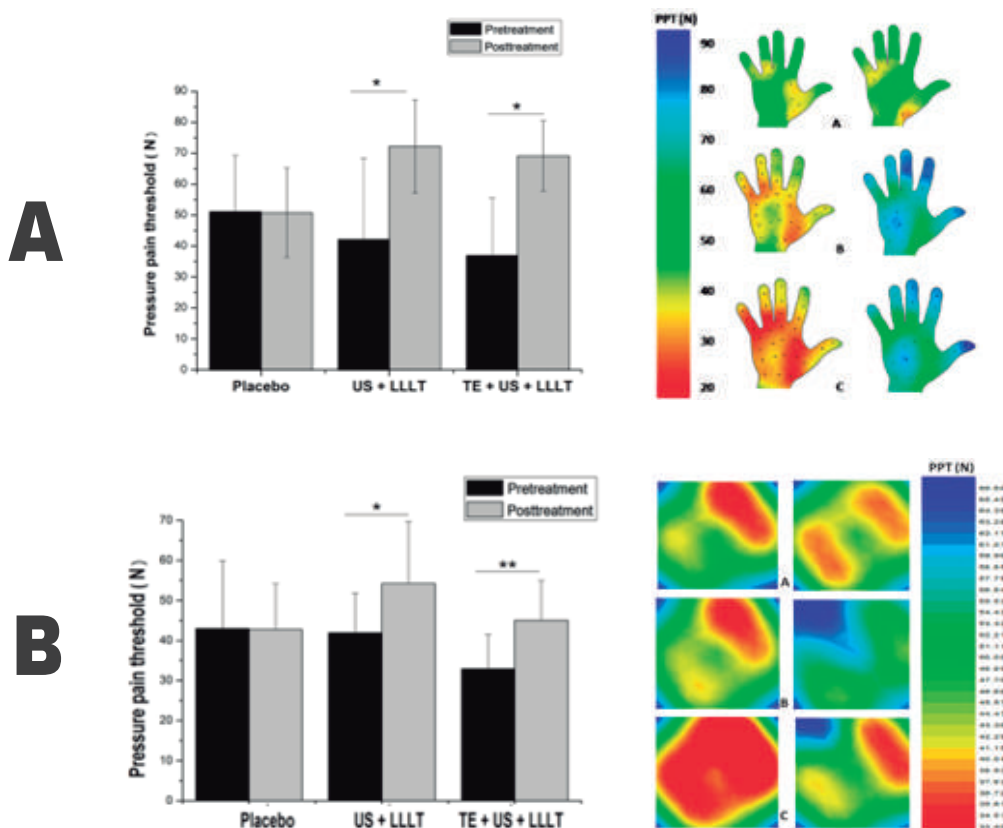
O equipamento de ultra-som combinado com laser reúne duas tecnologias em um só aparelho, seu uso simultâneo reduz o tempo de uma sessão e o número de sessões terapêuticas para atingir o plano de tratamento (acelera o processo de tratamento). Ainda, esse sistema de tratamento é não invasivo, apresenta praticidade, simplicidade na aplicação e sua portabilidade permite que os atendimentos não sejam somente realizados em clínicas, mas também em domicílio (sistema "home care"). Pessoas com dor e demais doenças, como de pele, neuromusculares, articulares, tendíneas e inflamatórias ou aquelas que sofreram lesões decorrentes do trabalho, esporte ou dia-a-dia podem se beneficiar com esta nova tecnologia. Ainda, apresenta elevada segurança e quando aplicado com o protocolo adequado deverá ter grande aceitação pelo profissional da saúde. Este equipamento é uma inovação tecnológica, pois propõe solução adequada para um grave problema social. Tecnologias não invasivas, como o US e o laser poderão beneficiar milhares de pessoas na prevenção e tratamento de doenças, principalmente nos casos de OA, não só em instituições privadas, mas também a partir da sua inclusão no sistema público de saúde. Ainda, poderá diminuir os altos custos com tratamentos associados aos problemas de saúde no Brasil, na América Latina e mesmo em todo mundo.

*FIGURA 6: Protótipo de ultrassom e laser com dois emissores de luz laser no centro do transdutor de US (A) e Produto com dois lasers no centro do transdutor do US, a luz azul indica o funcionamento do equipamento quando em contato com o tecido biológico (B).*



Estudos clínicos foram realizados com centenas de mulheres com OA e demonstraram a eficiência da técnica. A FIGURA 7 mostra o aumento significativo do limiar de dor por pressão, avaliado com um algômetro. Indicando a redução da dor quando o US com laser foi aplicado e também, quando associados aos exercícios terapêuticos em mão (A) e joelho (B) de mulheres com OA. No grupo placebo não houve diferenças significativas. Os dados são representados por mapa topográfico da mão e joelho (PAOLILLO et al., 2015; PAOLILLO et al., 2018).

*FIGURA 7: Limiar de dor em mão (A) e joelho (B) de mulheres com osteoartrite. Grupo Placebo: não recebeu tratamento. Grupo US+LLLT: grupo tratado com ultrassom e laser simultaneamente. Grupo TE+US+LLLT – grupo tratado com exercício terapêutico seguido da aplicação simultânea de ultrassom e laser. No pré-tratamento a área vermelha, amarela e verde referem-se ao menor limiar de dor e, no pós-tratamento a área azul refere-se ao maior limiar de dor, o que indica o tratamento da dor com a aplicação simultânea de US e laser.*



Estes resultados de tratamento da dor são extremamente relevantes, pois pacientes com dor, especialmente a dor crônica, evitam movimentos. Por sua vez, isso resulta em um comprometimento gradual de sua condição física, com redução, por exemplo, da força, flexibilidade, funcionalidade física e atividade ocupacional. Todas as recentes diretrizes recomendam exercícios terapêuticos para OA crônica, subaguda e pós-cirúrgica, para melhorar a funcionalidade física e a qualidade de vida.

Por tanto, foi constatado que o US com laser reduz a dor e melhora a funcionalidade. Não foi constatado efeito placebo. Esses achados têm implicações clínicas importantes para a medicina física e a reabilitação, pois o equipamento utilizado pode ser um complemento importante para o tratamento da OA.

#### **4.4 – PROTOCOLO DE TRATAMENTO**

Para a realização da intervenção utilizando o US com laser, recomenda-se conforme a possibilidade, fazer a tricotomia da região a ser tratada. Após o equipamento devidamente ligado, paciente e terapeuta devem colocar óculos de segurança devido à fototerapia e determinar os parâmetros a serem utilizados. Utilizar gel transparente para favorecer a transmissão da luz e em quantidade suficiente (em todo transdutor e com altura de até 1 cm) para garantir a transmissão das ondas ultrassônicas. A cabeça do transdutor deve ser movida com movimento circular e constante (~4-5 cm/s), de modo a diminuir o risco de queimaduras e evitar dor nos pacientes, devido ao estímulo de fibras sensoriais em pontos mais quentes ou à entrega de maior energia emitida pelo transdutor.

Sugere-se que em tratamentos articulares, como do joelho, seja realizado com flexão a 90° para favorecer a penetração da luz e permitir um efetivo efeito terapêutico.

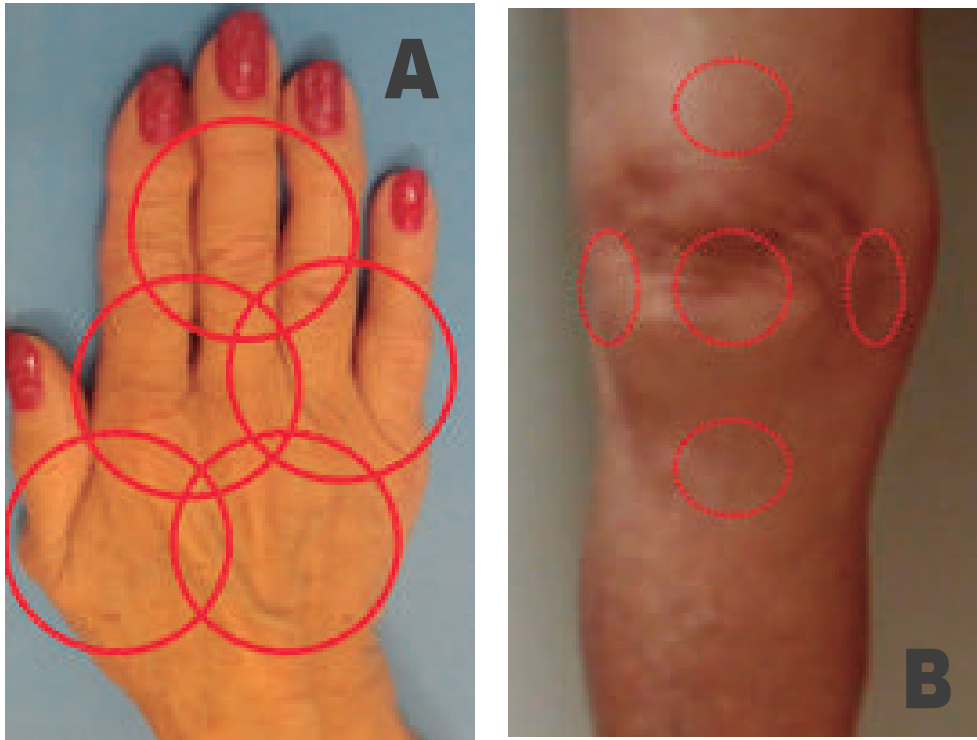
Este recurso tecnológico pode ser aplicado em repouso ou em associação à atividade motora para favorecer a funcionalidade e autonomia dos pacientes.

As sessões terapêuticas devem ocorrer pelo menos uma vez por semana e o processo de alta deve ser feito gradualmente para que não haja exacerbação dos sintomas com a interrupção repentina do tratamento, pois a OA é uma doença crônica.

O equipamento de ultra-som combinado com laser pode ser aplicado em todas as articulações acometidas pela OA. Assim, alguns exemplos de pontos de aplicação para OA nas mãos e joelhos podem ser visualizados na FIGURA 8.



FIGURA 8: Pontos de aplicação fotossônica em mão (A) e joelho (B).



Em relação aos parâmetros do equipamento de ultra-som combinado com laser para OA, pode se utilizar tanto o modo pulsado quanto contínuo, de acordo com a fase aguda ou crônica em que se encontra o paciente.

Parâmetros para fase aguda ou crônica:

Laser 808nm e/ou 660 nm, 100mW,  
US 1MHz, pulsado, 50%, 1W/cm<sup>2</sup>  
Tempo: 2 a 3 minutos por ponto

Parâmetros apenas para fase crônica:

Laser 808nm e/ou 660 nm, 100mW  
US 1MHz, contínuo, 1W/cm<sup>2</sup>  
Tempo: 2 a 3 minutos por ponto

Porém, como todo manejo, o uso do dispositivo de ultrassom combinado com laser demanda atenção quanto a algumas contraindicações e cuidados, que são: não incidir sobre o globo ocular, útero gravídico, testículo, cérebro, epífises de crescimento em crianças e adolescentes, coração ou próximo à stent ou dispositivos eletrônicos implantados, como o marca passo cardíaco. Não promover aquecimento em área de deficiência circulatória e de insensibilidade. Não realizar o tratamento sobre a tromboflebite e trombose, infecções agudas, câncer e tumores. Não utilizar a técnica estacionária sobre placas, parafusos, hastes e próteses metálicas (ex: fixador interno, artroplastia de quadril ou joelho). O laser é contraindicado em pacientes com fotosensibilidade (com ou sem drogas fotossensibilizantes), devido ao risco de danos à pele.

Ainda, conforme abordado anteriormente, visando à melhora dos aspectos biomecânicos das articulações comprometidas pode-se associar ao uso do equipamento, protocolos de atividades motoras.

Apesar de todo o avanço tecnológico capaz de ampliar tanto a expectativa de vida quanto os recursos terapêuticos existentes, para um processo de reabilitação eficaz, deve-se considerar a condição de um paciente em lidar com sua questão de saúde. Isto é, favorecer sua tomada decisão, motivação e adesão são fatores determinantes para o desfecho terapêutico. Assim, o modelo de “prática centrada no cliente” (Miller 2016) ao considerar a participação dos pacientes, seus familiares e cuidadores na definição dos processos terapêuticos, conduz à satisfação com o serviço, além da aderência às recomendações feitas durante a sessão, melhorando os resultados funcionais e participação social.

Portanto, a aplicação do dispositivo de ultra-som combinado com laser apresenta-se como um potencial recurso no processo de reabilitação física por promover a analgesia, o aumento da funcionalidade e bem-estar de pessoas com OA.

## Referencial Bibliográfico

AKINBO, S.; OWOEYE, O.; ADESEGUN, S. Comparison of the Therapeutic Efficacy of Diclofenac Sodium and Methyl Salicylate Phonophoresis in the Management of Knee Osteoarthritis. *Turk J Rheumatol.* v26(2). 111-119p. 2011

ALLEN, R.J. Physical Agents Used in the Management of Chronic Pain by Physical Therapists. *Phys Med Rehabil Clin N Am.* v17.315–345p. 2006.

AMANO, A.; MIYAGI, K.; AZUMA, T.; ISHIHARA, Y.; KATSUBE, S.; AOYAMA, I.; SAITO, I. Histological Studies on the Rheumatoid Synovial Membrane Irradiated with a Low Energy Laser. *Lasers in Surgery and Medicine.* v15. 290-294p. 1994.

BAGNATO, V.S.; PAOLILLO, F.R.; *Novos enfoques da fototerapia para condicionamento físico e reabilitação.* 1. ed. São Carlos: Compacta Gráfica e Editora, 2014.

BAROLET, D. Light-Emitting Diodes (LEDs) in Dermatology. *SeminCutan Med Surg.* v27. 227-238p. 2008

BENNELL, K; HINMAN, R. Exercise as a treatment for osteoarthritis. *Curr OpinRheumatol;* v17. 634-40p. 2005

CARVALHO, D.C.L.; CARVALHO, M.M.; CLIQUET, A. Disuse Osteoporosis: Its relationship to Spine Cord Injured Patient Rehabilitation. *Acta Ortop. Bras.* v9(3). 34-43p. 2001.

CASTANO, A.P.; DAI, T.; YAROSLAVSKY, I. et al. Low-Level Laser Therapy for Zymosan-Induced Arthritis in Rats: Importance of Illumination Time. *Lasers in Surgery and Medicine.* v39. 543-550p. 2007

CEYLAN, Y.; HIZMETLE, S.; SILIG, Y. The Effects of Infrared Laser and Medical Treatments on Pain and Serotonin Degradation Products in Patients with Myofascial Pain Syndrome. A Controlled Trial. *Rheumatol. Int.* v24. 260-263p. 2004.

CHEUNG, K.; HUME, P.; MAXWELL, L. Delayed Onset Muscle Soreness: Treatment Strategies and Performance Factors. *Sports Medicine.* v33(2). 145-164p. 2003.

CHOW, R.T.; DAVID, M.A.; ARMATI, P.J. 830 nm Laser Irradiation Induces Varicosity Formation, Reduces Mitochondrial Membrane Potential and Blocks Fast Axonal Flow in Small and Medium Diameter Rat Dorsal Root Ganglion Neurons: Implications for the Analgesic Effects of 830 nm Laser. *Journal of the Peripheral Nervous System* v12. 28-39p. 2007

CRANE, D.; EVERTS, P.A.M.; Platelet Rich Plasma (PRP) Matrix Grafts. Practical Pain Management. v8. 12-26p. 2008.

DA ROSA, A.S.; DOS SANTOS, A.F.; DA SILVA, M.M.; PERREIRA, D.M.; ALVES, A.C.; LEAL JÚNIOR, E.C.; DE CARVALHO, P.D. Effects of Low-Level Laser Therapy at Wavelengths of 660 nm and 808 nm in Experimental Model of Osteoarthritis. PhotochemPhotobio. 1751-1097p. 2001.

FELSON, D.T. et al. Osteoarthritis: New Insights. Ann Intern Med., v133. 726-737p. 2000.

FERRARESI, C.; HAMBLIN, M.R.; PARIZOTTO, N.A.; Low-level laser (light) therapy (LLLT) on muscle tissue: performance, fatigue and repair benefited by the power of light. Photonics and Lasers in Medicine. v1. 267-286p. 2012a.

FERRARESI, C.; PANEPUCCI, R.; REIFF, R. ET AL. Molecular effects of low-level laser Therapy (808nm) on human muscle performance. Phys-Ther Sport, 13[abstract], e5. 2012b

GUR, A.; COSUT, A.; SARAC, A.J.; CEVIK, R.; NAS, K.; UYAR, A. Efficacy of different therapy regimes of low-power laser in painful osteoarthritis of the knee: a double-blind and randomized-controlled trial. Lasers Surg Med. v33(5). 330-8p. 2003.

HARR, D. Therapeutic ultrasound. European Journal of Ultrasound. v9. 3-9p. 1999

HEGEDUS, B.; VIHAROS, L.; GERVAIN, M.; GÁLFI, M.; The effect of low-level laser in knee osteoarthritis: a double-blind, randomized, placebo-controlled trial. Photomed Laser Surg. v27(4). 577-584p. 2009.

IASP. Pain terms: a list with definitions and notes on usage: recommended by the IASP Subcommittee on Taxonomy. v6. 249p. 1979

KOEKE, P.U.; PARIZOTTO, N.A.; CARRINHO, P.M.; SALATE, A.C.B. Comparative study of the efficacy of the topical application of hydrocortisone, therapeutic ultrasound and phonophoresis on the tissue repair process in rat tendons. Ultrasound in Med. & Biol. v31(3). 345-350p. 2005

KOZANOGLU et al. Short term efficacy of ibuprofen phonophoresis versus continuous ultrasound therapy in knee osteoarthritis. Swiss Med Wkly, 133:333-338. 2003

LAVON, I.; KOST, J. Ultrasound and transdermal drug delivery. Drug Discovery Today. v9(15). 670-676p. 2004

LIN, Y.S.; HUANG, M.H.; CHAI, C.Y.; Effects of helium-neon laser on the mucopolysaccharide induction in experimental osteoarthritic cartilage. *Osteoarthritis Cartilage*. v14(4). 377-383p. 2006.

MARKS, R.; ALLEGRANTE, J.P. Chronic osteoarthritis and adherence to exercise: a review of the literature. *J Aging Phys Act*. 13(4):434-60. 2005.

MASON, T.J.; Therapeutic ultrasound an overview. *Ultrasonics Sonochemistry*. v18. 847-852p. 2011

MCALINDON, T.E.; BANNURU, R.R.; SULLIVAN, M.C. et al. OARSI guidelines for the non-surgical management of knee osteoarthritis. *Osteoarthritis Cartilage* v22. 363-388p. 2014.

MERSKEY, H. *An Investigation of Pain in Psychological Illness*, DM Thesis, Oxford. 1964

MICHAEL, J.W.P.; SCHLÜTER-BRUST, K.U.; EYSEL, P. The Epidemiology, Etiology, Diagnosis, and Treatment of Osteoarthritis of the Knee. *Dtsch Arzteblnt*, v107(9). 152–162p. 2010

MILLER, K.L. Patient centered care: A path to better health outcomes through engagement and activation. *Neuro Rehabilitation*. v39(4). 465-470p. 2016.

MORRONE, G.; GUZZARDELLA, G.A.; TORRICELLI, P.; ROCCA, M.; TIGANI, D.; BRODANO, G.B.; FINI, M.; GIARDINO, R. Osteochondral lesion repair of the knee in the rabbit after low-power diode Ga-Al-As laser biostimulation: an experimental study. *Artif Cells Blood Substit Immobil Biotechnol*. v28(4). 321-336p. 2000.

NAITO et al. Low-Intensity Pulsed Ultrasound (LIPUS) Increases the Articular Cartilage Type II Collagen in a Rat Osteoarthritis Model. *Journal of Orthopaedic Research*. v28(3). 361-369p. 2010.

NARDIN, M.; FRANKEL, V. *Biomecânica básica do sistema musculoesquelético*. Ed. Guanabara Koogan, 4ª ed. 2014.

PAOLILLO, A.R.; PAOLILLO, F.R.; JOAO, J.P.; JOAO, H.A.; BAGNATO, V.S.; Synergic effects of ultrasound and laser on the pain relief in women with hand osteoarthritis. *Lasers in Medical Science*. v30. 279-286p. 2015.

PAOLILLO, F.R.; GOBBI, S. Inovação Tecnológica: Fotoestimulação e exercício físico. *Revista do Conselho Federal de Educação Física (CONFEF)*. [http://www.confef.org.br/extra/revistaef/arquivos/2015/N57\\_SETEMBRO/08\\_INOVACAO\\_TECNOLOGICA.pdf](http://www.confef.org.br/extra/revistaef/arquivos/2015/N57_SETEMBRO/08_INOVACAO_TECNOLOGICA.pdf). 2005.

PAOLILLO, F.R.; PAOLILLO, A.R.; JOAO, J.P.; FRASCA, D.; DUCHENE, M.; JOAO, H.A.; BAGNATO, V.S. Ultrasound plus low-level laser therapy for knee osteoarthritis rehabilitation: a randomized, placebo-controlled trial. *Rheumatology International*. v38. 785-793p. 2018

SARZI-PUTTINI, P.; CIMMINO, M.A.; SCARPA, R.; CAPORALI, R.; PARAZZINI, F. et al. Osteoarthritis: an overview of the disease and its treatment strategies. *Semin Arthritis Rheum*. v35. 1-10p. 2005.

SCHLICHER, R.K.; RADHAKRISHNA, H.; TOLENTINO, T.P.; APKARIAN, R.P.; ZARNITSYN, V.; PRAUSNITZ, M.R. Mechanism of Intracellular Delivery By Acoustic Cavitation, *Ultrasound in Med. & Biol*. v32(6). 915–924p. 2006.

SEGAL, N.A. et al. Effect of Quadriceps Strength and Proprioception on Risk for Knee Osteoarthritis. *Med. Sci. Sports Exerc*. v42(11). 2081-2088p. 2010.

STITIK et al. Rehabilitation of Orthopedic and Rheumatologic Disorders. 2. Osteoarthritis Assessment, Treatment, and Rehabilitation. *Arch Phys Med Rehabil*. v86. 48-55p. 2005.

VLADIMIROV, Y.A.; OSIPOV, A.N.; KLEBANOV, G.I. Photobiological Principles of Therapeutic Applications of Laser Radiation. *Biochemistry (Moscow)*. v69. 81-90p. 2004.

ZHANG, W. et al.. EULAR evidence based recommendations for the management of hand osteoarthritis: Report of a Task Force of the EULAR Standing Committee for International Clinical Studies Including Therapeutics (ESCISIT). *Ann Rheum Dis*. v66. 377-388p. 2007.

ZHANG, W.; DOHERTY, M.; LEEB, B.F. et al. (2007) EULAR evidence based recommendations for the management of hand osteoarthritis: report of a Task Force of the EULAR Standing Committee for International Clinical Studies Including Therapeutics (ESCISIT). *Ann Rheum Dis* v66(3). 377-388p. 2007.

ZHANG, Y.; JORDAN, J. Epidemiology of Osteoarthritis. *Rheum Dis Clin North*. 2010.

## CAPÍTULO 16

# PÉ DIABÉTICO: RELATO DE CASO

**Enfermeira Laserterapeuta  
Elissandra Moreira Zanchin**

Graduada em Enfermagem pela Universidade Paulista (UNIP). Pós-graduação em Urgência e Emergência em UTI pela UNAERP/Ribeirão Preto/SP. Laserterapeuta e Colaboradora do Instituto de Física da USP de São Carlos. Proprietária da Clínica Cicatrizze Laserterapia.

**Pós-doutora em Física  
Dra. Karen Cristina Laurenti**

Bacharel em Fisioterapia pelo Centro Universitário de Araraquara - UNIARA. Mestre em Bioengenharia - Universidade de São Paulo/USP - São Carlos (2007) e Doutora em Ciências também pela Universidade de São Paulo/USP - São Carlos (2011). Pós-doutorado em Física pela Universidade Estadual de Ponta Grossa - UEPG/Ponta Grossa/PR (2016). Pesquisadora do Centro de Pesquisa em Óptica e Fotônica - CePOF do Instituto de Física de São Carlos - USP. Consultora Científica da MM Optics - São Carlos. Especialista em Fisioterapia Hospitalar com Enfoque em UTI (2020).

## 1 - INTRODUÇÃO

Diabetes mellitus (DM) é classificado como uma doença metabólica crônica não transmissível de origem multifatorial caracterizada pela elevação permanente dos níveis glicêmicos decorrente da ausência e/ou incapacidade da insulina de exercer sua função fisiológica, gerando uma série de complicações e disfunções de órgãos essenciais (LIMA et al., 2018).

O DM está associado ao aumento da mortalidade devido ao elevado risco de desenvolvimento de complicações agudas e crônicas (MELO et al., 1991). Nas complicações agudas estão a hipoglicemia, cetoacidose diabética e o coma hiperosmolar. Já as complicações crônicas podem ser decorrentes de alterações na microcirculação causando retinopatia, nefropatia e na macrocirculação provocando a cardiopatia isquêmica, doença cerebrovascular e doença vascular periférica e ainda, aneupatia (Departamento de Ações Programáticas Estratégicas, 2002).

A neuropatia diabética (ND) apresenta heterogeneidade de formas e manifestações clínicas. Abrangem determinadas patologias que afetam diferentes partes do sistema nervoso, inclusive os nervos periféricos (sensorio motores), autônomos e espinhais (LUCAS et al., 2010). Os sintomas como dormência, queimação, “pontadas” e “agulhadas”, perda da sensibilidade térmica e dolorosa nos membros inferiores caracterizam o início da doença (AMERICAN DIABETES ASSOCIATION, 2014).

Amaral e Tavares (2009) descrevem que a neuropatia nos pés, quando associado à redução do fluxo sanguíneo, aumenta a chance do desenvolvimento de úlceras e eventual amputação de membros inferiores. Estão comumente relacionados a pequenos traumas devido ao uso inadequado de calçados, dermatoses e/ou manipulação incorreta dos pés e unhas. As complicações do pé diabético ocorrem em indivíduos acometidos pela diabetes dos tipos 1 e 2.

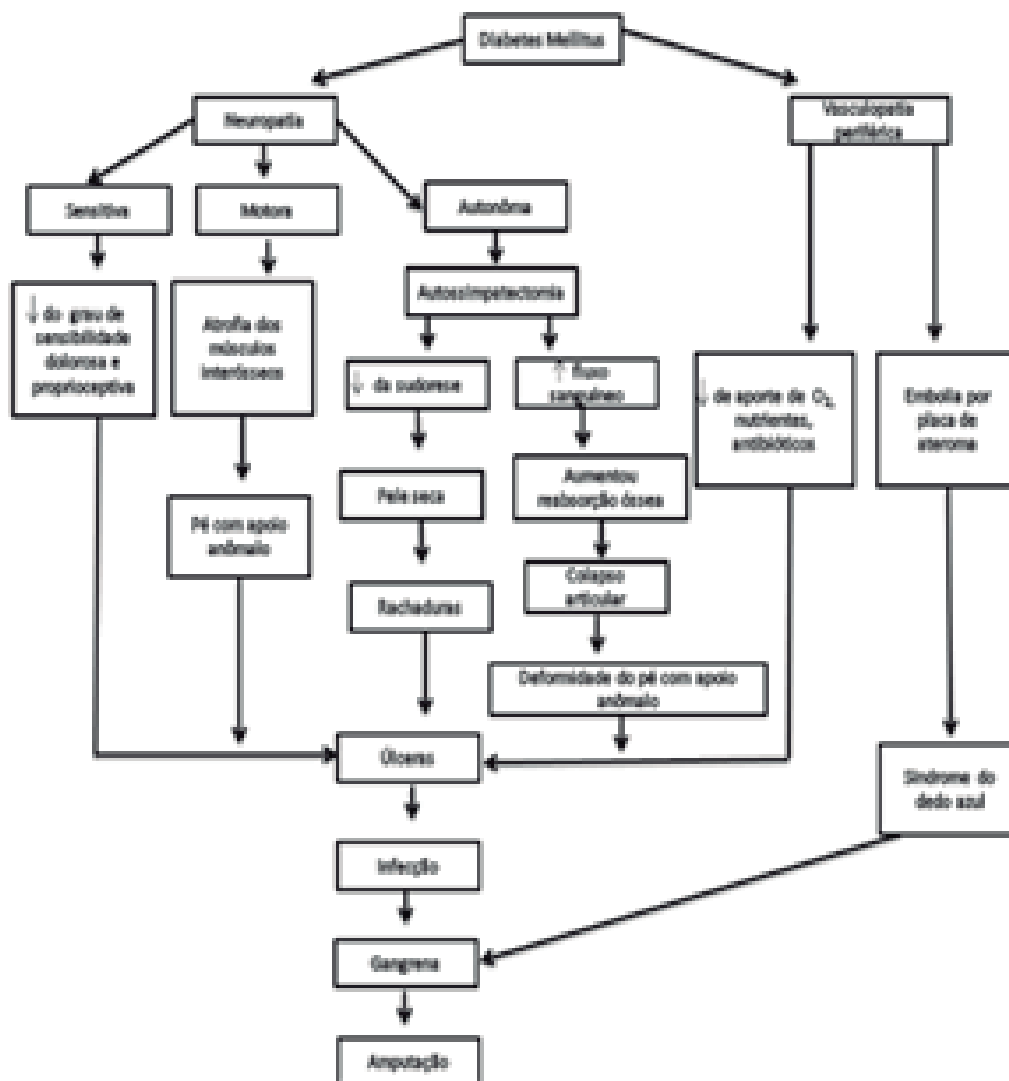O termo pé diabético pode ser definido de acordo com o Consenso Internacional sobre Pé Diabético (2001), como: infecção, ulceração e/ou destruição dos tecidos profundos associados a anormalidades neurológicas e vários graus de doença vascular periférica nos membros inferiores.

Os mecanismos que favorecem as úlceras do pé diabético são consequências de um processo multifatorial resultante da combinação de alterações neuropáticas e doença vascular periférica. A infecção deve ser levada em consideração como um dos elementos-chave no prognóstico e evolução das lesões (DYER, ETTLES e NICHOL, 2000; LEWIN, 1977). A Tabela 1 ilustra as lesões do pé diabético.





Tabela 1: Lesões do pé diabético



Fonte: Modificado de López et al., (2012).

Geralmente, as lesões do pé diabético não apresentam resultado positivo com relação ao tratamento. De acordo com Moretti e colaboradores (2009) várias modalidades de tratamento têm sido propostas para estimular a sua cicatrização. O tratamento da lesão do pé diabético requer uma atenção cuidadosa às comorbidades e ao estado funcional do indivíduo. Os tratamentos de lesões do pé diabético incluem o desbridamento (manual e cirúrgico), terapia antimicrobiana no caso de feridas infectadas, curativos e tratamentos complementares. No entanto, apesar de inúmeras intervenções, as amputações de extremidades inferiores em pacientes diabéticos é de 17 a 40 vezes maior do que em indivíduos não diabéticos (TURAN et al., 2015).

No paciente diabético, ocorre dificuldade no processo de cicatrização das feridas, devido ao comprometimento da perfusão sanguínea, ocasionada pelo fornecimento inadequado de oxigênio, nutrientes e antibióticos. Neste contexto, promove à desorganização dos estágios iniciais de reparo e, conseqüentemente ao atraso do processo de regeneração tecidual (STEFANELLO e HAMERSKI, 2006).

De acordo com Greer e colaboradores (2013) a diversidade de opções associadas com a subjetividade da avaliação de feridas e a complexidade do processo de cicatrização e das condições do paciente, é extremamente desafiadora para os profissionais e podem tornar-se insuficientes para evitar o retardo no processo de cicatrização.

Entretanto, o aumento na busca e desenvolvimento de pesquisas cresce exponencialmente para uma melhor compreensão e definição de novas terapias que possam auxiliar na reabilitação das feridas. A utilização de recursos que são capazes de desencadear efeitos benéficos tem sido justificada com adjuvantes na regeneração, promovendo a cicatrização em curto prazo, com mínimo de dor, desconforto e cicatrizes no ambiente fisiológico adequado para o reparo tecidual (ENNIS et al., 2011)

A lesão no pé diabético ocasiona um árduo e prolongado processo de cicatrização, e por este e outros motivos é extensa na literatura o uso de equipamentos e métodos utilizados em seu tratamento, onde se destacam: terapias compressivas, tratamentos cirúrgicos (desbridamento), terapia por pressão negativa ou sistemas de encerramento assistido por vácuo, terapia com oxigênio hiperbárico, ultrassom terapêutico, diodo emissor de luz (LED) e laser de baixa potência (WADA, NETO e FERREIRA, 2010; MESTRE, RODRIGUES e CARDOSO, 2012; NICOLOSI et al., 2015; KORELO et al., 2013; MARQUES et al., 2013).

Yamada (2003) cita que dentre os recursos disponíveis para o tratamento de lesões, a utilização de terapias alternativas não invasivas na cicatrização dos tecidos tem apresentado fundamental importância para o estímulo das funções fisiológicas, da estrutura celular e para a melhora na qualidade do tecido neoformado. Dentre essas alternativas estão o ultrassom e o laser de baixa intensidade.

A terapia ultrassônica tem sido preconizada no processo de cicatrização de feridas devido aos seus predominantes efeitos fisiológicos atuarem nos tecidos em todas as fases do processo de reparação de feridas (WANG, FENG e DI, 2015).

Os três estágios no processo de reparação tecidual (inflamação, proliferação e remodelamento) são mecanismos fisiológicos influenciados pela terapia ultrassônica. Há um consenso no sentido de que o ultrassom pode acelerar a resposta inflamatória, promovendo a liberação de histamina, macrófagos e monócitos, além de incrementar a síntese de colágeno e fibroblastos (HARVEY apud GUIRRO e GUIRRO, 2004).

Outro recurso muito utilizado no processo de cicatrização de feridas é o laser (Light Amplification by Stimulation Emission of Radiation – Amplificação da Luz pela Emissão Estimulada de Radiação).

Segundo Busnardo e Biondo-Simões (2010) e Assis e Moser (2013) a laserterapia de baixa intensidade apresenta a melhora na qualidade da cicatrização, estímulo a microcirculação, efeitos anti-inflamatórios, anti-dematosos e analgésicos.

Vital Ramos e colaboradores (2014) descrevem o mecanismo de ação do laser no tecido, penetrando na pele e transferindo os fótons para as células, mais precisamente para a cadeia de elétrons da membrana mitocondrial, elevando o ritmo de prótons e, conseqüentemente, os níveis de ATP. Portanto, as mudanças químicas e eletroquímicas que ocorrem nas membranas mitocondriais estimulam a síntese do trifosfato de adenosina (ATP) e, conseqüentemente, aumentando a atividade celular e favorecendo o processo de cicatrização de feridas.

Portadores de DM apresentam várias alterações no processo cicatricial, devido a essa dificuldade de cicatrização existe uma constante procura por novos tipos de tecnologias que possibilitem a manutenção da qualidade da pele e auxiliem a aceleração do processo cicatricial (SILVA et al., 2019).

Sendo assim, foi desenvolvida uma tecnologia inovadora que abrange o ultrassom e o laser no mesmo equipamento, potencializando seus efeitos para o tratamento do pé diabético, promovendo uma cicatrização mais rápida e efetiva.

## **2 - RELATO DE CASO**

Paciente diabético, sexo masculino, 71 anos, com feridas na parte superior do pé esquerdo.

### 3 - EQUIPAMENTO E PROTOCOLO

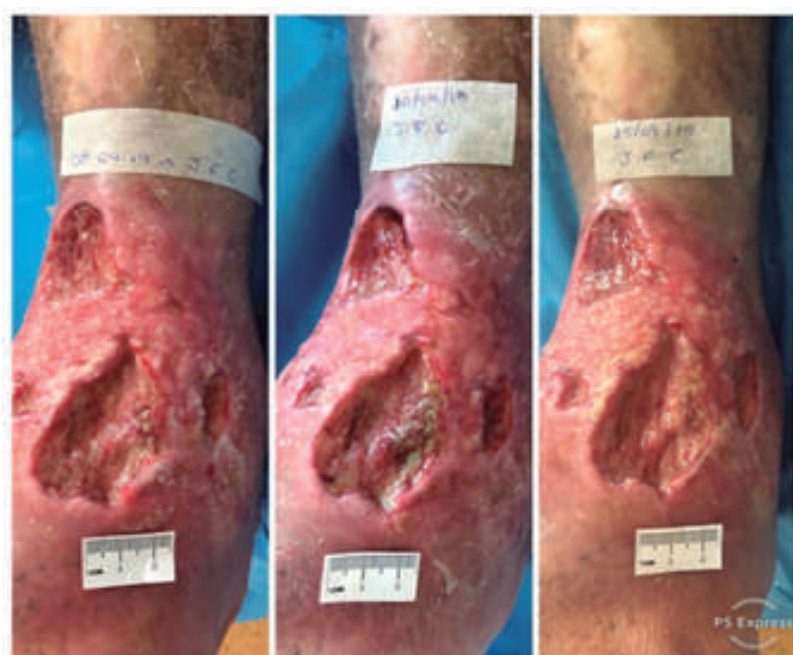O equipamento de ultrassom conjugado com laser utilizado para a realização deste estudo de caso foi desenvolvido por pesquisadores do Instituto de Física da USP de São Carlos/IFSC e fabricado pela empresa MM Optics (São Carlos, SP – Brasil). Este aparelho possui as seguintes características: frequência de operação de 1 MHz, com modo de operação contínuo e pulsado, intensidade em W/cm<sup>2</sup>, laser 660 e 808 nm e temporizador.

O protocolo utilizado neste estudo de caso foi frequência de 1MHz, 0,5W/cm<sup>2</sup>, pulsado, laser 808nm e tempo de 10 minutos.

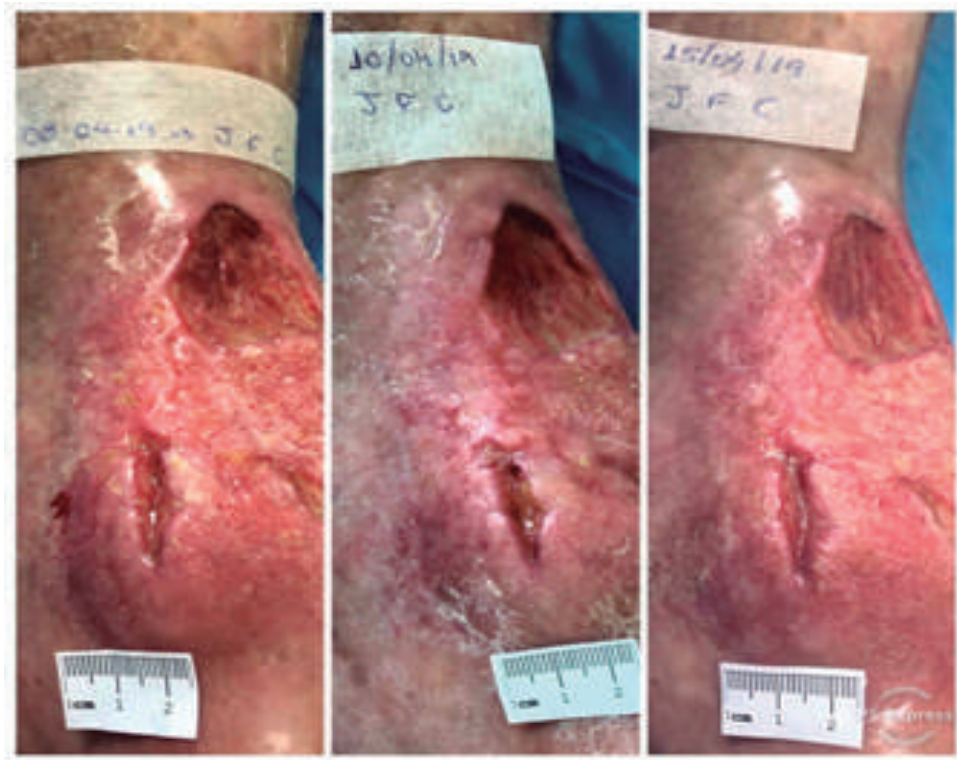
Antes de iniciar o tratamento com o ultrassom conjugado com laser, foi realizada a remoção do tecido necrótico por desbridamento manual com o objetivo de remover tecidos mortos, desvitalizados ou contaminados, promovendo a redução do número de microrganismos, toxinas e outras substâncias que inibem o processo de cicatrização. Após a técnica de desbridamento e antissepsia realizada pela enfermeira responsável, a lesão foi ocluída com plástico filme e posteriormente aplicado o gel estéril para realização do tratamento.

### 4 - RESULTADOS

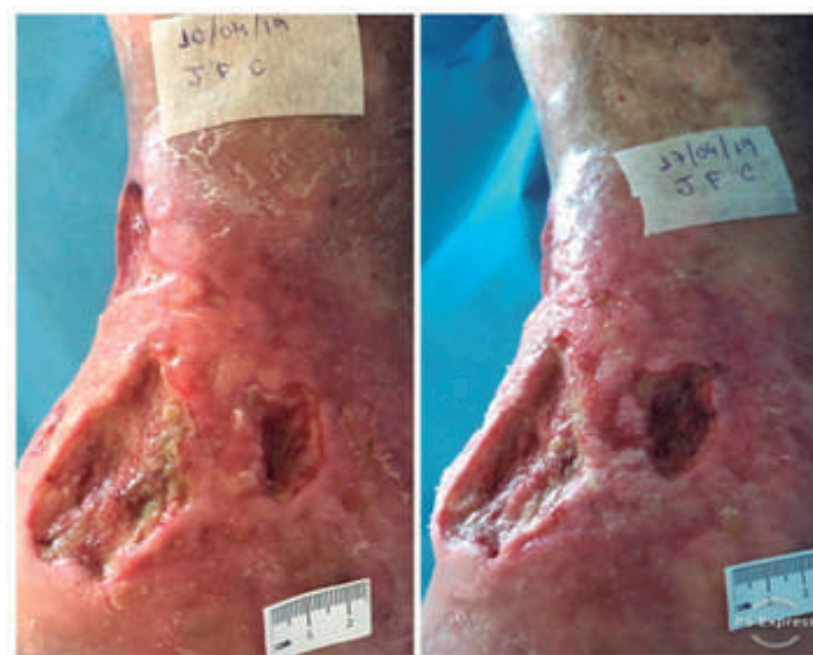*Figura 1: Presença de tecido de granulação, esfacelo e fibrina.*



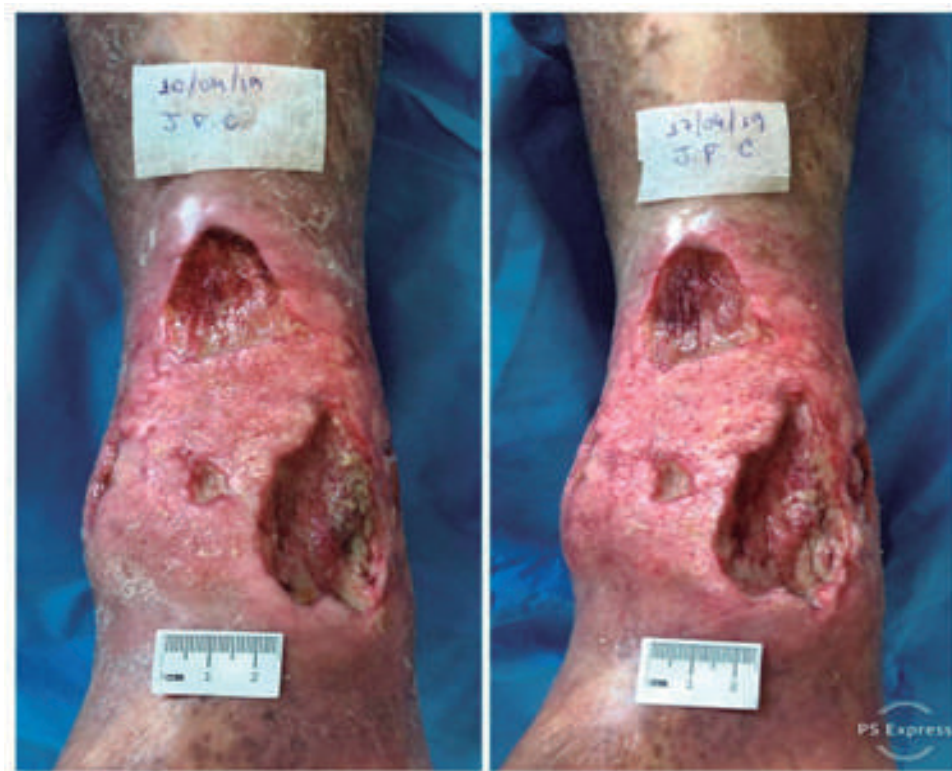*Figura 2: Aumento do tecido de granulação e redução do esfacelo e fibrina.*



*Figura 3: Aumento do tecido de granulação e redução do esfacelo e fibrina.*



*Figura 4: Aumento do tecido de granulação e redução do esfacelo e fibrina.*



## 5 - DISCUSSÃO

Em indivíduos portadores de diabetes, o processo de cicatrização pode sofrer alterações, sendo necessárias outras intervenções para auxiliar na cicatrização que pode estar comprometida, devido a processos infecciosos na lesão ou alterações metabólicas relacionadas ao DM (MEIRELES et al., 2009).

O tratamento da lesão do pé diabético continua sendo um grande desafio. A questão é qual tipo de intervenção é mais eficiente na perspectiva de um único paciente ou grupo de pacientes, com o foco principal na cicatrização de lesões e a ausência de complicações (GOTTRUP e APELQVIST, 2012).

As Figuras 1 e 2 mostram a presença de tecido de granulação, esfacelo e fibrina e aumento do tecido de granulação e redução do esfacelo e fibrina, respectivamente. Já as Figuras 3 e 4 evidenciam um aumento do tecido de granulação e redução do esfacelo e fibrina, devido ao processo de angiogênese e cicatrização da ferida, estimulados pela aplicação do ultrassom conjugado com laser. Justifica-se a ausência de dados referentes ao final do tratamento, pois o paciente não concluiu o mesmo.

Referente à presença de várias alterações no processo cicatricial e a dificuldade de cicatrização em pacientes diabéticos, existe uma constante procura por inovações tecnológicas que possibilitem a manutenção da qualidade da pele e auxiliem a aceleração do processo cicatricial (SILVA et al., 2019).

Terapias com o ultrassom e a laserterapia de baixa intensidade tem sido muito utilizadas no tratamento de feridas.

Há evidências científicas que efeitos biofísicos do US podem auxiliar através da cicatrização de diversos tipos de úlceras, como venosas e por pressão, desde que seja aplicado de forma apropriada. Caso contrário, podem não ocorrer os efeitos terapêuticos esperados, ou ocorrer efeitos deletérios, impedindo a cicatrização, favorecendo o aumento da lesão (PERRACINI e FLÓ, 2009).

A laserterapia opera em comprimentos de onda na faixa vermelha ou infravermelha. A atuação celular do laser de baixa intensidade provoca modificações bioquímicas, bioelétricas e bioenergéticas, que atuam no aumento do metabolismo, na proliferação e maturação celular, na quantidade de tecido de granulação e na diminuição dos mediadores inflamatórios, induzindo o processo de cicatrização (Silva et al., 2007; Bourguignon et al., 2005). A absorção molecular da luz laser permite um aumento do metabolismo celular, caracterizado pela estimulação de fotorreceptores na cadeia respiratória mitocondrial, alterações nos níveis de ATP celular, liberação de fatores de crescimento e síntese de colágeno (POSTEN et al., 2005; KREISLER et al., 2003).

## 6 - CONCLUSÃO

O resultado deste relato de caso evidenciou que a utilização do ultrassom conjugado com laser é eficaz na cicatrização de feridas em paciente com pé diabético.

No entanto, percebe-se uma carência de publicações sobre o tema indicando a necessidade de mais estudos para evidenciar a utilização dessa tecnologia inovadora, ressaltando que os profissionais da saúde estejam em constante atualização, com a meta final de prestar uma assistência qualificada, rápida, eficiente e com baixo custo para pacientes portadores de feridas.

Conclui-se que o ultrassom conjugado com laser, é uma potente estratégia para o tratamento de feridas, buscando evolução nos recursos disponíveis para o tratamento destes pacientes, proporcionando um prognóstico para determinadas enfermidades, desconfortos físicos e desgaste emocional.

## Referencial Bibliográfico

AMARAL, A.S., TAVARES, D.M.S. Cuidados com os pés: conhecimento entre pessoas com diabetes mellitus. Rev. Eletr. Enf. [internet]. 2009.

AMERICAN DIABETES ASSOCIATION. STANDARDS OF MEDICAL CARE IN DIABETES. Diabetes Care [Internet]. Suppl v.1, 14-80p. 2014

ASSIS, G.M., MOSER, A.D.L. Laserterapia em úlceras por pressão: limitações para avaliação de resposta em pessoas com lesão medular. Texto Contexto – Enferm. v.22, n.3, 850- 6p. 2013.

BOURGUIGNON, A.M.F., FEITOSA, R.C.A., BELTRÃO, G.C., PAGNON-CELLI, M.R. Utilização do laser de baixa intensidade no processo de cicatrização tecidual. Revisão de literatura. Rev Port Estomatol Cir Maxilofac. v.46, 37-43p. 2005.

BUSNARDO, V.L., BIONDO-SIMÕES, M.L.P. Os efeitos do laser hélio-neônio de baixa intensidade na cicatrização de lesões induzidas em ratos. Rev Bras Fisioter. v14. n.1, 45-51p. 2010.

Departamento de Ações Programáticas Estratégicas, Secretaria de Políticas de Saúde. Ministério da Saúde. Plano de reorganização da atenção à hipertensão arterial e ao diabetes mellitus. Brasília: Ministério da Saúde; 2002.

DYER, J.F., ETTLES, D.F., NICHOL, A.A. The role of radiology in the assessment and treatment of the diabetic foot. En: Boulton, A.J.M., Connor, H., Cavanagh, P.R. The Foot in Diabetes. Chichester: John Wiley and Sons Ltd. 3ª ed, 2000.

ENNIS, W.J., LEE, C., PLUMER, M., MENESES, P. Current status of the use of modalities in wound care: electrical stimulation and ultrasound therapy. Plastic Reconstr Surg. v.127, n.1, 93-102p. 2011.

GOTTRUP, F., APELQVIST, J. Present and new techniques and devices in the treatment of DFU: A critical review of evidence. Diabetes Metab Res Rev. 28 Suppl. v.1, 64-71p. 2012.

GREER, F. FOMAN, N., DORRIAN, J., FITZGERAL, P., MACDONALD, R., RUTKS, I. et al., Advanced wound care therapies for non-healing diabetic, venous, and arterial ulcers: a systematic review. Ann Intern Med. v.159, n.8, 532-42p. 2013.

GRUPO DE TRABALHO INTERNACIONAL SOBRE PÉ DIABÉTICO. Consenso Internacional sobre Pé Diabético. Brasília: Secretaria de Estado de Saúde do Distrito Federal, 2001.



KORELO, R. I. G; OLIVEIRA, J. J. J; SOUZA, R. S. A; et al. Gerador de alta frequência como recurso para tratamento de úlceras por pressão: estudo piloto. *Fisioter. Mov. Curitiba*, v.26, n.4, p.715-724. 2013.

KREISLER, M., CHRISTOFFERS, A.B., WILLERSHAUSEN, B., D'HOEDT, B. Effect of low-level GaAlAs laser irradiation on the proliferation rate of human periodontal ligament fibroblasts: an in vitro study. *J Clin Periodontol.* v.30, 353-8p. 2003.

LEWIN, M. Diabetic Foot Wounds: Patogénesis and management. *Advanced in Wond Care.* 1977.

LIMA, L.R., FUNGHETTO, S.S., VOLPE, C.R.G., SANTOS, W.S., FUNEZ, M.I., STIVAL, M.M. Qualidade de vida e o tempo do diagnóstico do diabetes mellitus em idosos. *Rev. Bras. Geriatr. Gerontol.*, Rio de Janeiro, v.21, n.2, 180-190p. 2018.

LÓPEZ, J.R., SÁNCHEZ, F.J.A., VECIANA, E.G., PÉREZ, R.C., FORNELS, M.G. GONZÁLEZ, F.G. Pé diabético. In: *Atenção Integral nos Cuidados das Feridas Crônicas.* Editora EPUB. São Paulo, 2012.

LUCAS, L.P.P., BARICHELO, E., ZUFFI, F.B., BARBOSA, M.H. A percepção dos portadores de Diabetes Mellitus tipo 2 em relação à amputação. *Rev. Eletr. Enf.* 2010.

MARQUES, A. D. B; OLIVEIRA, L. B; MOURÃO, L. F; et al. A terapia por pressão negativa no tratamento de feridas: uma revisão sistemática da literatura. *Rev. Interd.* v.6, n.4, 182-187p. 2013.

MEIRELES, G.C.S., OLIVEIRA, P.C., MOURA, A.P., SANTOS, J.N., PINHEIRO, A.L.B. A influência do diabetes mellitus na cronologia do reparo de queimaduras. *C&D - Rev Eletrônica Fainor.* v.2, n.1, 77-86p. 2009.

MELO, M.S., LOLIO, C.A., LUCENA, M.A.F., KIRZNER, C.F., MARTINS, S.M., BARROS, M.N.D.S. Causas múltiplas de morte em diabéticos no Município de Recife, 1987. *Rev Saúde Pública.* v.25, 435-42p. 1991.

MESTRE, T; RODRIGUES, A; CARDOSO, J. Cicatrização de Feridas Crônicas Algumas Opções Terapêuticas. *Revista SPDV.* v.70, n.4, 2012.

MORETTI, B. et al. The management of neuropathic ulcers of the foot in diabetes by shock wave therapy. *BMC Musculoskelet Disord.* v.10, 54p. 2009.

NICOLOSI, J. T; ALTRAN, S. C; BARRAGAM, J. P. Terapias compressivas no tratamento de úlcera venosa: estudo bibliométrico. *Aquichan.* v.15, n.2, p.283- 295, 2015.

PERRACINI, M.R., FLÓ, C.M. Funcionalidade e Envelhecimento. Fisioterapia: Teoria e Prática Clínica. Rio de Janeiro: Guanabara Koogan, 2009.

POSTEN, W., WRONE, D.A., DOVER, J.S., ARNDT, K.A., SILAPUNT, S., ALAM, M. Low-level laser therapy for wound healing: mechanism and efficacy. *Dermatol Surg.* 2005.

SILVA, E.M., GOMES, S.P., ULBRICH, L.M., GIOVANINI, A.F. Avaliação histológica da laserterapia de baixa intensidade na cicatrização de tecidos epitelial, conjuntivo e ósseo: estudo experimental em ratos. *Rev Sul-Bras Odontol.* v.4, 29-35p. 2007.

SILVA, F.M., MOREIRA, L.S., SILVA, M.S., RODRIGUES, W., ROSA, S.S.R.F. Uso de fototerapia para cicatrização de feridas de pés diabéticos. Artigo de Revisão Hegemonia – Revista Eletrônica do Programa de Mestrado em Direitos Humanos, Cidadania e Violência/Ciência Política do Centro Universitário 2019.

STEFANELLO, T.D., HAMERSKI, C.R. Tratamento de úlcera de pressão através do laser AsGa de 904 nm: um relato de caso. *Arq Ciênc Saúde Unipar.* v.10, n.2, 99-103p. 2006.

TURAN, Y. et al. Does physical therapy and rehabilitation improve outcomes for diabetic foot ulcers? *World J Exp Med.* v.20, n.5(2), 130–139p. 2015.

VIDAL-RAMOS, L.A., BRITO, M.M., QUEIROZ, W.W.M., SANTOS, D., DIAS, C.A.G.M., OLIVEIRA, J.C.S., et al. A eficácia do laser de baixa potência na cicatrização de úlcera de decúbito em paciente diabético: estudo de caso. *Biota Amazônica.* v.4(2), 74-9p. 2014.

WADA, A; NETO, N, T; FERREIRA, M, C. Úlceras por pressão/Pressure sores. *Rev Med. São Paulo,* v.89, n.3/4, 170-177p. 2010.

WANG, R., FENG, Y., BO, DI. Comparisons of negative pressure wound therapy and ultrasonic debridement for diabetic foot ulcers: a network meta-analysis. *Int J Clin Exp Med.* v.8, n.8, 12548-56p. 2015.

YAMADA, B.F.A. Úlceras venosas. In: JORGE, S.S., DANTAS, S.R.P.E. Abordagem multiprofissional no tratamento de feridas. São Paulo: Atheneu, p. 247-259. 2003.

## CAPÍTULO 17

# QUEIMADURA QUÍMICA: RELATO DE CASO



## Enfermeira Laserterapeuta Elissandra Moreira Zanchin

*Graduada em Enfermagem pela Universidade Paulista (UNIP). Pós-graduação em Urgência e Emergência em UTI pela UNAERP/Ribeirão Preto/SP. Laserterapeuta e Colaboradora do Instituto de Física da USP de São Carlos. Proprietária da Clínica Cicatrize Laserterapia.*



## Pós-doutora em Física Dra. Karen Cristina Laurenti

*Bacharel em Fisioterapia pelo Centro Universitário de Araraquara - UNIARA. Mestre em Bioengenharia - Universidade de São Paulo/USP - São Carlos (2007) e Doutora em Ciências também pela Universidade de São Paulo/USP - São Carlos (2011). Pós-doutorado em Física pela Universidade Estadual de Ponta Grossa - UEPG/Ponta Grossa/PR (2016). Pesquisadora do Centro de Pesquisa em Óptica e Fotônica - CePOF do Instituto de Física de São Carlos - USP. Consultora Científica da MM Optics - São Carlos. Especialista em Fisioterapia Hospitalar com Enfoque em UTI (2020).*

## 1 - INTRODUÇÃO

As queimaduras são consideradas lesões traumáticas por causar alterações físicas e psicológicas. O indivíduo é afetado por distúrbios físicos como alterações metabólicas, perda de volume de líquidos, risco para infecção, dor, além dos estressores psicológicos como separação da família, deformidades corporais e perda da autonomia pela necessidade de determinados cuidados (SANTOS et al., 2009).

As queimaduras apresentam-se como lesões decorrentes de agentes como a energia térmica, química ou elétrica, capazes de produzir calor ou frio excessivo, suficiente para danificar os tecidos corporais e acarretando a morte celular (BRASIL, 2012). Tais agravos podem ser classificados como queimaduras de primeiro, segundo ou de terceiro grau.

De acordo com Serra e colaboradores (2004) as lesões de primeiro grau atingem a camada mais externa da pele, a epiderme, apresentando eritema e dor, as lesões de segundo grau atingem tanto a epiderme como a derme, provocando a formação de flictenas, e as de terceiro grau, atingem todas as estruturas da pele, apresentando-se esbranquiçada ou negra, pouco dolorosa e seca.

Após a ocorrência da queimadura, como em qualquer tipo de lesão tecidual, o organismo desencadeia uma série de eventos fisiológicos, na tentativa de reestabelecer a continuidade epitelial (RODEHEAVER, 2001). Entretanto, há necessidade de intervenções para que o processo de reparação tecidual prossiga sem complicações que possam retardá-lo, assim como, manter a perfusão tecidual adequada e a integridade da pele em áreas não queimadas (CARROUGHER, 1998).

Alguns fatores como a idade avançada, estado nutricional, presença de infecção, doenças tais como diabetes mellitus, insuficiência vascular ou traumas associados e tratamentos citotóxicos devem ser considerados, pois podem interferir no processo de cicatrização da queimadura (KAVANAGH, 2004).

O cuidado relacionado às feridas provocadas pela queimadura tem como intuito a cicatrização em tempo oportuno com mínimas complicações. Para alcançar esses resultados são necessários determinados procedimentos como: antissepsia da lesão, curativos com coberturas adequadas e tratamentos inovadores que acelerem o processo de cicatrização.

O tratamento do paciente queimado sempre foi desafiador, devido a constante busca por resultados eficazes no que diz respeito à velocidade de restauração tecidual, redução da dor e da infecção, além de melhor aspecto estético na cicatrização da ferida.

A forma de tratamento para as lesões depende de uma avaliação minuciosa, identificando-se o estágio do processo cicatricial e os tipos de tecidos presentes. Atualmente, há muitas opções que podem auxiliar no processo de reparação, porém, alguns tratamentos com alguns fármacos nem sempre são eficazes e o custo do tratamento é inviável (HUSSNI et al., 2003). Yamada (2003) cita que existem muitos recursos disponíveis para o tratamento de lesões, como a utilização de terapias alternativas não invasivas que auxiliam na cicatrização tecidual apresentando resultados efetivos quanto ao estímulo da preservação das funções fisiológicas, da estrutura celular e melhora na qualidade do tecido neoformado.

Os tratamentos utilizados para promover o reparo tecidual são diversificados, como por exemplo, polímeros, extratos fitoterápicos, compostos minerais, recursos físicos como o ultrassom terapêutico (US), laserterapia de baixa intensidade, diodo emissor de luz (LED) e câmaras hiperbáricas. Em atendimentos ambulatoriais, alguns desses recursos são amplamente explorados e com resultados positivos (FERREIRA et al., 2006; CAMPOS, BORGES-BRANCO e GROTH, 2007; COLTRO et al., 2011; OLIVEIRA e DIAS, 2012).

O ultrassom (US) é uma modalidade de energia sonora longitudinal, de penetração profunda que ao ser transmitido aos tecidos biológicos, é capaz de produzir alterações celulares por efeitos mecânicos. A transmissão ocorre pelas vibrações das moléculas do meio através do qual a onda se propaga, oscilando ritmicamente com a frequência do gerador ultrassônico por efeito piezoelétrico, ao comprimir e expandir a matéria (GUIRRO et al., 1995; ARNAULD-TAYLOR, 1999; OLSSON et al., 2008). Para que haja propagação dessas ondas ultrassônicas é necessário que o meio tenha propriedades elásticas. O movimento de um corpo vibrando é transmitido às moléculas adjacentes, estas antes de retornarem à posição de equilíbrio, transmitem esse movimento para as moléculas que estão ao redor (MARTINES et al., 2000; LOW et al., 2006).

A energia sonora terapêutica é gerada por um transdutor que transforma a energia inicial elétrica em energia mecânica. Antes de realizar a aplicação do US, o aparelho deve ser ajustado e a saída de energia estabelecida. O contato entre o transdutor e a pele deve ser adequado para que não haja perda de ondas, já que o ar é um péssimo condutor. Vários métodos estão disponíveis para a aplicação do US, entre eles o direto ou deslizamento, o subaquático, o balão, o refletor, o funil, o paravertebral reflexo e o redutor de cabeçote. Para a escolha do método direto é necessária a utilização de um meio acoplador, podendo ser vaselina, óleo ou gel (LOW et al., 2006; OLSSON et al., 2008).

Segundo Agne (2011) em lesões por queimaduras, a aplicação nunca pode ser de forma estacionária, pois ela pode levar a uma elevação muito rápida da temperatura, aumentando a área da ferida. O aumento da intensidade não pode compensar a diminuição do tempo de tratamento porque o efeito produzido pelas duas variedades é diferente. Aumentar a intensidade pode elevar excessivamente à temperatura do tecido, e consequentemente ter efeitos indesejáveis, como desvitalização da região irradiada.

Guirro e Guirro (2010) afirmam que há um consenso no sentido de que o ultrassom além de acelerar a resposta inflamatória, promovendo entre os efeitos desencadeados a liberação de histamina, de fatores de crescimento pela granulação de macrófagos, mastócitos e plaquetas, pode incrementar a síntese de fibroblastos e colágeno, o que é visto na fase de remodelagem. Apesar da eficácia do ultrassom, é importante atentar para as contraindicações que este apresenta como aplicação do aparelho em áreas com hipoestesia, com insuficiência vascular, região dos olhos, útero grávidico, sobre área cardíaca, tumores malignos, testículos, trombozes, implante metálico, endopróteses (BORGES, 2010).

Além do US, o laser de baixa potência é outra modalidade muito utilizada na tentativa de acelerar os reparos teciduais de pacientes com queimaduras.

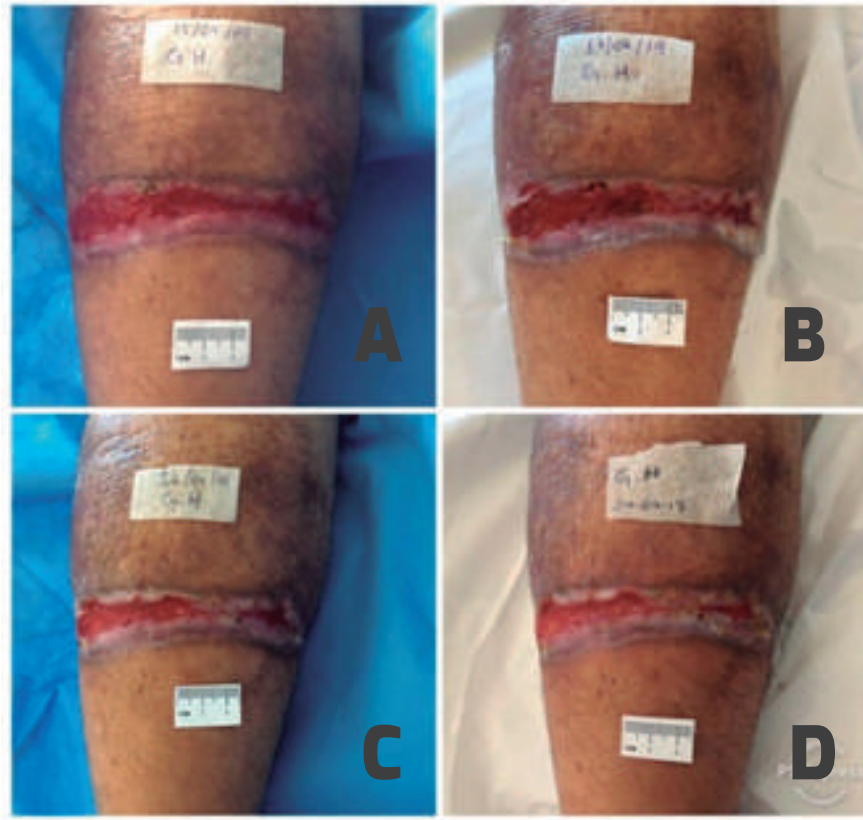
A laserterapia é uma forma de fototerapia que envolve a aplicação de luz monocromática e coerente de baixa energia em vários tipos de lesões, obtendo sucesso quando usada para induzir a cicatrização de feridas complexas (HAWKINS, HOURELD e ABRAHAMSE, 2005; CHUNG et al., 2013). Bioquimicamente, os efeitos do laser de baixa intensidade explicam as ações anti-inflamatórias e analgésicas que desencadeiam a liberação de substâncias pré-formadas como histamina, serotonina e bradichina que podem interferir na produção de substâncias como prostaglandinas e endorfinas (BAYAT et al., 2009; AGNE, 2011).

O laser é muito utilizado quando a lesão por queimadura se encontra exposta por bioestimular a regeneração da área através do reparo tecidual. Sua utilização é rápida, não invasiva e eficaz (GUIRRO e GUIRRO, 2007).

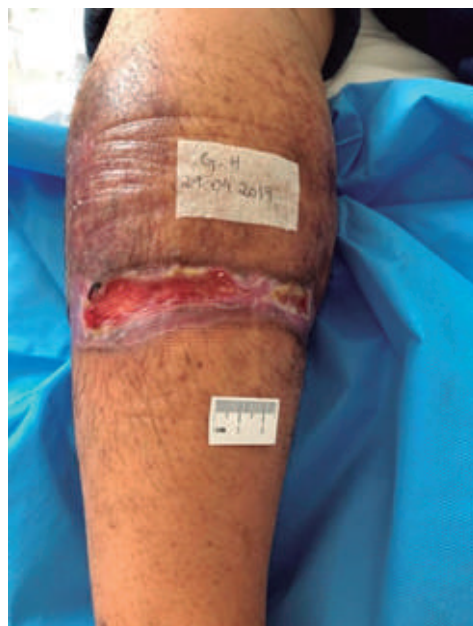Paciente de 48 anos, sexo masculino, sofreu queimadura com soda cáustica na panturrilha esquerda. O protocolo utilizado neste estudo de caso foi frequência de 1MHz, 0,5W/cm<sup>2</sup>, pulsado, laser 808nm e tempo de 5 minutos.

Antes de iniciar o tratamento com o Recupero, foi realizada a remoção do tecido necrótico por desbridamento manual com o objetivo de remover tecidos mortos, desvitalizados ou contaminados, promovendo a redução do número de microrganismos, toxinas e outras substâncias que inibem o processo de cicatrização. Após a técnica de desbridamento e antisepsia realizada pela enfermeira responsável, a lesão foi ocluída com plástico filme e posteriormente aplicado o gel estéril para realização do tratamento.

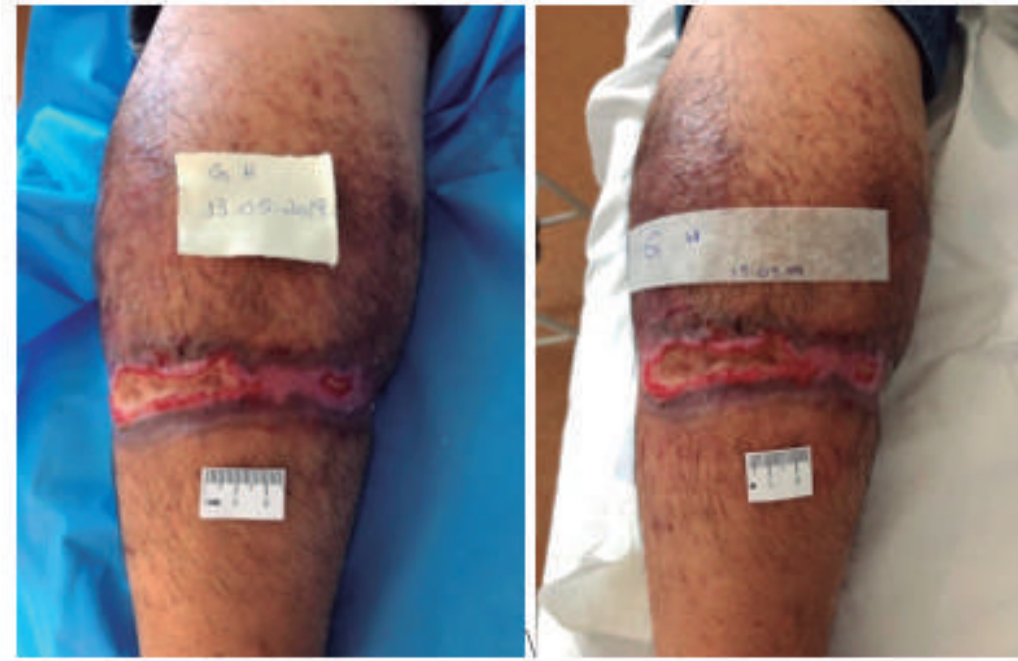*Figura 1: A: Presença de tecido de granulação e leito da ferida com presença de fibrina. As imagens B, C e D Presença de tecido de granulação e pequena quantidade de tecido desvitalizado, leito da ferida esbranquiçado e redução da extensão da ferida.*



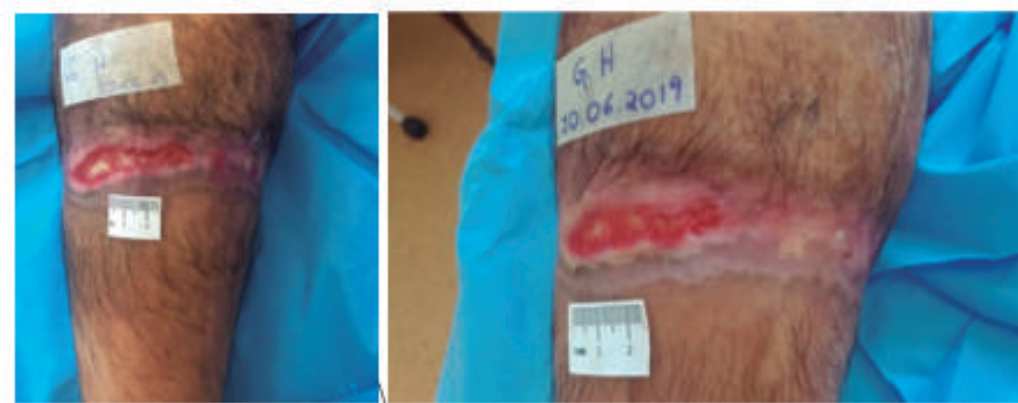*Figura 2: Presença de tecido de granulação, redução do tecido desvitalizado, leito da ferida com presença de fibrina e redução da extensão da ferida.*



*Figura 3: Presença de pequena quantidade de tecido de granulação, aumento do tecido desvitalizado, leito da ferida com presença de fibrina e redução da extensão da ferida.*

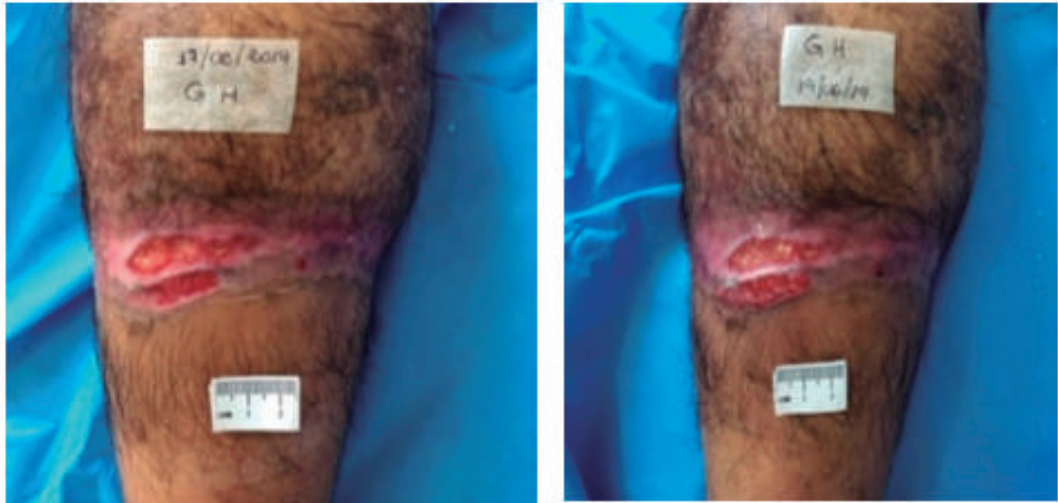

*Figura 4: Presença de tecido de granulação, redução do tecido desvitalizado, leito da ferida com presença de fibrina e redução da extensão da ferida.*

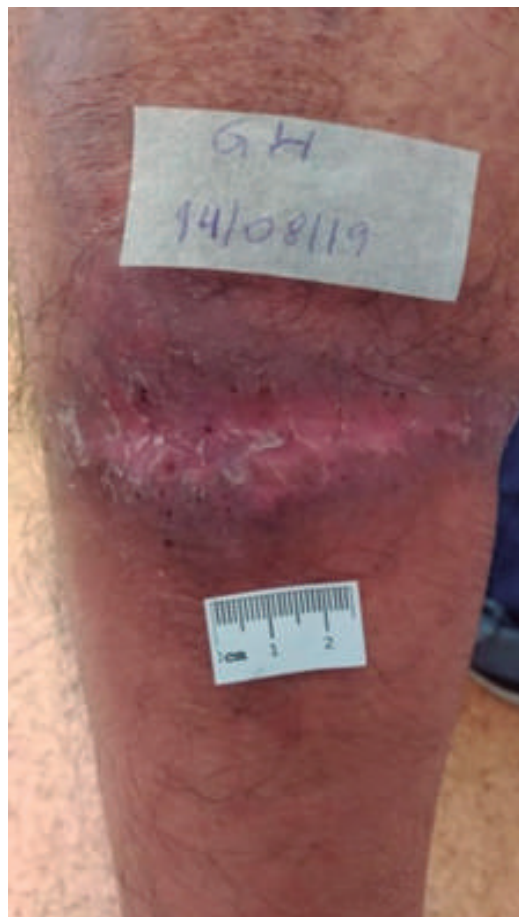



*Figura 5: Presença de tecido de granulação, redução do tecido desvitalizado, leito da ferida com presença de fibrina e redução da extensão da ferida.*



*Figura 6: Ferida com processo de cicatrização completo. Sem presença de tecido inviável.*



## 2 – ULTRASSOM E LASER NO TRATAMENTO DE QUEIMADURAS

O tratamento de pacientes queimados sempre foi um desafio, visto a constante busca por resultados eficazes referentes à velocidade de restauração tecidual, redução da dor e da infecção e melhora do aspecto estético na cicatrização da ferida.

Para enfrentar a complexidade no processo de reparação tecidual, inúmeras medidas terapêuticas vêm sendo elaboradas e desenvolvidas para minimizar o desconforto, a incapacidade funcional e o impacto socioeconômico que o tratamento da lesão pode provocar. A terapia ultrassônica e o laser são os principais recursos tecnológicos de baixo custo, com resultados promissores e mecanismos fisiológicos efetivamente elucidados na literatura.

O ultrassom é uma modalidade terapêutica amplamente utilizada na prática fisioterapêutica, sendo vital a compreensão completa de seus efeitos físicos e biológicos e mecanismos de ação nos tecidos de modo a usá-la efetivamente e o mais importante, com segurança (KITCHEN e BAZIN, 2003).

É um recurso físico muito empregado no processo de cicatrização de diversos tecidos como pele, tendão, músculo e osso, utilizado através da energia ultrassônica. Apesar de ser uma terapia amplamente utilizada na prática clínica, entretanto, não existe padronização no tratamento de feridas cutâneas (MENDONÇA, 2006). Nesse sentido, há controvérsias quanto aos seus potenciais biológicos relacionado com a modalidade e a dosimetria indicada para cada caso.

Os estudos disponíveis acerca da utilização do ultrassom em feridas causadas por queimaduras são muito escassos e pouco compreendidos, a sua aplicabilidade é fundamentada na experiência prática e pode resultar em escolhas de parâmetros errôneos.

O uso do ultrassom terapêutico é amplamente difundido na prática clínica, apresentando resultados satisfatórios, além de ser pouco oneroso, mostrando a sua importância e eficácia como agente terapêutico. Apesar dos positivos, ainda apresenta mecanismos contraditórios. A ausência de parâmetros como frequência, modo, área irradiada, tempo de duração e dosagem e a dificuldade de padronização da técnica de utilização, são alguns fatores que dificultam as pesquisas que visam avaliar sua eficácia e mecanismos de ação (GRECCO, 2013).

Em estudo realizado por Guirro (1995) convencionou-se que para promover um efeito significativo em reparos de pele, os valores de intensidade devem ser utilizados entre 0,01 a 0,5 W/cm<sup>2</sup>, pois, dentro desses limites de intensidade, as contrações das feridas foram maiores e em menor tempo. Low et al. (2006) e Agne (2011) relatam evidências que os níveis de intensidade do US superiores a 0,5 W/cm<sup>2</sup> exerçam um efeito adverso nos tecidos em processo de reparação. Em relação aos efeitos térmicos, mecânicos e biológicos do US, as vibrações longitudinais provocadas pelo transdutor geram um gradiente de pressão nas estruturas moleculares e físicas das células de forma individual. Como resultado desta variação de pressão negativa, elementos da célula são obrigados a se moverem através de um efeito de micromassagem. Este efeito aumenta o metabolismo celular, o fluxo sanguíneo, o suprimento de oxigênio e, até mesmo, a temperatura local, ou seja, age como um catalisador físico, acelerando os estímulos celulares (DUARTE e TALISH, 2010).

Já o laser de baixa potência, segundo alguns estudos, promove maior velocidade de cicatrização e reparo, aceleração da neovascularização, oclusão de feridas, formação de tecido de granulação, aumento de fibroblastos e de fibras colágenas, aumento da síntese de ATP, liberação de histamina, redução do pH intracelular e alterações na proliferação e motilidade celular, fagocitose, resposta imune e respiração celular (GRECCO, 2013).

O laser apresenta efeito analgésico que é atribuído à manutenção do gradiente iônico da membrana celular, evitando sua despolarização devido ao aumento de ATP e favorecendo a saída de sódio através da bomba sódio/potássio. Ou seja, a luz atua como fator de estabilização do potencial da membrana em repouso (hiperpolarização), dificultando a transmissão do impulso doloroso local (KARU, 1987).

Ferreira e colaboradores (2005) sugerem que o laser de baixa intensidade reduz a inflamação e a dor favorecendo a reabsorção de exsudatos inflamatórios, promovendo a eliminação de substâncias nociceptivas.

Lamberti e colaboradores (2014) realizaram uma revisão dos recursos fisioterapêuticos empregados como tratamento em queimados, entre eles, o laser de baixa intensidade, cinesioterapia e massoterapia, na cicatrização de ferida causada por queimaduras por gotejamento de material tóxico com cianeto com o objetivo de estimular o processo de recuperação e funcionalidade nos movimentos. Optou-se por aplicar o Laser de Arseneto de Galio a 6J/cm<sup>2</sup> nas bordas da ferida, numa frequência de três vezes por semana e cinesioterapia e massoterapia cinco vezes por semana. As medidas da área da ferida do braço foram tomadas semanalmente até ser alcançada a completa cicatrização. Ao término deste período foi possível constatar a eficácia do tratamento proposto no processo de cicatrização e da funcionalidade das sequelas motoras.

### 3- RECUPERO

Sendo assim, apesar do sucesso deste tratamento do ultra-som conjugado com laser comprovar sua eficiência no tratamento de pacientes com queimaduras, espera-se ainda que seja utilizada para novas descobertas e padronização de um protocolo eficaz com intuito de promover uma rápida recuperação, melhoria na qualidade de vida, assim como, redução dos gastos e do tempo de internação.

A terapia inovadora do ultrassom conjugado com laser tem apresentado resultados promissores em diferentes tipos de patologias. A ação conjugada do ultrassom com laser mostrou-se segura e eficaz no tratamento de queimaduras, estimulando o processo de reparação.

Desse modo, o tratamento da lesão causada por queimaduras através dessa tecnologia supracitada deve ser considerado um tema relevante de estudos em âmbito nacional e internacional, cujos resultados auxiliem no processo de construção de conhecimentos e qualificação profissional para os profissionais que realizam o tratamento.

Contudo, são necessários novos estudos no tratamento de pacientes com queimaduras até que a investigação científica forneça as respostas que faltam para comprovar a eficácia da terapia deste recurso.

É importante intervir precocemente no processo cicatricial do paciente queimado, evitando complicações inerentes de uma hospitalização prolongada, reduzindo o comprometimento estético e funcional. Diante das vantagens atribuídas do presente relato de caso e da carência de experimentos para o tratamento de queimaduras, sugere-se o desenvolvimento de novos estudos acerca dos efeitos desta tecnologia, por meio de protocolos padronizados, com critérios de avaliação e inclusão rigorosos.

**Referencial Bibliográfico**

AGNE, JE. Ultrassom. In: \_\_\_\_\_. Eu Sei Eletroterapia. 2 ed. Andreoli Editora: São Paulo, cap. 35, pp. 174-180. 2011.

ARNOULD-TAYLOR, W. Princípios e prática de fisioterapia. 4.ed. Porto Alegre: Artmed. 1999.

BAYAT, M., ABDI, S., JAVADIEH, F., MOHSENIFAR, Z., RASHID, M.R. The Effects of Low-Level Laser Therapy on Bone in Diabetic and Nondiabetic Rats. *Photomedicine and laser surg.*, v. 27, n. 5, 703-708p. 2009.

BORGES, F. *Dermato-Funcional: Modalidades Terapêuticas nas Disfunções Estéticas*. São Paulo: Phorte, 2010.

BRASIL. Ministério da Saúde. Departamento de Atenção Especializada. Cartilha para tratamento de emergência das queimaduras. Brasília: Ministério da Saúde, 2012.

CAMPOS, A.C.L., BORGES-BRANCO, A., GROTH, A.K. Cicatrização de feridas. *ABCD Arq Bras Cir Dig*, v. 20, n. 1, 51-58p. 2007,

CARROUGHER, G.T. Burn wound assessment and topical treatment. In: Carrougner GT, ed. *Burn care and therapy*. St Louis: Mosby. 1998.

CHUNG, H., DAI, T., SHARMA, SK., HUANG, Y.Y., CARROLL, J.D., HAMBLIN, M.R. The Nuts and Bolts of Low-level Laser (Light) Therapy. *Ann Biomed Eng.*, v. 40, n. 2, 516-533p. 2012.

COLTRO, P.S., FERREIRA, M.C., BATISTA, B.P.S.N., NAKAMOTO, H.A., MILCHESKI, D.A., TUMA, JR, P. Role of plastic surgery on the treatment complex wounds. *Rev. Col. Bras. Cir.*, v. 38, n. 6, 381-386p. 2011.

DUARTE, L.R., TALISH, R.J. Ultrasonic treatment for wounds. Related U.S. Application Data. Exogen, Inc., Piscataway, N.J., 2010.

FERREIRA, C.M., D'ASSUMPTÃO, E.A. Cicatrizes hipertróficas e queloides. *Rev. Soc. Bras. Cir. Plást*, v. 21, n. 1, 40-8p, 2006.

FERREIRA, et al. Analgesic effect of HeNe (632,8nm) low-level laser therapy on accurate inflammatory passive. *Photomed Laser Surg*, v.23, n.2, 177-81p, 2005.

GRECCO, L.H. Efeitos da associação do ultrassom e laser de baixa potência na nocicepção e recuperação funcional de ratos submetidos à lesão nervosa periférica. Dissertação (Mestrado). Instituto de Ciências Médicas-Farmacologia. Universidade de São Paulo-USP. 2013.

GUIRRO, E.C. et al. Efeitos da estimulação ultra-sônica pulsada de baixa intensidade no processo cicatricial: estudo experimental em ratos. Revista Ciência & Tecnologia. n.8, 37-47p, 1995.

GUIRRO, E; GUIRRO, R. Fisioterapia DermatoFuncional: Fundamentos, Recursos e Patologias. Barueri, SP: Manole, 2007.

GUIRRO, E.C.O., GUIRRO, R.J. Fisioterapia dermato-funcional: fundamentos, recursos, patologias. São Paulo: Manole, 2010.

GUIRRO, E.C.O.; GUIRRO,R.R.J. Fisioterapia Dermato-funcional: fundamentos, recursos e patologias. 3. ed. revisada e ampliada. Barueri: Manole, 2002.

HAWKINS, D., HOURELD, N., ABRAHAMSE, H. Low level laser therapy (LLLT) as an effective therapeutic modality for delayed wound healing. Ann N Y Acad Sci., v. 1056, 486-493p. 2005.

HUSSNI, C.A. et al. Second intention skin wound healing in equines under vedaprofen treatment. Archives of Veterinary Science, v.9, n.1, p.87-92, 2004.

KAVANAGH S, DE JONG A, Nursing Committee of the International Society for Burn Injuries. Care of burn patients in the hospital. Burns. 2004.

KITCHEN, S., BAZIN, S. Eletroterapia: Prática Baseada em Evidências. Eletroterapia de Clayton 2.ed. - Barueri, SP: Manole, 2003.

LAMBERTI, D.B., ARANTES, D.P., OURIQUE, A.A.B., PRADO, A.L.C. Recursos fisioterapêuticos em paciente queimado: Relato de um caso de um sobrevivente do incêndio na boate Kiss. Uningá Review. v.18, n.2, 38-41p, 2014.

LOW, J., REED, A., ROBERTSON, V. WARD, A. Electrotherapy Explained. Principles and practice.4th ed. Elsevier, 2006.

MARTINES, M.U. et al. O efeito do ultra-som em reações químicas. Química Nova, v.23, n.2, p.251-256, 2000.

MENDONÇA, A.C., FERREIRA, A.F., BARBIERI, C.H., THOMAZINE, J.A., MAZZER, N. Efeitos do ultra-som pulsado de baixa intensidade sobre a cicatrização por segunda intenção de lesões cutâneas totais em ratos. Acta ortop. bras. v.14 n.3 São Paulo. 2006.

OLIVEIRA, I.V.P.M., DIAS, R.V.C. Cicatrização de feridas: fases e fatores de influência. Acta Veterinaria Brasilica, v. 6, n. 4, 267-271p, 2012.

OLSSON, D.C. et al. Ultra-som terapêutico na cicatrização tecidual. *Ciência Rural* [Online]. V.38, n.4, 1199-1207p, 2008.

RODEHEAVER, G.T. Wound cleansing, wound irrigation, wound disinfection. In: Krasner, D.L. Rodeheaver, G.T., Sibbald, R.G., eds. *Chronic wound care: a clinical source book for healthcare professionals*. 3a ed. Malvern: HMP Publications;2001.

SANTOS, M.E., MAURO, M.Y., BRITO, C.G., MACHADO, D.C. Trabalho precoce e acidentes ocupacionais na adolescência. *Esc Anna Nery Rev Enferm*.v.13, n.4, 824-32p. 2009.

SERRA, M.C.V.F., GOMES, D.R., CRISÓSTOMO, M.R., SERRA, A.S. Cálculo da área queimada e indicadores para internação hospitalar. In: Maciel E, Serra MC, eds. *Tratado de queimaduras*. São Paulo: Atheneu; 2004

## CAPÍTULO 18

# TERAPIAS COMBINADAS NO TRATAMENTO DE DORES CRÔNICAS: CASOS CLÍNICOS

**Doutor em Biotecnologia**  
**Dr. Antônio Eduardo de Aquino Jr**

*Graduado em Educação Física (Bacharelado/Licenciatura) - UFSCar 2004/2008*  
*Especialista em Fisiologia do Exercício - UFSCar 2007.*  
*Mestre em Biotecnologia - UFSCar 2012*  
*Doutor em Biotecnologia - UFSCar 2015*  
*Pós-doutoramento - IFSC/USP 2018/2022*

**Doutora em Ciências Farmacêuticas**  
**Dra. Fernanda Manzini Carbinatto**

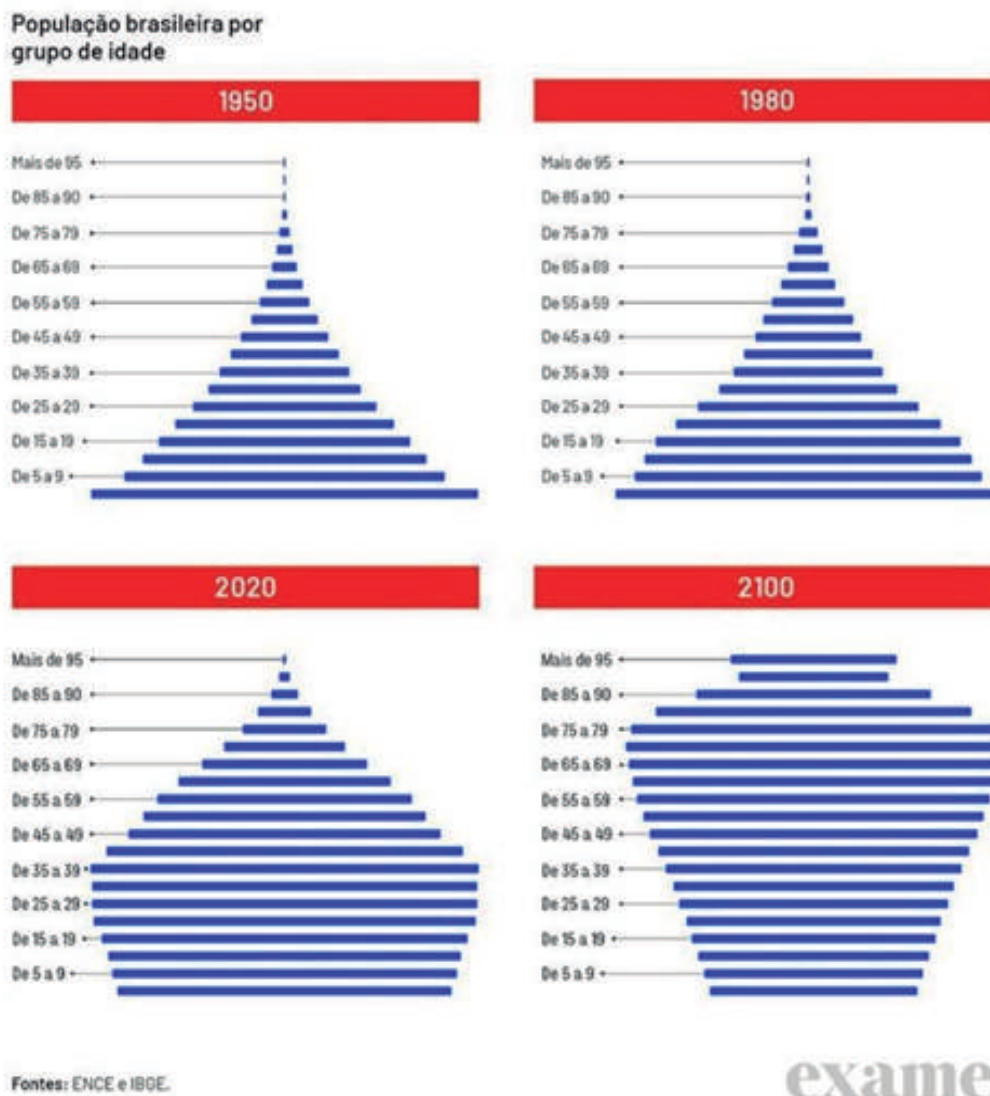
*Graduada em Farmácia - UNICEP - 2007*  
*Mestre em Ciências Farmacêuticas - UNESP 2010*  
*Doutora em Ciências Farmacêuticas- UNESP 2014*  
*Pós-doutoramento - IFSC/USP 2017.*

## 1 - INTRODUÇÃO

O Brasil, a cada ano, tem a sua população transformada, alterando a conformação da sua pirâmide etária. Sim, o Brasil está se tornando um país com uma população com base etária mais velha. Toda alteração que ocorre, ao longo do tempo, provoca alterações no quadro epidemiológico e de controle de doenças, uma vez que maiores incidências de doenças que podem acometer mais comumente a faixa etária dos idosos passam a ser mais frequentes. Assim, podemos acompanhar ao longo dos anos, na imagem abaixo (figura 1), a alteração da conformação da pirâmide etária, nas décadas de 1950, 1980, 2020 e uma projeção para o ano de 2100 em imagem publicada pela Revista Exame em 7 de agosto de 2020.



Figura 01 - Imagem Publicada pela Revista Exame em 7 de agosto de 2020, tendo como base dados do ENCE (Escola Nacional de Ciências Estatísticas) e IBGE (Instituto Brasileiro de Geografia e Estatística).



É possível observar a mudança em poucas décadas em relação à base da pirâmide. Nos anos 1980, são observadas como base volumosa a faixa etária de 5 a 9 anos e seguindo naturalmente, mostrando que o nosso país era um país “jovem”. Como todo jovem, esse volume foi crescendo, tomando um corpo mais volumoso não apenas na faixa etária anterior, mas agora, nas décadas de 1980, esse volume populacional encontra-se entre 5 e 19 anos, caracterizando o crescimento da população. Já em 2020, a população sofre uma mudança muito maior. É possível observar o maior volume populacional entre 25 e 39 anos, diminuindo a base jovem da população e caminhando para transformar o Brasil em um país ainda mais “velho”. Tal fato é confirmado em mudanças recentes no âmbito previdenciário, votado recentemente para melhor adequação do sistema que garante o pagamento de aposentadorias.

As mudanças na pirâmide etária são constantes e uma projeção realizada para 2100 mostra ainda que o topo desta pirâmide deve ser ainda mais volumoso, com faixa etária entre 55 e 79 anos.

Cada vez mais nosso país será um país de pessoas mais idosas. A qualidade de vida que perseguimos deve refletir-se na nossa fase de vida mais idosa. Para isso, o conhecimento sobre as doenças é fundamental para que possamos prevenir e tratar de forma eficiente e, se possível, com a utilização de constantes inovações.

### **AÇÕES TERAPÊUTICAS SINÉRGICAS**

A sinergia de recursos fisioterapêuticos cada vez mais tem sido utilizada, associando os recursos Laser e LEDs em diferentes comprimentos de onda com a vacuoterapia promovendo a entre as técnicas, ou ainda a sinergia de ondas ultrassônicas e Laser. A potencialização dos recursos quando utilizados sinergicamente transcende em muito ação singular do recurso. Assim, nos casos que serão apresentados a seguir, são mostradas ações sinérgicas terapêuticas.

### **CASO 1 - PACIENTE HOMEM, NEGRO, ACIMA DE 80 ANOS DE IDADE, PORTADOR DA DOENÇA DE PARKINSON.**

#### *RELATO DO PACIENTE E DO FILHO*

O paciente chegou à unidade da Clínica MultFISIO Brasil em São Carlos, acompanhado do filho em razão de dificultada mobilidade. Havia queixa de muitas dores, muito tremor em razão da doença, fraqueza muscular e falta de equilíbrio. Apresentava alterações posturais, como inclinação para frente, para compensar a falta de equilíbrio. Não era mais possível realizar o deslocamento sozinho, somente mediante a utilização de bengala em uma das mãos e o apoio do filho do outro lado. Durante a avaliação foi constatado o tremor bilateral em membros superiores e fraqueza muscular em membros inferiores.

Segundo relato do filho, o paciente já não conseguia mais se sentar e se levantar sozinho, seja em uma cadeira ou em uma cama, precisando de auxílio para realizar todas as atividades, como escovar os dentes, tomar banho, se vestir e se alimentar.

#### *OBSERVAÇÃO*

Como característica da doença de Parkinson, o tremor contínuo provoca o enrijecimento muscular sem pausas, provocando ao longo do tempo uma forma contratura e por consequência, fortes dores musculares.

### PROTOCOLO UTILIZADO

#### Equipamento Vacuum Laser

Os locais de aplicação consistem na região paravertebral, estendendo-se desde a coluna cervical até a coluna lombar e cintura escapular bilateralmente no tronco dorsal. Nos membros superiores, em posição anatômica, os locais de aplicação foram, no antebraço e palma. Foi utilizado uma formulação composta de óleo vegetal para deslizar a alça com a ventosa acoplada. O equipamento foi ajustado para os seguintes parâmetros: modo pulsado MP7 (pressão negativa-200 mbr), laser ON, em ambos os comprimentos de onda, vermelho (660 nm) e infravermelho (808 nm) 2,3.

### TRATAMENTO E EVOLUÇÃO

Na 1ª sessão, o paciente não conseguiu subir e se posicionar na maca. Mediante o auxílio do filho e de dois fisioterapeutas, foi possível acomodar devidamente o paciente na maca.

Após a 1ª sessão (1ª semana de tratamento), recebemos o relato de melhora da dor, sendo novamente relatado após cada sessão, mostrando desta forma, contínua evolução.

Após a 4ª sessão de tratamento (2ª semana de tratamento), o paciente já conseguia se deslocar para a clínica sem o auxílio de um familiar, somente fazendo uso da bengala como apoio. É importante ressaltar que houve diminuição acentuada do tremor, além de melhora do equilíbrio.

Quando chegamos à quinta sessão, ou 3ª semana de tratamento, o filho mostrou um vídeo realizado no qual o pai se levantava da cadeira sozinho e caminhava no corredor de sua casa, sem o auxílio da bengala. Após a 6ª sessão de tratamento, o paciente relatou a melhora nas dores musculares (Tabela 1), onde observou que conseguia dormir sem o uso de medicamentos para dor, além de melhora no tremor e fraqueza muscular. Ainda, em relação ao equilíbrio, foi observado que o deslocamento voltou a ser realizado sem auxílio de familiares, a caminhar, a sentar e levantar, não havendo a necessidade de manter-se deitado durante todo o dia.

*Tabela 1 – Demonstrativo de evolução do paciente em 6 sessões, em relação à Escala Visual Analógica (escala de dor) e Qualidade de vida (Perfil de Saúde de Nottingham – PSN)*

	<b>Inicial</b>	<b>Final</b>	<b>Δ</b>
<i>Escala Visual Analógica</i>	6,5	3	-58,2
<i>Qualidade de Vida</i>	15,16	7,13	52,7

**CASO 2 – PACIENTE MULHER, CAUCASIANA, ACIMA DE 70 ANOS, PACIENTE ACOMETIDA POR ALZHEIMER, COM FORTES DORES E CONTRATURA MUSCULAR CERVICAL ASSOCIADA À OSTEOARTROSE.**

A paciente chegou à clínica MultFISIO Brasil, na unidade de São Carlos acompanhada pelas filhas. Houve o relato de que a mãe era acometida por Alzheimer, sentia muitas dores, apresentava grande contratura muscular na região cervical associada à osteoartrose de coluna, quadril e joelhos. A paciente apresentava o pescoço em extensão e leve rotação para o lado direito. Não era possível realizar ativamente a extensão e a rotação do pescoço. Mesmo quando sentada na cadeira de rodas, a paciente se mantinha em extensão de tronco, sem conseguir se sentar adequadamente.

As filhas relataram que ela não conseguia ficar deitada em decúbito dorsal em razão da extensão contínua, o que dificultava sua mobilização e a troca de fraldas. Há ainda o fato da paciente não apresentar movimento de flexão de quadril em virtude da musculatura estar encurtada e associado ainda à osteoartrose<sup>4,5,6,7</sup>. Foi constatado ainda a dificuldade de movimento em membros superiores, bem como impossibilidade em segurar qualquer objeto, mesmo um simples copo com água. Ainda, devido à postura com extensão de pescoço (hiperextensão cervical), havia ainda um maior comprometimento para se alimentar e ingerir líquidos.

*Figura 2 - Imagem ilustrando o quadro da paciente com toda limitação descrita no texto em relação à coluna cervical, contratura muscular e hiperextensão no pescoço.*



### OBSERVAÇÃO

Além do quadro apresentado, a paciente apresentava grande inchaço em membros inferiores em razão da falta de movimento.

### PROTOCOLO UTILIZADO

Equipamento de Ultrassom e Laser

Foram realizadas as aplicações nos locais citados no relato acima, considerando coluna (toda extensão), ombro, quadril e joelho<sup>4,5,6,7</sup>. O equipamento foi utilizado em modo pulsado, 1MHZ de frequência, 100Hz, 50% do Ciclo de Trabalho e tempo Médio Espacial (SATA) de 0,7w/cm<sup>2</sup>, associado com Laser em comprimento de onda de 808nm, modo contínuo, potência de 100mW e densidade de potência de 60W/cm<sup>2</sup>.

### TRATAMENTO E EVOLUÇÃO

Foram realizadas 14 sessões, com a periodicidade de 2 vezes ao dia, com aplicação de equipamento emissor de laser e ultrassom na região da coluna (toda a extensão), quadril, ombros, joelhos e pés, além de mobilização passiva e alongamentos.

Ao longo das sessões, a paciente apresentou progressiva melhora na dor e aumento da funcionalidade de movimentação. Nas últimas sessões, a paciente não apresentava mais o padrão em extensão, conseguindo realizar ativamente os movimentos de flexão e rotação do pescoço. Além disso, houve ainda evolução na movimentação das pernas, conseguindo rolar os membros inferiores para ambos os lados, auxiliando assim na troca de fralda.

*Figura 3 – Imagem da paciente, nas sessões finais, apresentando evolução e segurando e realizando a ingestão de água sem auxílio das filhas.*



**RELATO FINAL SURPRESA**

O relato final das filhas da paciente tornou surpreendente o fato de que a paciente voltou a conseguir segurar e beber sozinha um copo com água, além de conseguir fazer a ingestão de uma sopa sem auxílio.

*Figura 4– Imagem da paciente após o tratamento, apresentando evolução em relação à sua postura e disposição para realizar atividades.*



**Referencial Bibliográfico**

DE SOUZA, S.M.L.; FERNANDES, A.C.; CASARINO, R.L.; ZANCHIN, A.L.; CIOL, H.; DE AQUINO JUNIOR, A.E.; BAGNATO, V.S. Sinergic Effect of Therapeutic Ultrasound and Low-Level Laser Therapy in the Treatment of Hands and Knees Osteoarthritis. J Arthritis 2018.

DE SOUZA, S.M.L.; FERNANDES, A.C.; CASARINO, R.L.; ZANCHIN, A.L.; CIOL, H.; DE AQUINO JUNIOR, A.E.; BAGNATO, V.S. Comparison between the Singular Action and the Synergistic Action of Therapeutic Resources in the Treatment of Knee Osteoarthritis in Women: A Blind and Randomized Study. J Nov Physiother 2019.

JORGE, A.E.S.; DE SOUZA SIMÃO, M.L.; FERNADES, A.C.; CHIARI, A.; DE AQUINO JUNIOR, A.E.; ZANCHIN, A.L.; BAGNATO, V.S. Can Combined Ultrasound and Laser Therapy Potentiate the Treatment of a Symptomatic Osteoarthritis? A Case Report J Nov Physiother 2017

JORGE, A.E.S.; DE SOUZA SIMÃO, M.L.; FERNADES, A.C.; CHIARI, A.; DE AQUINO JUNIOR, A.E.; ZANCHIN, A.L.; BAGNATO, V.S. Ultrasound conjugated with Laser Therapy in treatment of osteoarthritis: A case study. J Sports Med Ther. 2018.


SANTOS, A.V.; SANTOS, T.V.; ZAMPIERI, K.R.; TAMAE, P.E.; DE AQUINO JUNIOR, A.E.; BAGNATO V.S. Negative Pressure and Phototherapy: Use of Combined and Localized Therapy to Improve Life's Quality in Parkinson disease in a Case Study. J Alzheimers Dis Parkinsonism 2019.

TAMAE, P.E.; DOS SANTOS, A.V.; SOUZA, S.M.L.; NEGRAES C.A.C.; ZAMPIERI K.R.; DOS SANTOS T.V.; DE AQUINO JUNIOR, A.E.; BAGNATO, V.S. Can the Associated Use of Negative Pressure and Laser Therapy be A New and Efficient Treatment for Parkinson's Pain? A Comparative Study. J Alzheimers Dis Parkinsonism 2020.

## CAPÍTULO 19

# PRESSÃO NEGATIVA: VACUM LASER

## LASERTERAPIA ASSOCIADA À PRESSÃO NEGATIVA PARA TRATAMENTO DA DISFUNÇÃO TEMPOROMANDIBULAR (DTM)



**Docente**  
**Patricia Eriko Tamae**

*Docente do Centro Universitário Central Paulista – UNICEP, São Carlos, SP.*




**Professor Doutor**  
**Prof. Dr. Vitor Hugo Panhóca**

*Especialista em Dor Orofacial. Disfunção Temporomandibular pela Escola Paulista de Medicina da Universidade Federal de São Paulo (UNIFESP).*

*Professor convidado no curso de Pós-Graduação em DTM e Dor Orofacial da Faculdade São Leopoldo Mandic (Campinas/SP e São Paulo/SP)*

*Atualmente é Pesquisador no Laboratório de Biofotônica (IFSC – USP).*

*Consultor em Odontologia na MM Optics (São Carlos/SP).*



**Doutora**  
**Profa. Dra. Alessandra Nara de Souza Rastelli**

*Professora Assistente Doutora da Faculdade de Odontologia de Araraquara – FOAr, Universidade Estadual Paulista “Júlio de Mesquita Filho” – UNESP, Pesquisadora Associada do Centro de Pesquisas em Óptica e Fotônica – CEPOF (CEPID – FAPESP) do Instituto de Física de São Carlos – IFSC, Universidade de São Paulo – USP.*

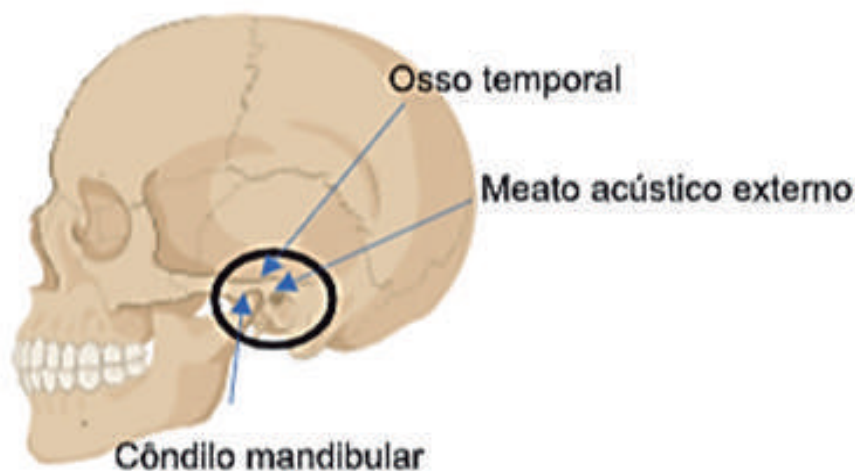### 1 – INTRODUÇÃO

A articulação temporomandibular (ATM) é uma articulação importante nos aspectos funcionais para o ato de falar, mastigar, deglutir, bocejar, compreendendo interesse às áreas de Odontologia, Fonoaudiologia, Fisioterapia e Terapia Ocupacional (BOLDRINI, 2012).



A ATM é uma articulação bilateral, formada entre os ossos temporal e a mandíbula, localizada na região anterior do meato acústico externo e tem a sua classificação morfofuncional como articulação sinovial condilar (Figura 1). Sendo uma articulação sinovial é constituída de fossa mandibular, cartilagem (disco) articular, cápsula articular, líquido sinovial, membrana sinovial, ligamentos e tendões (BOLDRINI, 2012; MADEIRA, 2013).

Figura 1. Vista lateral da articulação temporomandibular (ATM) no crânio.



A fossa mandibular ou cavidade glenóide é uma cavidade profunda que apresenta vertentes anterior e posterior. Estas vertentes tem relação direta com as inclinações das cúspides dos dentes, ou seja, há relação direta na forma da fossa mandibular em relação a presença ou ausência parcial ou total dos dentes. A fossa mandibular tem como limites anterior e posterior a eminência articular e a crista petrosa do osso temporal, respectivamente. Na fossa mandibular articula-se o côndilo ou cabeça da mandíbula que também apresenta as vertentes anterior e posterior (BOLDRINI, 2012).

O disco articular de tecido fibrocartilagenoso, separa a cavidade articular em compartimentos supradiscal e infradiscal, devido a cartilagem articular se prender à cápsula articular internamente. Tem a função de amortecimento e o livre deslizamento entre as superfícies articulares (MADEIRA, 2013).

A cápsula articular fibrosa e frouxa fixa-se superiormente na margem da cavidade articular e inferiormente no colo da mandíbula. É envolvida internamente pela membrana sinovial ricamente inervada e produtora do líquido sinovial. Fibras da porção superior do músculo pterigoideo lateral insere-se na cápsula articular.

Na porção posterior da cápsula articular e em porções da cartilagem articular e do colo da mandíbula inserem-se fibras elásticas que se distribuem na proximidade da fissura petrotimpânica. Em virtude dessas fibras elásticas estarem inseridas na cartilagem articular e no colo da mandíbula, elas contribuem na limitação da abertura bucal de forma excessiva tracionando o côndilo para posterior, reposicionando a mandíbula para a posição de repouso (BOLDRINI, 2012).

O líquido sinovial ou sinóvia, composto por ácido hialurônico que dá viscosidade ao líquido, tem a função de lubrificar as superfícies articulares e fornecer nutrição metabólica para os tecidos adjacentes (OKESON, 2013).

A presença de ligamentos e tendões na ATM, reforçam a articulação contra movimentos indesejáveis e excessivos. Os ligamentos extracapsulares como esfenomandibular, pterigomandibular e estilomandibular, aumentam a estabilidade da ATM. Entretanto, nem todos os autores assim os consideram, pois não atuam durante os movimentos mandibulares (BOLDRINI, 2012).

A ATM é nutrida pelas artérias temporal superficial, maxilar, auricular posterior e facial. O côndilo mandibular recebe vascularização pelos ramos da artéria alveolar inferior, no interior das trabéculas ósseas. A drenagem venosa é realizada pelo plexo pterigoideo e a veia retromandibular. A inervação da ATM é realizada por fibras sensitivas e proprioceptivas por meio dos nervos auriculotemporal e massetérico, ramos do nervo mandibular, pertencente da terceira divisão do nervo trigêmeo (V par craniano) (BOLDRINI, 2012).

Para a ATM desempenhar os movimentos mandibulares, os músculos da mastigação (masseter, temporal, pterigoideo medial e lateral), além da interação de outros músculos como os supra, infra-hióideos e alguns músculos da região cervical é necessário o equilíbrio muscular para proporcionar função harmônica da articulação (CHOPARD, 2012; OKESON, 2016). Alterações posturais da coluna vertebral podem acarretar distúrbios na ATM e vice-versa, devido a relação direta da ATM com a biomecânica das estruturas cervicais e escapulares (ANEQUINI, 2009).

### **DISFUNÇÃO TEMPOROMANDIBULAR (DTM)**

A Disfunção Temporomandibular (DTM) envolve a articulação temporomandibular (ATM), os músculos da mastigação e outros tecidos próximos a estas estruturas (CARRARA, 2010; MELIS, 2012; DOSTALOVÁ, 2012; de MORAES MAIA, 2012, OKESON, 2013).

Esses distúrbios e dores que ocorrem na face são definidos pela Academia Americana de Dor Orofacial como disfunção correspondente aos problemas clínicos que consistem em desordens da ATM, músculos da mastigação e estruturas associadas ou ambos (WADHWA, 2008; EGE, 2019).

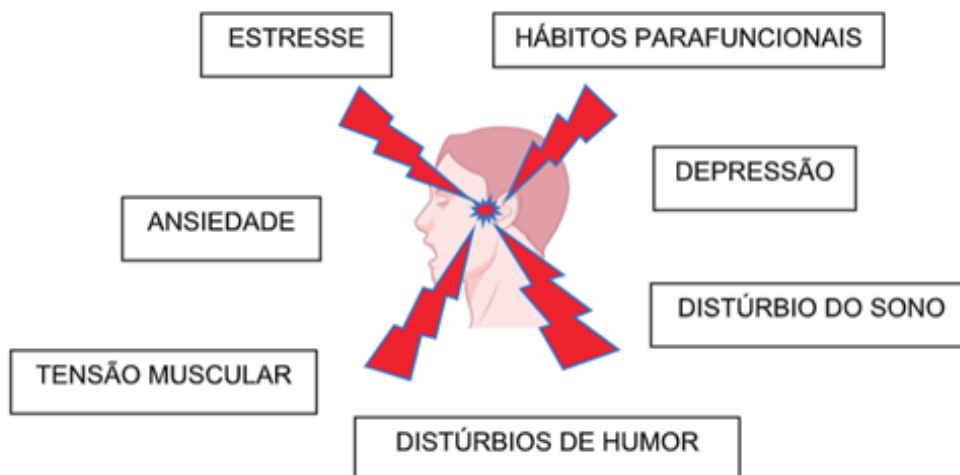
A DTM é a causa mais comum de dor craniana orofacial e está classificada como a segunda maior causa de dor musculoesquelética e suas principais consequências são o prejuízo no desempenho das atividades diárias, no funcionamento psicossocial e na qualidade de vida (ROMERO-REYERS et al., 2014)

A prevalência da DTM é maior nas mulheres (MAGRI et al., 2017) sendo considerada baixa em crianças e aumenta com a idade em adolescentes e adultos jovens (MOTTA, 2011; MOTTA, 2013). Nas mulheres, as flutuações hormonais podem gerar, além da maior sensibilidade nociceptiva, uma maior dificuldade em responder às terapias dolorosas da DTM (MAGRI et al., 2018).

A etiologia da DTM é multifatorial (BONJARDIM, 2005; BONJARDIM, 2005; BONJARDIM, 2009) podendo causar cefaleia, cervicalgia, ruído articular, alterações na dinâmica mandibular. A literatura descreve que, dentre os fatores que desencadeiam as DTMs, os de origem psicossomáticas como a depressão e ansiedade (MAGRI et al., 2018) devem ser enfatizados, pois condições como a ansiedade podem desencadear hábitos parafuncionais e tensão muscular, levando ao aparecimento dos sinais e sintomas de DTM (ANEQUINI, 2009), existem estudos que demonstraram que fatores psicoemocionais, como ansiedade ou depressão, podem ser descritos como possíveis fatores predisponentes ou perpetuadores para disfunção temporomandibular, bem como estresse (BITINIENE et al., 2018) e distúrbios do sono (MOLINA-TORRES et al., 2020).

O seu conceito está associado ao modelo biopsicossocial que considera questões biológicas, psicológicas e sociológicas, não havendo separação entre mente e corpo (CAMPI, 2013). Indivíduos com DTM frequentemente apresentam sofrimento psicológico significativo, sendo exemplificado na literatura por distúrbios de humor, elevados índices de ansiedade e de estresse (BURRIS, 2010). Na figura 2 mostra os possíveis fatores etiológicos relacionados à DTM.

Figura 2. Fatores etiológicos da Disfunção Temporomandibular (DTM).



Na sua fisiopatologia, a DTM apresenta estados hiperalgésicos que estão associados à radicais livres e podem, portanto, levar ao aparecimento de dor na articulação (YAMAGUCHI, 2005).

O consumo energético aumentado, sob condições de isquemia decorrente de compressão extrínseca dos capilares pela hipertonia muscular e estase venosa que resulta em menor aporte de nutrientes e desequilíbrio entre a demanda e a síntese de ATP, resulta em comprometimento da recaptação ativa de cálcio pela bomba do retículo sarcoplasmático, fenômeno necessário para o relaxamento muscular. Na ausência de ATP, as cabeças de miosina mantêm-se ligadas e o músculo mantêm-se tenso de forma prolongada. A atividade contrátil mantida e não controlada resulta em elevado consumo energético (oxigênio, radicais ricos em energia) e em colapso da microcirculação local (compressão mecânica dos capilares pela contração e pelos espasmos musculares). A sensibilização dos nociceptores pode ser responsável pela dor no local do ponto gatilho, pela dor referida originada no ponto gatilho e pela origem da reação de contração (SIMONS, 1999).

Distúrbios inflamatórios surgem a partir de qualquer resposta localizada dos tecidos associados às estruturas da ATM (GULLER, 2003).

A presença de processos inflamatórios na ATM quando presentes aumentam a quantidade de radicais livres (AZATO et al, 2013). Quando a capacidade de limpeza dos radicais livres é insuficiente, ocorre o estresse oxidativo, que pode iniciar processos que participam da patogênese de muitas doenças inflamatórias (HALLIWELL, 2007).

## TRATAMENTO

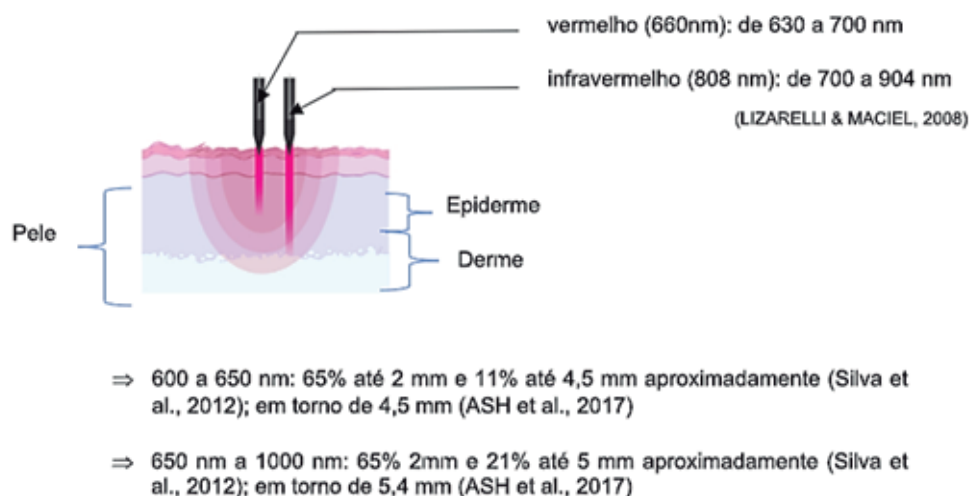
Existem vários tipos de tratamentos propostos para DTM, sendo os conservadores os mais indicados (OKESON, 2016). O tratamento deve ser global e multidisciplinar para buscar a melhora do estado emocional e a dor (MADEIRA, 2016).

A modulação da inflamação e os efeitos analgésicos são citados entre os resultados terapêuticos com o tratamento da fotobiomodulação na DTM (DOSTALOVÁ, 2012; PANHOCA, 2015; CAVALCANTI, 2016; SCHAPOCHNIK, 2018; DE OLIVEIRA et al., 2018; SANTOS & SOUZA, 2021).

Os lasers terapêuticos de baixa intensidade podem ser operados tanto no espectro de luz vermelho e/ou infravermelho, variando entre eles no comprimento de onda, onde o infravermelho pode ser usado para tratar estruturas mais profundas como a ATM (BJORDAL et al., 2003; HERPICH et al., 2015; PANHOCA et al., 2015; XU et al., 2018).

Fotobiomodulação consiste na utilização de radiação localizada entre o visível e invisível (infravermelho próximo) do espectro de ondas eletromagnéticas, com características de monocromática, coerência, unidirecional e comprimento de onda variável (DOSTALOVÁ, 2012). A Figura 3 mostra a profundidade que pode ser atingida pelos espectros de luz vermelho e infravermelho nos tecidos.

*Figura 3 - Imagem do espectro eletromagnético que mostra a área utilizada para a fotobiomodulação. E a profundidade de penetração dos diferentes comprimentos de onda no tecido biológico.*



A fotobiomodulação com laser ou diodo emissor de luz (LED) são opções de tratamento para pacientes com DTM por reduzir o quadro álgico e o processo inflamatório e por induzir efeitos regenerativos no tecido biológico (PALLOTTA, 2011; PANHÓCA, 2015; NAMPO, 2016).

A faixa do espectro eletromagnético para o laser terapêutico compreende a faixa entre o vermelho e o infravermelho, de 630 a 980 nm (nanômetros) (OLIVEIRA, 2018).

O laser de comprimento de onda localizado na faixa do vermelho é usado para aplicações mais superficiais e o infravermelho pode atingir profundidade de penetração maior nos tecidos (OLIVEIRA, 2018). O comprimento de onda vermelho (650 nm) pode penetrar até 4,5 mm de profundidade e o infravermelho (750 nm) 5,4 mm de profundidade (ASH, 2017).

A utilização do laser de baixa intensidade tanto no espectro de luz vermelho e do infravermelho para as regiões de masseter, temporal e na própria ATM pode promover ação analgésica e anti-inflamatória para os pacientes portadores de DTM (COSTA, 2019).

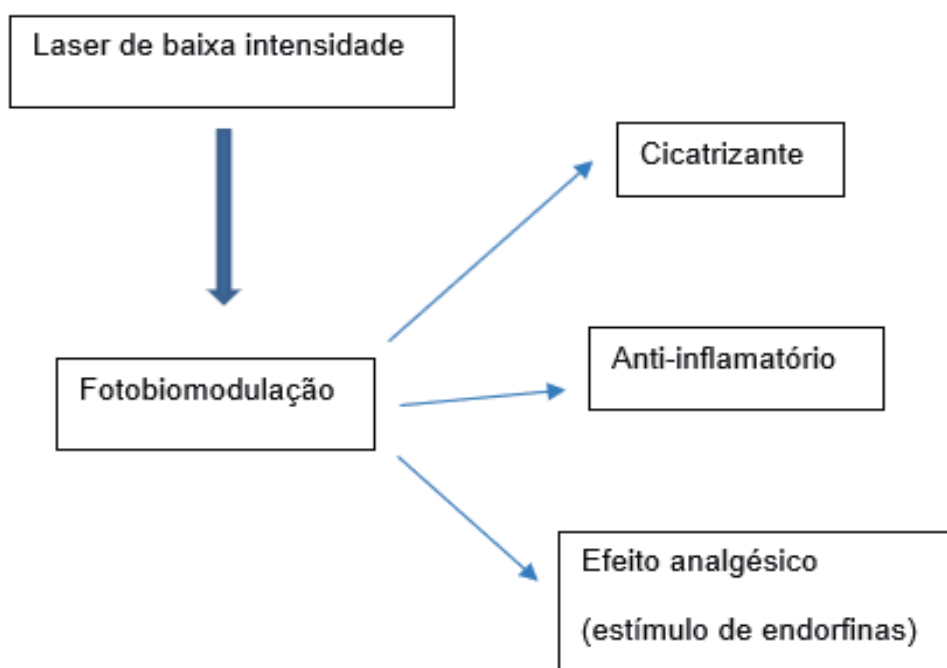
A fotobiomodulação com laser ou com LED para tratamento da DTM produz efeitos semelhantes (COSTA, 2017; LANGELLA, 2019), mas segundo o estudo de Pardinho (2020), a utilização do laser vermelho e infravermelho de forma combinada seja mais eficiente para alcançar diferentes tipos de tecidos.

A principal vantagem das aplicações do laser no tratamento de DTM é que esse tipo de terapia não é invasiva e atualmente de baixo custo, principalmente em função do desenvolvimento de tecnologia nacional sendo atualmente muito utilizada em clínicas odontológicas, reduzindo a demanda por cirurgias ou medicamentos como analgésicos, anti-inflamatórios e relaxantes musculares. A aplicação da terapia a laser em pacientes com DTM tem demonstrado eficiência no alívio da dor em poucos minutos de sua aplicação, promovendo bem-estar significativo. Além disso, é um tratamento adjuvante analgésico em que a ação analgésica do laser possibilita ao paciente o retorno às suas atividades, proporcionando mais conforto e melhor qualidade de vida (DOSTALOVÁ, 2012; MELCHIOR, 2013; de MORAES, 2014; PANHOCA, 2015; CAVALCANTI, 2016; SASSIM et al., 2020).

## MECANISMO DE AÇÃO DO LASER NA DTM

A luz penetra nos tecidos sendo absorvida pelos fotorreceptores das mitocôndrias que ativa reações químicas resultando no aumento da síntese de ATP, promovendo a regeneração tecidual, por exemplo na pele, músculo, osso e nervos periféricos. Os efeitos do laser de baixa intensidade são de fotobiomodulação, cicatrizante, anti-inflamatório, e efeito analgésico (estímulo de endorfinas) por meio de irradiação direta, sem causar resposta térmica (KARU, 1988; SANT'ANNA et al., 2017; CIEPLIK, 2018). Na figura 4, mostra o esquema da fotobiomodulação no tecido biológico.

Figura 4. Efeitos da fotobiomodulação no tecido biológico.



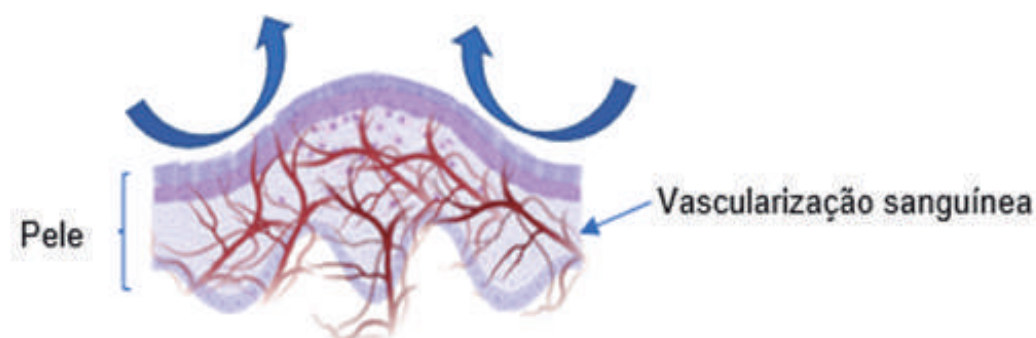
## HISTÓRIA DA VACUOTERAPIA

A vacuoterapia é uma técnica antiga, com indícios de seu uso pelos egípcios (CUNHA, 2006). Tradicionalmente as ventosas podiam ser feitas de chifres de gado, bambu ou cuias. Atualmente, são feitas em acrílico, vidro, ou ventosas eletromagnéticas sendo o objetivo de regularizar o fluxo sanguíneo (CHIRALI, 1997).

A vacuoterapia vem sendo utilizada no tratamento para promover melhora na circulação e oxigenação do tecido conjuntivo por meio da pressão negativa, na DTM pode ser utilizado para ativar a circulação pela sucção através de ventosas, melhorando o sistema circulatório, promovendo efeito anti-inflamatório e alívio das dores musculares, articulares e tendões (SANTOS, 2019; TAMAE, 2020).

Diante desses resultados positivos e de protocolos já pré-estabelecidos para tratamento com laser em DTM, a associação da vacuoterapia no tratamento complementar da DTM tem o objetivo de otimizar os resultados já obtidos pela laserterapia. Nesse contexto, em uma visão mais ampla, o processo de reabilitação física com uso de agentes físicos, mecânicos e eletromagnéticos tem como objetivo o controle da dor e a melhora da função articular, dos músculos e tendões com redução do processo inflamatório e da rigidez, bem como, o aumento da amplitude de movimento, força muscular, autonomia e melhoria da qualidade de vida. A figura 5 mostra um esquema representativo do efeito da pressão negativa que estimula o aumento da circulação sanguínea no tecido biológico.

*Figura 5 – Efeito da pressão negativa aumentando a circulação sanguínea.*



Com o intuito de proporcionar melhor qualidade de vida para os pacientes portadores de DTM, a proposta do trabalho foi diagnosticar a DTM de origem muscular para submeter à terapia combinada da pressão negativa associada ao laser através dos benefícios adquiridos com a melhora da circulação sanguínea, reparação tecidual, ação analgésica e anti-inflamatória.



### **CASO CLÍNICO - TRATAMENTO DE DTM COM A UTILIZAÇÃO DO EQUIPAMENTO QUE PROMOVE A PRESSÃO NEGATIVA ASSOCIADO AO LASER - VACUMLASER®**

Foi desenvolvido pelo Laboratório de Apoio Tecnológico (LAT) do Grupo de Óptica do Instituto de Física de São Carlos – IFSC, da Universidade de São Paulo - USP, sob coordenação do Prof. Dr. Vanderlei Salvador Bagnato o equipamento de pressão negativa associado ao Laser - VACUMLASER® (ano de lançamento 2018) em parceria com a Empresa MMOPTICS, São Carlos, São Paulo (Figura 6).

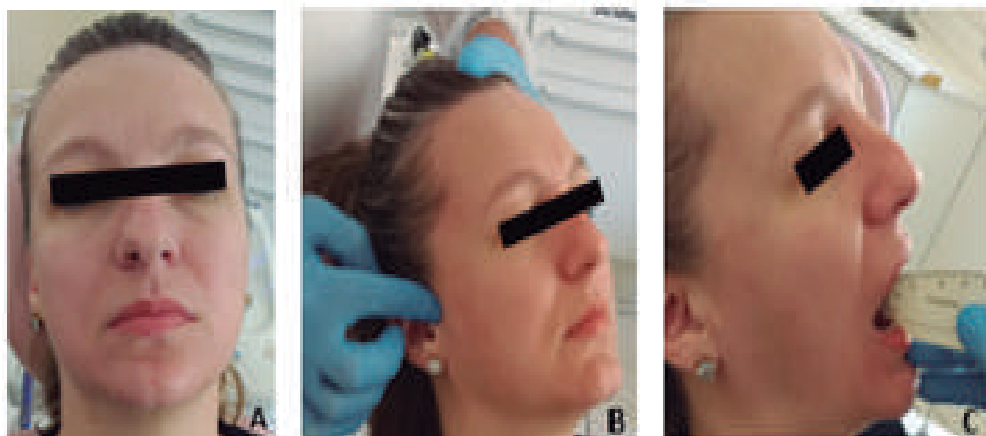*Figura 6. Equipamento VACUMLASER® e seus componentes e acessórios. (A) Vista anterior do equipamento, (B) Ventosas de 40 mm de diâmetro, (C) Óculos de proteção para o paciente e (D) Óculos de proteção para o profissional.*



Fonte: imagens cedidas pela Empresa MMOPTICS, São Carlos, São Paulo.

Paciente A. A. M., do sexo feminino, 37 anos de idade, solteira, raça branca (Figura 7), compareceu na Unidade de Óptica e Fotônica do Instituto de Física de São Carlos-IFSC, da Universidade de São Paulo – USP/São Carlos em parceria com o Hospital Irmandade Santa Casa de Misericórdia de São Carlos, em 08/08/2019 apresentando queixa principal de dor pré-auricular lado esquerdo, dor durante a mastigação e limitação de abertura bucal devido à dor que surgiu há 3 meses. Foi diagnosticada com DTM por meio da triagem utilizando o protocolo DC/TMD que é o questionário apropriado para uso em ambientes clínicos e de pesquisa, o qual consiste em instrumentos validados que permitem a identificação de pacientes com uma variedade de apresentações de DTM de origem articular e/ou muscular (DWORKIN & LERESCHE, 1992; SCHIFFMAN et al., 2014). O presente estudo em humanos foi submetido e aprovado pelo comitê de ética do Instituto de Física de São Carlos-IFSC, da Universidade de São Paulo –USP, São Carlos, sob o número CAAE: 09096219.0.0000.8148. Previamente aos atendimentos, a paciente em questão assinou termo de consentimento livre e esclarecido autorizando a realização do tratamento, bem como a divulgação das fotos para fins científicos.

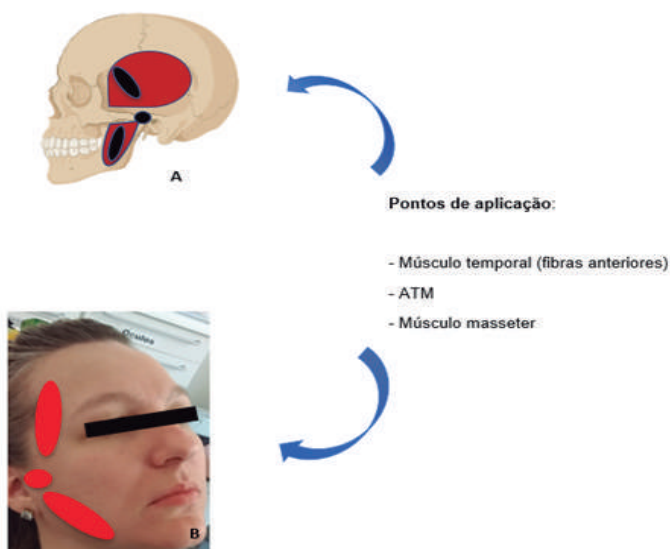
Figura 7 – Exame clínico em (A) vista anterior da face, em (B) palpação da ATM e em (C) medida da abertura bucal.



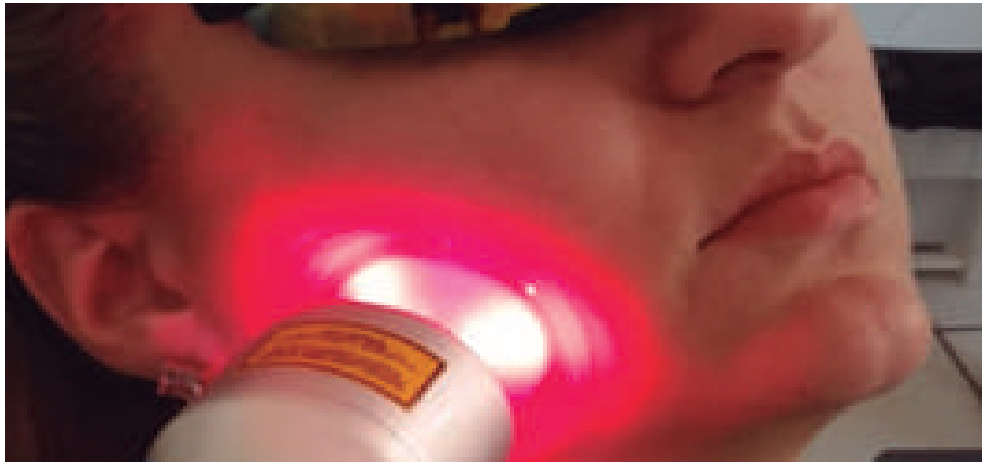
A pele foi previamente lavada e posteriormente seca para ser hidratada com óleo mineral 100% puro (Mantecorp®) com o intuito de facilitar o deslizamento da ventosa e foram aplicados em três pontos de cada lado da face do paciente, em toda a extensão do músculo masseter, região anterior do músculo temporal e na ATM propriamente dito, conforme mostra nas figuras 8 e 9.

A potência do laser foi fixada em 100 mW, com comprimento de onda em 660 nm e 808 nm (Vermelho e Infravermelho) e o Vácuo será aplicado com duração de 2 minutos por ponto no modo MP7 (pulsado) e pressão de -120 mbar podendo ser aplicada uma pressão menor para evitar hematomas.

Figura 8. Pontos de aplicação do VACUMLASER®: Masseter, Temporal e ATM, em (A) representação no crânio e em (B) representação na face da paciente.



*Figura 9. Aplicação do Vacuum laser® na região do músculo masseter.*



A paciente foi submetida a duas aplicações por semana durante 4 semanas, totalizando 8 sessões, utilizando-se o protocolo descrito. As aplicações foram realizadas nas fibras anteriores do músculo temporal, na ATM ppd e em toda a extensão do músculo masseter. Na primeira e oitava sessão, após 30 e 60 dias foram coletados os índices do questionário que identifica o impacto na saúde bucal – OHIP-14 (OLIVEIRA, 2005), além do exame clínico nos músculos da mastigação e da ATM propriamente dito. Os dados coletados estão representados nos Quadros 1, 2 e 3.

*Quadro 1. Medida da abertura bucal realizada na 1ª. sessão, 8ª. sessão, 30 dias e 60 dias.*

<b>Abertura Bucal</b>			
<b>1ª. Sessão</b>	<b>8ª. Sessão</b>	<b>30 dias</b>	<b>60 dias</b>
30 mm	36 mm	37 mm	34 mm

Quadro 2. Valores atribuídos na palpação do músculo temporal, masseter e ATM nos diferentes períodos de tratamento.

Palpação no músculo	1ª. sessão		8ª. sessão		30 dias		60 dias	
	D	E	D	E	D	E	D	E
Temporal anterior	1	1	0	0	0	0	1	1
Masseter	3	3	0	0	0	0	1	2
ATM	3	3	0	0	0	0	0	0

D = lado direito;

E = lado esquerdo;

0 = sem dor;

1 = dor leve;

2 = dor moderada;

3 = dor severa

Quadro 3. Respostas referente ao questionário do impacto da saúde bucal (OHIP-14) nos diferentes períodos de tratamento, onde para cada pergunta as respostas variavam de 0 a 4, onde 0 = nunca; 2 = às vezes, 3 = com frequência e 4 = sempre. Podendo alcançar a pontuação máxima de 56.

Impacto de Saúde Bucal (OHIP – 14)			
1ª. sessão	8ª. sessão	30 dias	60 dias
19	3	0	7

## CONSIDERAÇÕES FINAIS

A ação mecânica da pressão negativa estimula a circulação sanguínea melhorando a condição fisiológica do tecido biológico e associada ao laser potencializa os efeitos de analgesia e ação anti-inflamatória. O tratamento de pacientes portadores de DTM muscular com o equipamento Vacum Laser® que combina a pressão negativa associada ao laser, podem ser beneficiados com esta terapêutica que promove o relaxamento nos músculos da mastigação, diminui ou elimina a condição dolorosa na face e conseqüentemente melhora a qualidade de vida.

## Referencial Bibliográfico

ANEQUINI, A.; CREMONEZ, A. A. Disfunção da articulação temporomandibular. 2009.

ASH, C.; DUBEC, M.; DONNE, K.; BASHFORD, T. Efeito do comprimento de onda e largura do feixe na penetração na interação luz-tecido usando métodos computacionais. *Lasers em Ciências Médicas*, p. 1909-1918, set. 2017.

AZATO, F. K.; CASTILLO, D. B.; COELHO, T. M. K.; TACIRO, C.; PEREIRA, P. Z.; ZOMERFELD, Z., et al. Influência do tratamento das desordens temporomandibulares na dor e na postura global. *Rev Dor*, v.14, no.4, p. 280-283, out./dez. 2013.

BITINIENE, D.; ZAMALIAUSKIENE, R.; KUBILIUS, R.; LEKETAS, M.; GAILIUS, T.; BJORDAL, J. M. et al. Uma revisão sistemática da terapia a laser de baixa intensidade com doses específicas do local para a dor de distúrbios crônicos das articulações. *Australian Journal of Physiotherapy*, v.49, no.2, p. 107-116, 2003.

BOLDRINI, S. C. Articulação temporomandibular. In: CHOPARD RP. Anatomia odontológica e topográfica da cabeça e do pescoço. 1. ed. São Paulo: Santos; 2012.

BONJARDIM, L. R.; GAVIÃO, M. B.; PEREIRA, L. J.; CASTELO, P. M. Ansiedade e depressão em adolescentes e sua relação com sinais e sintomas de disfunção temporomandibular. *Int J Prosthodont*. v.18, no.2, p. 347–352, abr-jun. 2005.

BONJARDIM, L. R.; GAVIÃO, M. B. D.; PEREIRA, L. J.; CASTELO, P. M.; GARCIA, R. C. M. R. Sinais e sintomas de disfunção temporomandibular em adolescentes. *Braz Oral Res*. v19, no.2, p. 93–98, 2005.

BONJARDIM, L. R.; LOPES-FILHO, R. J.; AMADO, G.; ALBUQUERQUE, R. L. Jr.; GONÇALVES, S. R. Associação entre sintomas de disfunção temporomandibular e gênero, oclusão morfológica e fatores psicológicos em um grupo de universitários. *Indian J Dent Res*, v.20, p. 190–194, 2009.

BURRIS, J. L.; EVANS, D. R.; CARLSON, C. R. Psychological correlates of medical comorbidities in patients with temporomandibular disorders. *J Am Dent Assoc*, v.141, no.1, p. 22-31, 2010.

CAMPI, L. B.; CAMPARIS, C. M.; JORDANI, P. C.; GONÇALVES, D. A. D. G. Influência de abordagens biopsicossociais e autocuidados no controle das disfunções temporomandibulares crônicas. *Rev Dor*, v.14, no.3, p. 219-222, jul-set 2013.

CARRARA, S. V.; CONTI, P. C. R.; BARBOSA, J. S. Declaração do 1º consenso sobre disfunção temporomandibular e dor orofacial. *Dental Press J Orthod*, Maringá, v.15, no.3, p.114–20, jun. 2010.

CAVALCANTI, M. F.; SILVA, U. H.; LEAL-JUNIOR, E. C. et al. Estudo comparativo do protocolo fisioterapêutico e medicamentoso e da irradiação com laser de baixa potência no tratamento da dor associada à disfunção temporomandibular. *Photomed Laser Surg*, v.34, no.12, p. 652–656, dez. 2016.

CHIRALI, I. Z. *Ventosaterapia - Medicina Tradicional Chinesa*. 1ª. ed.: Roca, 2001.

CIEPLIK, F. et al. Antimicrobial photodynamic therapy – what we know and what we don't critical. *Reviews in Microbiology*. V. 44 (5): 571-589, 2018.  
CHOPARD RP. *Anatomia odontológica e topográfica da cabeça e do pescoço*. 1. ed. São Paulo: Santos, 2012.

COSTA, D. R.; COSTA, D. R.; PESSOA, D. R.; MASULO, L. J.; ARISAWA, E. A. L.; NICOLAU, R. A. Efeito da terapia LED na disfunção temporomandibular. *Sci Med*, v. 27, no. 2, 2017.

COSTA, S. A. P. Eficácia da terapia paliativa com laser com emissão no espectro do vermelho, infravermelho ou combinados no tratamento da disfunção temporomandibular: estudo clínico randomizado duplo-cego. Tese de doutorado – Faculdade de Odontologia da Universidade de São Paulo, 2019.

CUNHA, A. A. *Ventosaterapia - Tratamento e prática*. 2ª. ed.: Cone, 2006.  
DE MORAES MAIA ML, RIBEIRO MA, MAIA LG, et al. Avaliação da eficácia da terapia a laser de baixa intensidade na dor e no desempenho mastigatório de pacientes com dor miofascial. *Lasers Med Sci*, p. 29–35, nov. 2012.

DE OLIVEIRA, F. A. M.; MARTINS, M. T.; RIBEIRO, M. A. et al. Indicações e tratamento da laserterapia de baixa intensidade na odontologia: uma revisão sistemática da literatura. *Avanços tecnológicos em Odontologia*, v.44, no.1, p. 85-96, jan./mar. 2018.

DE SOUZA SASSIM, P. V. S.; FERREIRA, T. C. R.; PENA, J. C. V. et al. Efeitos do laser de baixa intensidade no tecido muscular. Revisão sistemática. *Revista CPAQV*, v. 12, no.2, 2020.

DOSTALOVÁ, T; HLINAKOVA, P.; KASPAROVA, M. et al. Eficácia da fisioterapia e do laser GaAlAs no tratamento das disfunções temporomandibulares. *Photomed Laser Surg*, v.30, no.5, p.275–80, mai. 2012.

DWORKIN, S. F.; LERESCHE, L. Research diagnostic criteria for temporomandibular disorders: review, criteria, examinations and specifications, critique. *J Craniomandibular Disord*, v.6, no.4, p. 301-55. 1992.

EGE, B.; KÜÇÜK, A. O.; KOPARAL, M.; KOYUNCU, I.; GONEL, A. Evaluation of serum prolidase activity and oxidative stress in patients with temporomandibular joint internal derangement. *Cranio*, Abr. 2019.

GULER, N; YAMAZ, P. I.; ATAOGU, H, et al. Temporomandibular internal derangement: correlation of MRI findings with clinical symptoms of pain and joint sounds in patients with bruxing behaviour. *Dentomaxillofac Radiol*, v.32, no.5, p. 304-10, fev. 2014.

HALLIWELL, B.; GUTTERIDGE, J. M. Oxford University Press; Londres: 2007.

HERPICH, C. M. et al. Analysis of laser therapy and assessment methods in the rehabilitation of temporomandibular disorder: a systematic review of the literature. *Journal of Physical Therapy Science*, v. 27, no.1, p. 295-301, 2015.

KARU TI. Molecular mechanism of the therapeutic effect of low-intensity laser radiation. *Lasers in the life Science*, v.2, no.1, p. 53-74, 1988.

LANGELLA, L. G. Análise comparativa da fotobiomodulação com uso de laser e LED em indivíduos portadores de disfunção temporomandibular: projeto piloto. (tese de doutorado) Universidade Nove de Julho, 2018.

LIZARELLI, R. F. Z.; MACIEL, V. Fototerapia de baixa intensidade em odontologia e fisioterapia. In: BAGNATO, V. S. *Novas técnicas ópticas para as áreas da saúde*. 1. ed., São Paulo: Livraria da Física, 2008.

MADEIRA, M. C.; RIZZOLO, R. J. C. Articulação temporomandibular. In: Madeira, MC; Rizzolo, RJC. *Anatomia da face*. 8. ed. São Paulo: Editora Sarvier, 2016.

MAGRI, L.V.; CARVALHO, V. A.; RODRIGUES, F. C. C. et al. Eficácia da terapia a laser de baixa intensidade na intensidade da dor, o limiar de dor à pressão e índices do SF-MPQ de mulheres com dor miofascial. *Lasers Med Sci*, v.32, n. 2, p. 419-428, fev. 2017.

MAGRI, L.V.; CARVALHO, V. A.; RODRIGUES, F. C. C. et al. Efeitos inespecíficos e grupos de mulheres com respostas dolorosas à DTM e não respondentes à LLLT: ensaio clínico duplo-cego randomizado. *Lasers Med Sci*, v.33, p. 385-392, 2018.

MELCHIOR MO, VENEZIAN GC, MACHADO BC, et al. A terapia a laser de baixa intensidade reduz a dor e altera as condições miofuncionais orofaciais? *Cranio*, v.31, no.2, p. 133–9, abr. 2013.

MELIS, M.; DI GIOSIA, M.; ZAWAWI, K. H. Terapia a laser de baixa potência no tratamento das disfunções temporomandibulares: uma revisão sistemática da literatura. *Cranio*, v.30, p. 304–12, mai. 2012.

MOLINA-TORRES, G.; ROMAN, P.; BUTILCA, A.; SÁNCHEZ-LABRACA, N.; CARDONA, D.; GONZALEZ-SANCHEZ, M. Relação entre distúrbios temporomandibulares e aspectos psicológicos e do sono em professores universitários: um modelo de regressão. *J Clin Med*, 2020, v. 9, no. 12, 2020.

MOTTA, L. J.; GUEDES, C. C.; DE SANTIS, T. O. et al. Associação entre hábitos parafuncionais e sinais e sintomas de disfunção temporomandibular em adolescentes. *Oral Health Prev Dent*, v.11, no.1, p. 3–7, 2013.

MOTTA, L. J.; MARTINS, M. D.; FERNANDES, K. P. et al. Postura cranio-cervical e bruxismo em crianças. *Physiother Res Int*, v.16, no.1, p. 57–61, fev. 2011.

NAMPO, F. K. et al. Low-level phototherapy to improve exercise capacity and muscle performance: a systematic review and meta-analysis. *Lasers in medical science*, v. 31, n. 9, p. 1957-1970, 2016.

PARDINHO, V. F. Transmissão da energia de três diferentes comprimentos de onda e fontes de luz de um dispositivo disponível comercialmente quando utilizados de maneira isolada ou combinada. 36p. Tese (Mestrado em Ciências da Reabilitação) – Universidade Nove de Julho). São Paulo. 2020.

OKESON, J. P. Tratamento das desordens temporomandibulares e oclusão. 7. ed. Rio de Janeiro: Elsevier, 2013.

OLIVEIRA, B. H.; NADANOYSKY, P. Propriedades psicométricas da versão brasileira do Oral Health Impact Profile – versão abreviada. *Community Dent and Oral Epidemiology*, v.33, no.4, p. 307-14, jul. 2005.



OLIVERA, M. A. V. Aplicações da Terapia de Laser de Baixa Intensidade em Tecidos Moles da Cavidade Oral. 2018.

PALLOTTA, R. C.; BJORDAL, J. M.; FRIGO, L.; LEAL JUNIOR, E. C.; TEIXEIRA, S. Infrared (810-nm) low-level laser therapy on rat experimental knee inflammation. *Lasers Med. Sci*, v.27, p. 71-8, abr. 2011.

PANHÓCA, V. H.; LIZARELLI, R. F.; NUNEZ, S. C. et al. Estudo clínico comparativo do efeito analgésico leve na disfunção temporomandibular (DTM) usando terapia com LED vermelho e infravermelho. *Lasers Med Sci*, v.30, p. 815–22, 2015.

ROMERO-REYERS, M.; UYANIK, J. M.; FIGUEIREDO, V. M. G. Orofacial pain management: current perspectives. *J Pain Res*, v.7, p. 99-115, fev. 2014.

SANT'ANNA, F. F. et al. High-intensity laser application in orthodontics. *Dental Press Journal of orthodontics* v.22, p. 99-109, 2017.

SANTOS, A.V.; SANTOS, T. V.; ZAMPIERI, K. R.; TAMAE, P. E.; AQUINO JÚNIOR, A. E.; BAGNATO, V. S. Negative Pressure and Phototherapy: Use of Combined and Localized Therapy to Improve Life's Quality in Parkinson disease in a Case Study. *J Alzheimer's Dis & Parkinsonism*, v.9, no.4, p. 1-4, 2019.

SANTOS, M. G. S.; SOUSA, C. C. A. Laserterapia como recurso terapêutico na fonoaudiologia. *Research Society Development*, v.10, no.1, jan. 2021.

SCHIFFMAN, E. et al., Diagnostic criteria for temporomandibular disorders (DC/TMD) for clinical and research applications: recommendations of the International RDC/TMD Consortium Network and Orofacial Pain Special Interest Group. *Journal of oral & facial pain and headache*, v. 28, no. 1, p. 6-27, 2014.

SILVA, D. F. T.; ALMEIDA-LOPES, L; RIBEIRO, M. S. Interação laser-tecido biológico e princípios de dosimetria. In: *Laser de baixa potência. Princípios básicos e aplicações clínicas na Odontologia*. 1. ed. Elsevier. 2011.

SIMONS, D. G.; TRAVELL, J. G.; SIMONS, L. S. Myofascial pain and dysfunction. *The trigger point manual*. 1999.

Smirnovaite K. Quality of life in patients with temporomandibular disorders. *Stomatologija Baltic Dental and Maxillofacial Journal*, v. 20, p. 3-9, 2018.

TAMAE, P. E.; SANTOS, A. V.; SIMÃO, M. L. S.; CANELADA, A. C. N.; ZAMPIERI, K. R.; SANTOS, T. V.; AQUINO JÚNIOR, A. E.; BAGNATO, V. S. Can the Associated Use of Negative Pressure and Laser Therapy Be A New and Efficient Treatment for Parkinson's Pain? A Comparative Study. J Alzheimer's Dis & Parkinsonism, v.10, no.3, p. 1-6, mai. 2020.

TUCHIN, V. V. Limpeza óptica de tecidos e sangue usando o método de imersão. J. Phys. D: Applied Physics, v. 38, no. 15, 2005.

WADHWA, S.; KAPILA, S. TMJ disorders: future innovations in diagnostics and therapeutics. J Dent Educ, v.72, no. 8, p. 930-47, ago. 2008.

XU, G. et al. Low-level laser therapy for temporomandibular disorders: a systematic review with meta-analysis. Pain Research and Management, v. 2018, mai. 2018.

YAMAGUCHI, A.; TOJYO, I.; YOSHIDA, H.; FUJITA, S. Role of hypoxia and interleukin-1 beta in gene expression. Of matrix metalloproteinases in temporomandibular joint disc cell. Arch Oral Biol, v.50, no.1, p. 81-87, jan. 2005.


## CAPÍTULO 20

# FOTOCINESIOTERAPIA: VACUO E LASERTERAPIA NA ODONTOLOGIA OROFACIAL



## **Pós-Doutora em Biofotônica** **Profa. Dra. Rosane de Fátima Zanirato**

*Graduada em Odontologia pela Faculdade de Odontologia de Ribeirão Preto da Universidade de São Paulo (FORP/USP) – 1990;*  
*Especialista em Dentística Restauradora e Estética pela FORP/USP – 1993;*  
*Mestre e Doutora em Ciências pelo IFSC/IQSC/EEEC da Universidade de São Paulo – 2000;*  
*Pós-Doutora em Biofotônica pelo IFSC/USP (2002) e em Morfologia pela FORP/USP (2017);*  
*Esteticista Corporal e Facial pelo IBECO (2011);*  
*Membro da Câmara Técnica de Laserterapia do Conselho Regional de Odontologia de São Paulo (2020-2021);*



## **Especialista em Ortodontia** **Prof. Vinícius Carvalho Ramalho**

*Graduado em Odontologia pela Faculdade de Odontologia da Universidade Camilo Castelo Branco (SP), em 2008;*  
*Aperfeiçoamento em Ortodontia e Ortopedia Funcional dos Maxilares pela FUNDECTO/USP (SP), em 2009-11;*  
*Especialista em Ortodontia pela Fundação Hermínio Ometto, em 2015;*  
*Capacitado em Harmonização Orofacial para Toxina Botulínica e Preenchedores;*  
*Especialista em Harmonização Orofacial pela Uningá - Polo Ribeirão Preto, SP;*

## 1 – INTRODUÇÃO

A Fotobiomodulação tem se firmado como um “instrumento” inteligente em gerenciar as respostas fisiológicas celulares, teciduais e sistêmicas, em diferentes direções, mas todas com o mesmo objetivo: devolver a homeostase sinestésica e holística, resultando na funcionalidade sistêmica. Quando entregamos a luz (faixa do UVB ao visível) no tecido biológico, visando sua absorção, dois fenômenos irão ocorrer: inicialmente os fótons serão absorvidos, gerando alterações químicas no tecido (LIZARELLI, 2018), entretanto, as faixas espectrais mais estudadas, até o momento, compreendem vermelho e infravermelho próximo (de 600 a 904nm), e é onde a maioria dos tecidos biológicos será beneficiado.

Essas faixas espectrais, entregues por equipamentos a base de Lasers e/ou LEDs, têm a capacidade de induzir modificações na fisiologia intracelular, e, dependendo da dosimetria, resultar em melhoras locais e sistêmicas. Então, a possibilidade de combinar Laserterapia com Cinesioterapias, resultaria num ganho local e/ou sistêmico ainda maior?

A ideia dessa nova abordagem em Odontologia, dentro da reabilitação do sistema estomatognático, surgiu com vistas no comportamento neuromuscular orofacial diante da senescência (envelhecimento fisiológico natural), da senilidade (senescência associada a traumas ou a outras condições patológicas) e também devido ao desuso ou "mal-uso" dos músculos orofaciais e do pescoço (LIZARELLI, 2018).

Entendemos como Cinesioterapias todas as modalidades terapêuticas onde possamos promover a movimentação muscular com finalidade de sanar alguma enfermidade.

Por definição, a palavra cinesioterapia, quer dizer literalmente, terapia do movimento (do grego kinesis, movimento e therapeia, terapia). Hoje, é entendida como uma modalidade terapêutica, onde, em primeiro lugar encontra-se a reabilitação funcional. Podem ser utilizados movimentos ativos e passivos, ou seja, realizando uma cinesioterapia através de exercícios ou através do auxílio de equipamentos que estimulem contrações musculares. O importante é entender que seus objetivos são prevenir ou diminuir, e até mesmo eliminar alguns distúrbios funcionais (CINESIOTERAPIA, 2015).

As cinesioterapias poderiam ser classificadas, de forma mais didática em:

*1.1 – Cinesioterapias Passivas: quando o paciente recebe sem exercer um esforço físico próprio. Ex: estímulos mecânicos com massagens (alongamento, drenagem, entre outras), com equipamentos tais como ultrassom, ventosas para pressão negativa e também com as bandagens elásticas funcionais, estímulos elétricos com equipamentos (Ex: correntes Farádica, Australiana, Russa); e,*

*1.2 – Cinesioterapias Ativas: estímulos mecânicos com as auto-massagens, estímulos mecânicos com os exercícios isométricos e isotônicos (quando o próprio paciente executa).*

As cinesioterapias têm sido amplamente estudadas, principalmente nas áreas de Educação Física e de Fisioterapia. Alguns trabalhos descrevem a possibilidade em promover, de fato, a biogênese mitocondrial em células musculares (NGUYEN et al., 2014), indução da transcrição gênica para regeneração muscular (VATANSEVER et al., 2012; FERRARESI; HUANG; HAMBLIN, 2016); remodelamento muscular (PATROCÍNIO et al., 2013); reposicionamento muscular (MACHADO et al., 2016); tonificação muscular (LIZARELLI et al, 2018), a otimização nos movimentos musculares (MUNHOZ et al., 2013); e, claro, tão fundamental e importante, controle inflamatório, oxidativo e de danos musculares (TOMAZONI et al., 2019).

Esses achados podem descrever um “rejuvenescimento” no comportamento celular, tecidual e sistêmico, com ganho funcional e estético.

Então, conhecendo as possibilidades da Fotobiomodulação – Lasers e LEDs e conhecendo as possibilidades que as Cinesioterapias proporcionam, por que não unir duas terapias eficientes e experimentar seus resultados?

## 2. VACUOTERAPIA

Muitos relatos históricos mostram que vários povos faziam o uso de ventosas muito antes de 300 a.C, feitas de chifres de animais. Contudo, somente após o século XIX que se estabeleceu uma visão mais científica do assunto. Hoje em dia existem modernos aparelhos de eletrosucção que exercem uma sucção sobre a pele por meio de ventosas de acrílico ou vidro de formas e diâmetros diferentes (SOUZA, 2019).

De fato, constitui-se num dispositivo que proporciona uma pressão negativa (milímetros de mercúrio – mbar), ajustável, sobre o tecido-alvo, produzindo um efeito muito semelhante a uma massagem, porém, com o benefício de ser uma aplicação padronizada.

Dessa forma, a vacuoterapia acelera o sistema circulatório e linfático, promovendo um aporte nutricional (sanguíneo e de oxigênio) e uma drenagem linfática (metabólitos e toxinas) imediatos. Então, a resposta fisiológica será uma aceleração no metabolismo tecidual e uma reabilitação mais eficiente de toda região tratada.

Por atuar com profundidade sobre a flacidez tissular, é capaz de melhorar a elasticidade da pele; é ainda recomendado para reestruturação do tecido conjuntivo, estimulando a produção de colágeno e recuperando a tonicidade muscular.

Além deste aumento da circulação sanguínea e linfática, o estímulo mecânico também gera o aumento da permeabilidade da membrana e eliminação de gordura do tecido adiposo devido ao aumento da atividade metabólica, bem como, altera os tecidos fibrosos, o que permite um aplainamento da epiderme. O efeito analgésico também ocorre devido à liberação de endorfinas que permite a diminuição do limiar nociceptivo periférico. Outra importante ação terapêutica do sistema mecânico é a transformação do estresse mecânico em sinal elétrico que permite a melhora da viscoelasticidade cutânea, devido ao aumento da angiogênese com aumento de fibroblastos, da síntese de colágeno e de elastina, promovendo o remodelamento cutâneo (MANOEL et al., 2019).

A vacuoterapia propicia aumento da vascularização e aumento da permeabilidade das membranas celulares, mas em muitos casos, falta o estímulo metabólico proporcionado pelo laser para acelerar reações metabólicas desejadas. Quando se procura atingir melhores resultados intensificando a pressão negativa na aplicação da vacuoterapia, ocorre o rompimento dos microvasos com formação de edemas e dor pós-terapêutica. Nesta situação, os danos acabam superando os benefícios terapêuticos procurados (MANOEL et al., 2019).

### **3. LASERTERAPIA / FOTOBIMODULAÇÃO**

Laserterapia se constitui no emprego de sistemas a base de Lasers operando em baixa intensidade (até 500mW de potência de saída) para tratamentos de enfermidades, em todas as áreas da saúde. A laserterapia integra as fototerapias – terapias com luz (Lasers, LEDs, Luz Intensa Pulsada - LIP).

A Fototerapia, agora chamada Fotobiomodulação desde 2015, termo que engloba todas as fontes de luz que modulam respostas fisiológicas sistêmicas sem ablacionar (remover) os tecidos, tem demonstrado ser uma opção muito eficiente dentro da Odontologia. O alívio de dores agudas e crônicas, a drenagem de processos inflamatórios e no reparo tecidual podem ser realizadas OU complementadas com luz em baixa intensidade. Empregando protocolos e doses mais elevadas e controladas é também capaz de melhorar a qualidade de tecidos em reparo, evitando queloides e cicatrizes aparentes, clareando manchas em peles, mucosas e superfícies dentais, promovendo o controle microbiológico e tumoral de regiões afetadas por infecções ou por mitoses descontroladas, recuperando funções celulares danificadas pelo tempo (LIZARELLI, 2018).

#### **3.1 – LASER EMITINDO NO ESPECTRO VERMELHO (622-780NM)**

A luz da faixa espectral vermelha é absorvida pelos citocromo c-oxidase, então causando oxidação de NAD (Nicotinamida Adenina Dinucleotídeo) e, conseqüentemente, mudando o estado de oxi-redução mitocondrial e citoplasmático. Essa mudança na velocidade de transporte de elétrons da cadeia respiratória gera aumento na força próton-motora, no potencial elétrico da membrana mitocondrial, na acidez do citoplasma e na quantidade de ATP (Adenosina Tri-Fosfato) endocelular. Além disso, sabemos que, para que a luz seja absorvida pelo citocromo c-oxidase, ocorre o foto-desligamento do óxido nítrico (NO), que é o responsável pelo aumento, imediato, da vasodilatação e melhora da oxigenação tecidual (LIZARELLI – 2018).

Em relação aos tratamentos estético-funcionais, é importante ressaltar que o aumento da circulação sanguínea aumenta a oxigenação e nutrientes para aumentar a síntese de colágeno e elastina para o tratamento da flacidez e aparência lisa e macia da pele. Ainda, o aumento da circulação sanguínea nos tecidos adjacentes à pele conduz ao aumento da temperatura e da taxa metabólica favorecendo a lipólise, além de propiciar drenagem linfática para redução de medidas (PAOLILLO; GOBBI, 2015).

A laserterapia emitindo no vermelho também diminui a expressão das metaloproteinases; inibe a síntese de melanina – efeito clareador (OH et al., 2016); promove efeito “FPS 15 Like” prevenindo hiperpigmentação pós-inflamatória pelo aumento do NGF (fator de crescimento neural), protegendo os melanócitos do UVB (YU et al., 2003).

O laser vermelho é o mais adequado para potencializar esses resultados, preparando os tecidos ou atuando conjuntamente com algum tipo de cinesioterapia, onde a vacuoterapia se encaixa.

### **3.2 – LASER EMITINDO NO ESPECTRO INFRAVERMELHO PRÓXIMO (780-1.500NM)**

Luz emitindo na faixa espectral do infravermelho próximo pode ser absorvida tanto pelo citocromo c-oxidase, na cadeia respiratória mitocondrial e gerar todos os efeitos já descritos acima, mas também poderá ser absorvida nas biomembranas, gerando então, mudanças fotofísicas, de polaridade das membranas que resultarão na alteração da condução de estímulos neurais e da permeabilidade dessas biomembranas (LIZARELLI, 2018).

A permeabilidade da membrana citoplasmática aumenta em relação aos íons de  $Ca^{++}$ ,  $Na^{+}$  e  $K^{+}$ , determinando um aumento na atividade receptora da membrana celular. Em consequência disso, a síntese de endorfina e o potencial de ação das células neurais aumentam, enquanto a quantidade de bradicinina bem como a atividade das fibras C de condução de estímulos dolorosos, diminuem. Essa sequência de eventos resulta no alívio dos sintomas algícos (LIZARELLI, 2018). São comprimentos de onda que atuam no alívio de dores agudas e crônicas, na drenagem linfática e no reparo ósseo e neural; sendo considerado, em tratamento estético, essencial quando a causa é o acúmulo de radicais livres no sistema.

Com relação ao tecido muscular, vários trabalhos científicos têm demonstrado que a laserterapia infravermelha melhora a potência muscular (PAOLILLO, 2011); muda a expressão gênica para crescimento e hipertrofia muscular (PATROCINIO et al., 2013); estimula a reativação e proliferação de miofibras musculares (SHEFER et al., 2001); age como um fator modulador de resposta sobre os fatores miogênicos (MyoD) e a vascularização (VEGF) (VATANSERVER et al., 2012).

#### 4. FOTOCINESIOTERAPIA VACUM LASER

FOTOCINESIOTERAPIA é um PROGRAMA de Movimentos Musculares Isométricos Assistidos, Passivos e/ou Ativos, associados a Fotobiomodulação, lasers e LEDs, nos tempos pré e pós, ou seja, preparando e preservando os tecidos a serem trabalhados, disponibilizando um metabolismo eficiente e depois drenando os radicais livres resultantes desse trabalho. Tem como objetivo primeiro a Tonificação Muscular e a conseqüente melhora da saúde (tonificação, hidratação e elasticidade) do sistema tegumentar, pele. Esse Programa para Reabilitação Fotônica Orofacial foi desenvolvido pela Profa. Dra. Rosane Lizarelli em 2015, visando otimizar procedimentos já consagrados na Odontologia, empregando fontes de luz operando em baixa intensidade, e outras cinesioterapias já consagradas em tratamentos em Fisioterapia Facial. A combinação dessas duas modalidades tem resultado em sucessos clínicos tanto para reabilitar pacientes odontológicos com paralisias, parestesias, sequelas de acidentes vasculares cerebrais, entre outras disfunções, mas também tem aberto a possibilidade de promover, com a melhora funcional, um ganho estético capaz de devolver, de forma nada invasiva, a Harmonização Orofacial.

A Vacuoterapia pode ser também considerada um tipo de Cinesioterapia, por promover uma movimentação profunda de tecidos, tegumentar (pele) e muscular.

Segundo MANOEL et al. (2019), A vacuoterapia promove o aumento do aporte sanguíneo e de nutrientes com aumento da taxa metabólica na região alvo, promovendo localmente aquilo que o exercício físico promoveria de uma forma mais generalizada. Outra importante ação terapêutica do sistema mecânico é a transformação do estresse mecânico em sinal elétrico que permite a melhora da viscoelasticidade cutânea, devido ao aumento da angiogênese com aumento de fibroblastos, da síntese de colágeno e de elastina, promovendo o remodelamento cutâneo.

Considerando a atuação da vacuoterapia e das laserterapias vermelha e infravermelha, é muito bem indicada o uso da fotocinesioterapia dessa combinação de um estímulo mecânico e um estímulo fotônico, tanto para prevenir sarcopenia e senescência tegumentar, quanto para reabilitar os tecidos orofaciais. Para prevenção, a nutrição tecidual se faz necessária, a pressão negativa juntamente com a emissão do laser vermelho (660nm) seguindo as linhas de Langers seria o ponto de partida para os tratamentos de harmonização e coadjuvante a outras terapias, tais como intradermoterapias e tonificação tissular fotomodulada (“peelings” fotomodulados e/ou fotoativados). Quando o objetivo for estimular metabolismo, tanto para queima de tecido gorduroso, quanto para acelerar o reparo e tonificação neuro-muscular, então a escolha será modo pulsado com emissão da laserterapia infravermelho (808nm) com ou sem a emissão vermelha (660nm), seguindo a direção dos feixes musculares.



Dessa forma, com o emprego de um equipamento que possa combinar esses dois diferentes estímulos – luz e pressão negativa, combinamos vacuoterapia com a laserterapia, potencializando o metabolismo, prevenindo danos e reabilitando o sistema estomatognático através do restabelecimento da homeostase sistêmica.

### **5. EQUIPAMENTO DE VACUOTERAPIA ASSOCIADO A LASERTERAPIA – VACUMLASER (MMOPTICS, SÃO CARLOS, SP, BRASIL).**

A empresa MMOptics (São Carlos, SP, Brasil) que tem 25 anos de experiência no desenvolvimento e comercialização de equipamentos fotônicos, a base de Lasers, lançou em 2017 o equipamento Vacumlaser. Trata-se, justamente, de um aparelho que combina as duas terapias: Vacuoterapia e Laserterapia.

O equipamento apresenta 6 diodos laser, sendo 3 com emissão no comprimento de onda 660nm e 3 em 808nm. Cada diodo laser emite 100mW de potência óptica. Poderão ser utilizados separadamente (vermelhos ou infravermelhos) ou simultaneamente (ambos). Mas sempre deverão ser utilizados simultaneamente a pressão negativa (de 0 a 1000 mbar) e com as ventosas conectadas a saída.

Em Maio de 2019, a empresa lançou um “kit” com ventosas de vidro para uso no equipamento Vacumlaser (MMO). O kit apresenta 6 ventosas (Figs. 1 e 2) com formatos e diâmetro diferentes, permitindo a melhor adaptação para as diferentes áreas anatômicas. Uma grande de 30mm de diâmetro (“copo”), 2 médias sendo uma em formato de “taça” (16mm) e outra em formato cilíndrico (12mm). Uma com área bem restrita e achatada, porém capaz de massagear suavemente o tecido, a “bico-de-pato” (6mm) e, finalmente, duas bem pequenas chamadas de “beija-flor”, sendo uma reta (6mm) e uma em ângulo (6mm). Acompanha também uma escova para auxiliar na higienização

Além das ventosas vítreas, também 2 tamanhos de ventosas acrílicas estão bem indicados para uso odontológico: a de diâmetro de 40mm e a de 60mm, sendo a primeira excelente para face e pescoço, e, a segunda para a musculatura relacionada das costas (Fig. 3).

É interessante perceber que, quanto menor a área da ponta que se acopla no tecido, pele ou couro cabeludo, maior será a pressão negativa necessária para a eficiência em resultar na pressão negativa do sangue do tecido-alvo.

As indicações mais comuns: melhora no aporte sanguíneo, melhora na oxigenação celular, alinhamento das miofibrilas musculares, melhora no agrupamento adiposo facial, “lifting” muscular e tissular, por hidratação e estímulo de tônus, potencialização do efeito da fototerapia, quando mais hidratação, melhor a atuação dos fótons.

Dentro da Odontologia, as ventosas de vidro chegam para auxiliar de forma muito especial, não apenas pelas dimensões diferenciadas, mas pela possibilidade de nos permitir a esterilização em autoclave, sendo assim bem indicadas também auxiliando mesoterapias, microagulhamentos, descontaminação e estímulo da cicatrização de feridas, por exemplo. Ainda como procedimentos odontológicos mais específicos, protocolos para pacientes parkinsonianos, para fotoativação e otimização de “peelings” químicos fotoativados faciais, fotolipólise da gordura facial e submentoniana, preparo tecidual previamente a procedimentos invasivos, bem como pós-operatórios de procedimentos em Harmonização Orofacial (HOF).

*Figura 1 – Ventosas vítreas ou de vidro: uma grande de 30mm de diâmetro (“copo”), 2 médias sendo uma em formato de “taça” (16mm) e outra em formato cilíndrico (12mm). Uma com área bem restrita e achatada, porém capaz de massagear suavemente o tecido, a “bico-de-pato” (6mm) e, finalmente, duas bem pequenas chamadas de “beija-flor”, sendo uma reta (6mm) e uma em ângulo (6mm) (Arquivo pessoal de Rosane Lizarelli).*





Figura 2 – O “kit” de ventosas de vidro especialmente desenvolvido para uso facial, mas pode ser bem empregado para região capilar e região do pescoço (MMOptics, São Carlos, São Paulo, Brasil).

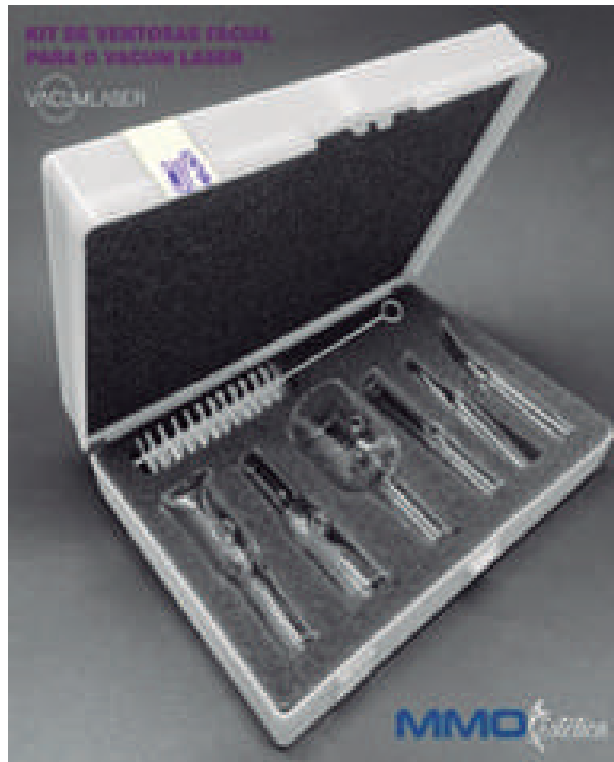

Figura 3 – Ventosas acrílicas de 40mm (à esquerda) e de 60mm (à direita) (Arquivo pessoal de Vinícius Ramalho).



Considerando as Leis e Resoluções do nosso Conselho Federal de Odontologia, o Cirurgião-Dentista que pretende utilizar a Laserterapia/Fototerapia como parte de seus protocolos de atendimento deve se habilitar, junto ao CFO, através de Cursos de Habilitação em Terapias Complementares – Laserterapia (Resolução CFO-82/2008), aprovados pelo CFO e CROs, onde receberá todas as orientações básicas mandatórias para o emprego dos Lasers e LEDs, respeitando as normas de Biossegurança.

Aqui, cabe lembrar os seguintes passos, que sempre deverão ser seguidos e realizados, para todos os pacientes:

- 1 – Preenchimento do Consentimento Livre e Esclarecido dando a autorização, por escrito, para emprego da Laserterapia;
- 2 – Uso dos óculos de proteção: paciente, operador e auxiliar;
- 3 – Uso de equipamento com procedência da empresa MMOptics (Vacum Laser);
- 4 – Leitura atenta de todas as instruções do manual técnico do equipamento VacumLaser (MMO), seguindo as mesmas, meticulosamente;
- 5 – Escolha, preparo e acoplamento da ventosa (com a espuma) mais adequada para a aplicação (em Odontologia, acrílicas ou vítreas);
- 6 – Escolha dos parâmetros de irradiação seguindo os protocolos sugeridos com embasamento científico e reavaliar, a cada sessão, a necessidade de alterar e/ou manter o protocolo escolhido;
- 7 – Utilização os democosméticos sugeridos (óleo vegetal, por exemplo) para não danificar o equipamento nem promover intercorrências indesejáveis ao paciente;
- 8 – Higienização das ventosas, antes e após o uso, com água e sabão (evitando esfregar com a parte atritante da esponja para não riscar o policarbonato) seguido de desinfecção por imersão por 24h na solução aquosa de hipoclorito de sódio 2,5% e aplicação de gaze embebida de álcool 70% ou por autoclavagem das ventosas vítreas; e,
- 9 – Atualização constante com estudo e cursos específicos para garantir o melhor atendimento do seu paciente.

## 6. RELATO DE CASOS

As indicações odontológicas (região orofacial, pescoço, músculos da mastigação e relacionados (grupo de músculos cervicais), ou seja, referentes ao sistema estomatognático, são: revitalização tissular e muscular, drenagem linfática orofacial, dores orofaciais (agudas ou crônica), disfunção temporomandibular, terapia fotodinâmica para pele acneica com ganho na remodelação facial, reprogramação neuromuscular, reposicionamento muscular com ganho na tonificação muscular e tissular (coadjuvante ao microagulhamento, olheiras, sialorréia, paralisias, pós-operatórios de procedimentos na harmonização orofacial, por ex.), fotolipólise submentoniana, volumização labial, ou seja, indicações para tratar disfunções com ganho estético.

A descrição de casos clínicos aproxima os achados científicos às necessidades dos atendimentos a pacientes. Dessa forma, abaixo apresentamos alguns casos e indicações sob o protocolo específico para cada situação.

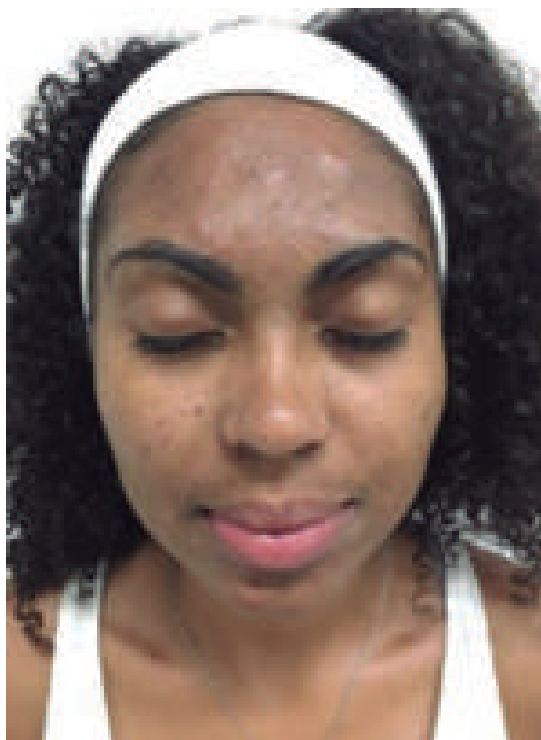
## 6.1 – TERAPIA FOTODINÂMICA ANTIMICROBIANA PARA PELE ACNEICA COM GANHO ESTÉTICO

Paciente J. C. L., sexo feminino, 30 anos, auxiliar administrativa, procurou o atendimento com a queixa de lesões acneicas (Fig. 4). Foi proposto um tratamento considerando a descontaminação tissular e controle do metabolismo dérmico.

O tratamento empregando a Terapia Fotodinâmica com solução em gel de azul de metileno a 0,01%, seguido da irradiação com o Vacumlaser (Ventosa acrílica de 40mm, modo pulsado MP4, com lasers 660nm e 808nm ligados, com pressão negativa de -50 a 200mbar, deslizando por 2 minutos em cada terço da face (superior, lado direito e lado esquerdo), no sentido das linhas de Langers, depositando 36J de energia total em cada terço) (Fig. 5) foi realizado dentro de uma mesma semana, sendo repetido, ou seja, 2 sessões.

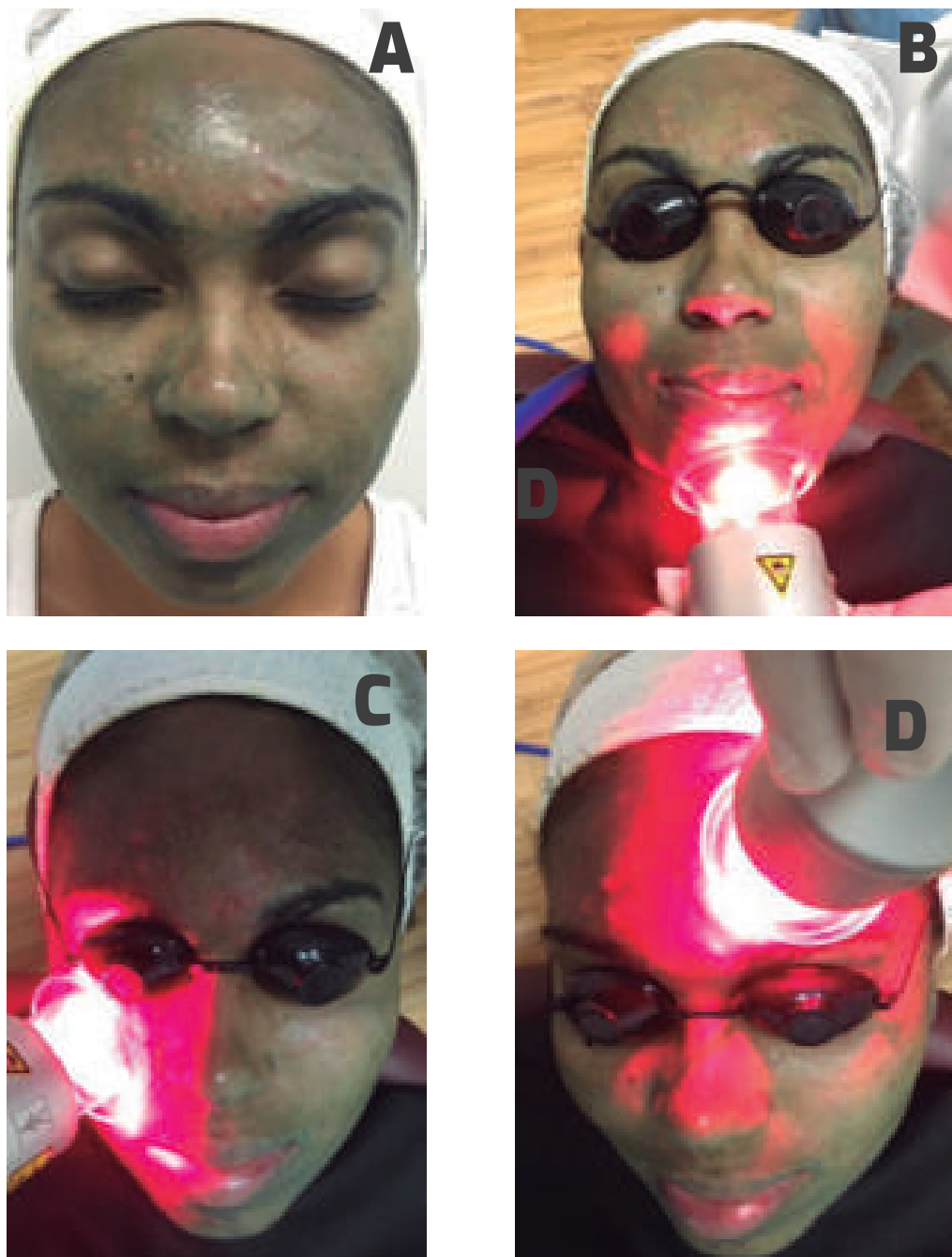Quando a paciente retornou após 7 dias da primeira sessão, ficou claro que o resultado demonstrou que os objetivos funcionais foram alcançados (Fig. 6b), mas também houve um ganho estético na remodelação facial, melhorando os contornos e a relação entre os músculos elevadores da face.

*Figura 4 – Aspecto inicial da face (tomada frontal) da paciente*



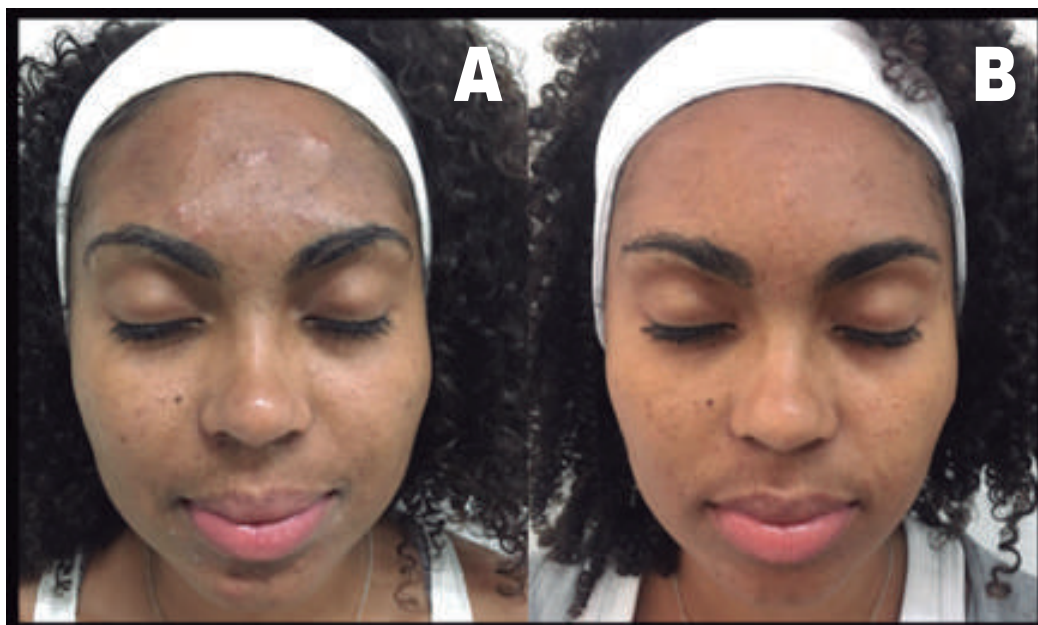Fonte: Arquivo pessoal de Vinicius Ramalho.

Figura 5 – Terapia fotodinâmica: gel de azul de metileno a 0,01% aplicado (a) seguido da fotoativação com ventosa acrílica de 40 mm de diâmetro, modo pulsado MP4, com lasers 660nm e 808nm ligados, com pressão negativa de -50 a 200mbar, deslizando por 2 minutos em cada terço da face (superior, lado direito e lado esquerdo), no sentido das linhas de Langers, depositando 36J de energia total em cada terço



Fonte: Arquivo pessoal de Vinicius Ramalho.

Figura 6 – Aspectos inicial (a) e final (b), após 7 dias da primeira consulta



Fonte: Arquivo pessoal de Vinicius Ramalho.

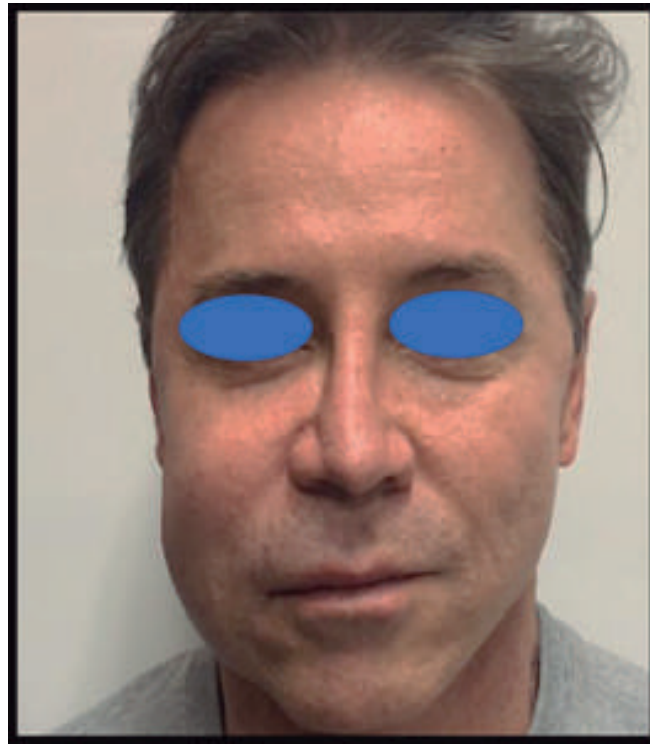## 6.2 – DRENAGEM LINFÁTICA OROFACIAL FOTÔNICA

Paciente R. F., sexo masculino, 59 anos, empresário, procurou o atendimento com lado direito da face, terço médio e inferior, edemaciada e acreditava ser resultante do “deslocamento” do preenchimento facial estético (ácido hialurônico), realizado 3 meses antes (Fig. 7). Ao exame clínico e radiográfico (Fig. 8), pode ser constatado que se tratava, na verdade, de uma necrose pulpar no no segundo molar inferior direito (elemento 13).

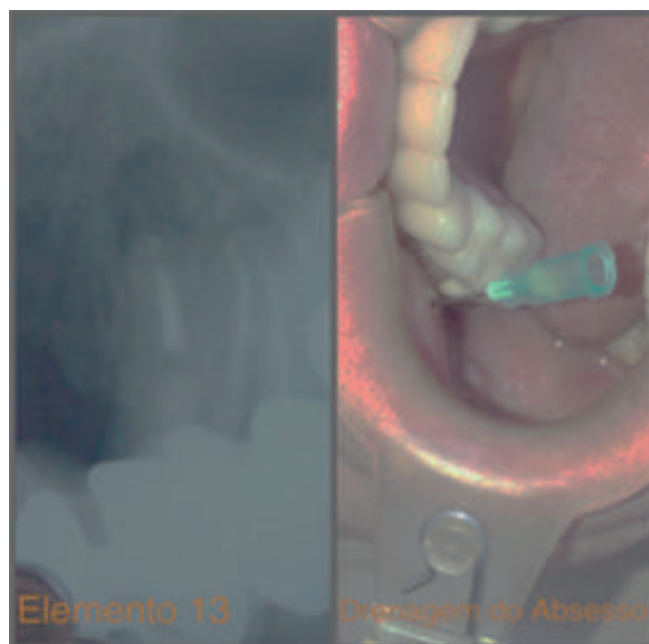
Foi feita a abertura do elemento para drenar os conteúdos purulentos, 1 sessão de fotocinesioterapia Vacumlaser (MMO) para drenagem linfática facial fotônica (Fig. 9) sob a dosimetria de ventosa acrílica de 40mm parada sobre os linfonodos – Infravermelho (808nm), 20 segundos, pulso MP6, -100mbar, resultando em 6J de energia total por ponto, seguido da mesma ventosa deslizando da linha media para linfonodos – 660nm e 808nm – contínuo, -70mbar – 10 minutos para cada hemiface a partir da linha mediana, em sentido descendente, e também, VL nos linfonodos – Infravermelho (808nm), 10 segundos, pulso MP6, de -50 a -100mbar, resultando em 3J de energia total por ponto (Fig. 10). Sempre deveremos aplicar um óleo vegetal antes de iniciar o deslizamento das ventosas.

Após 12h, foi alcançado um resultado positivo, ou seja, de ausência do edema facial pode ser constatado (Fig. 11). O paciente foi medicado com antibioticoterapia a cada 8 horas (Cefalexina 500mg) e encaminhado para o endodontista.

*Figura 7 – Aspectos inicial \**



*Figura 8 – Exames radiográfico e clínico, constatando a provável necrose pulpar do elemento 13 \**



\* Fonte: Arquivos pessoais de Vinicius Ramalho.



Figura 9 – Como realizar a drenagem linfática facial fotônica: Vacumlaser parado nos linfonodos pré-auriculares, submandibulares, mentuais e cervicais (a); e, Vacumlaser deslizando da linha mediana em direção aos referidos linfonodos citados: 1 e 2 para pré-auricular, 3 para submandibulares, 4 para mentuais e 5 para cervicais (b)

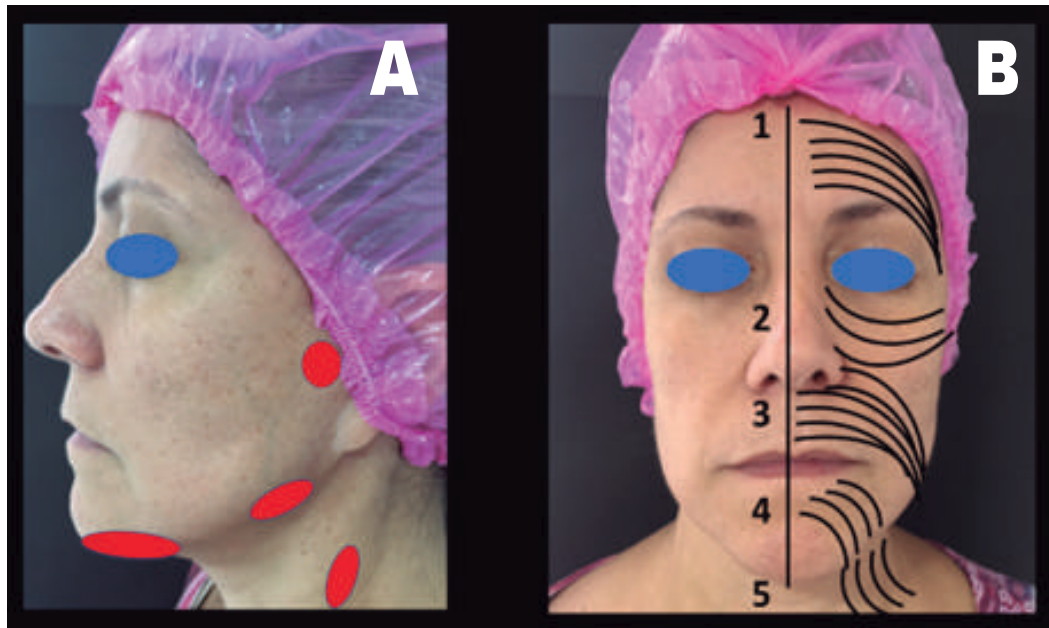
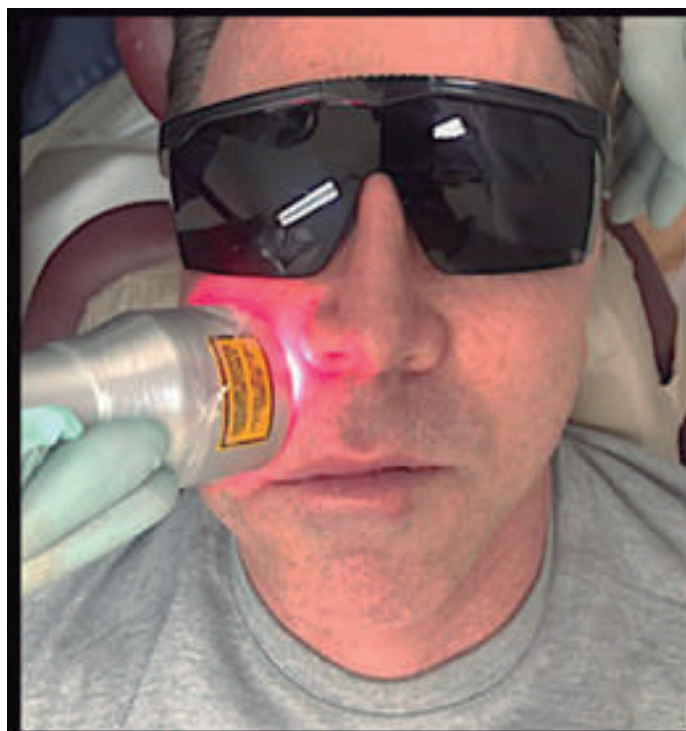
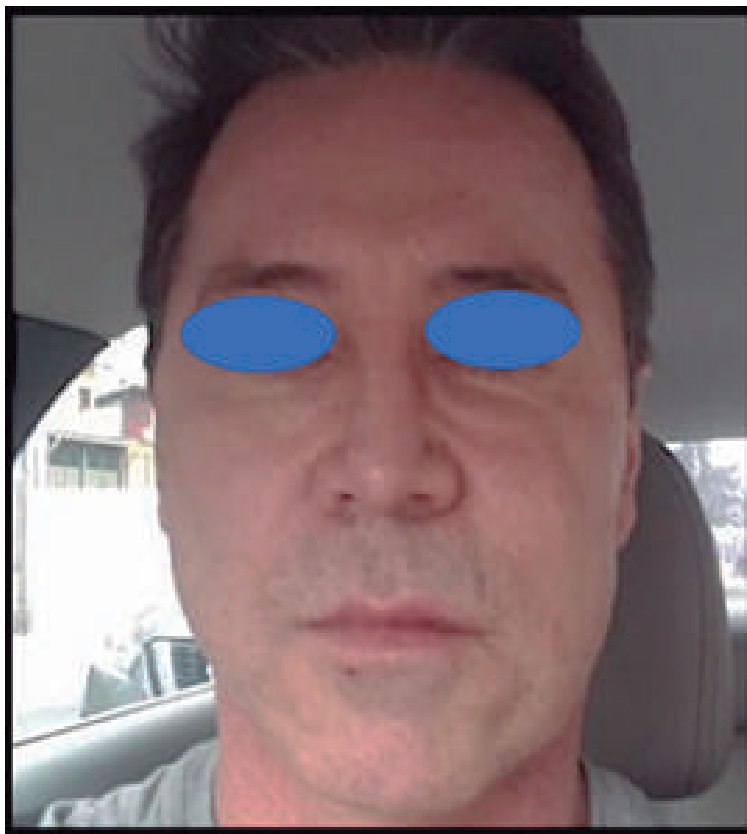
Figura 10 – Fotocinesioterapia Vacumlaser (MMO)



*Figura 11 – Aspecto final, após 12h da sessão de fotocinesioterapia Vacumlaser (MMO)*



### **6.3 – FOTOLIPÓLISE SUBMENTONIANA E FACIAL (TERÇO INFERIOR)**

Paciente M. L. B. H., sexo feminino, 51 anos, empresária, procurou o atendimento para realizar um tratamento de Harmonização Orofacial (Fig. 12). Foi proposta a Fotocinesioterapia com o equipamento Vacumlaser (MMO) visando reposicionamento tissular e muscular, remodelamento facial para tonificação dos músculos elevadores da face e fotolipólise da gordura do terço inferior da face e da região submentoniana (“papada”).

O tratamento totalizou 6 sessões de fotocinesioterapia com Vacumlaser (MMO), iniciadas 48 horas após a injeção do ácido deoxicilato no terço inferior da face e na região submentoniana. As sessões de fotocinesioterapia foram realizadas 2 vezes por semana, seguindo os seguintes protocolos:

### **6.3.1 - FOTOCINESIOTERAPIA VL PARA REPOSICIONAMENTO TECIDUAL | FIG. 13A E 14**

*Indicações: reabilitação e harmonização orofacial – tonificação tissular e muscular orofacial.*

*Frequência: 2 sessões semanais, com mínimo de 2 meses de tratamento.*

*Preenchimento/Assinatura do Consentimento Livre e Esclarecido;*

*Higienização com sabonete líquido a base de ácido glicólico 10% com esfoliação – esfoliante com semente de frutas;*

*Aplicar um óleo vegetal em toda a face;*

*Montagem e seleção da ventosa: vítreas (copo 30mm) ou acrílica 40mm;*

*Aplicar o VL, com a ventosa acrílica de 40mm de diâmetro ou com a vítrea copo (30mm), no modo pulsado MP4 com pressão de -50mbar, laser vermelho (660nm) deslizando no sentido das linhas de Langer, seguindo as mesmas linhas de vai-e-vem do protocolo de revitalização, sendo 1 minuto para cada linha com a ventosa vítrea e 10 minutos para cada hemi-face ou hemi-pescoço para a ventosa acrílica;*

*Aplicar o Vacumlaser (MMOptics, São Carlos, SP, Brasil), com a ventosa acrílica de 40mm de diâmetro ou com a vítrea copo (30mm), no modo pulsado MP4 com pressão de -100 a -150mbar, lasers 660nm e 808nm, deslizando no sentido das fibras musculares, tracionando a pele e a musculatura para cima no período de 10 minutos (360J), para cada hemi-face;*

Em seguida:

### **6.3.2 – FOTOLIPÓLISE DA GORDURA SUBMENTONIANA E FACIAL FIGS. 13B E 14**

*Indicação: flacidez de pescoço na região submentoniana e como coadjuvante na lipólise de papada.*

*Frequência: 2 sessões semanais.*

*Aplicar dez gotas do óleo vegetal;*

*Montagem e seleção da ventosa: vítreas (copo/taça) ou acrílica 40mm;*

*Programar o equipamento VL no modo pulsado MP9, tempo de aplicação de 10 minutos, utilizando os dois comprimentos de onda 660nm e 808nm, simultaneamente, resultando numa energia total de 360J, com pressão negativa de -200mbar;*

*Para posicionar a ventosa, peça ao paciente para elevar o queixo, traçar uma linha mediana imaginária, posicionar a ventosa nesta linha, fechar o orifício da ventosa e teclar “start”;*

*Iniciar o deslizamento da ventosa vítrea copo ou acrílica 40mm a partir da linha mediana para região do ECON, repetindo três vezes cada linha até completar o tempo de 10 minutos para cada lado (direito e esquerdo).  
Obs: remover a ventosa somente ao finalizar o ciclo programado e quanto a ventosa estiver livre de pressão;*

*Remover o óleo aplicado, utilizando espuma de limpeza;*

*Aplicar um dermocosmético com N-Acetilglucosamina 8% + vitamina C*

Figura 12 – Aspectos inicial (Arquivo pessoal de Vinicius Ramalho).

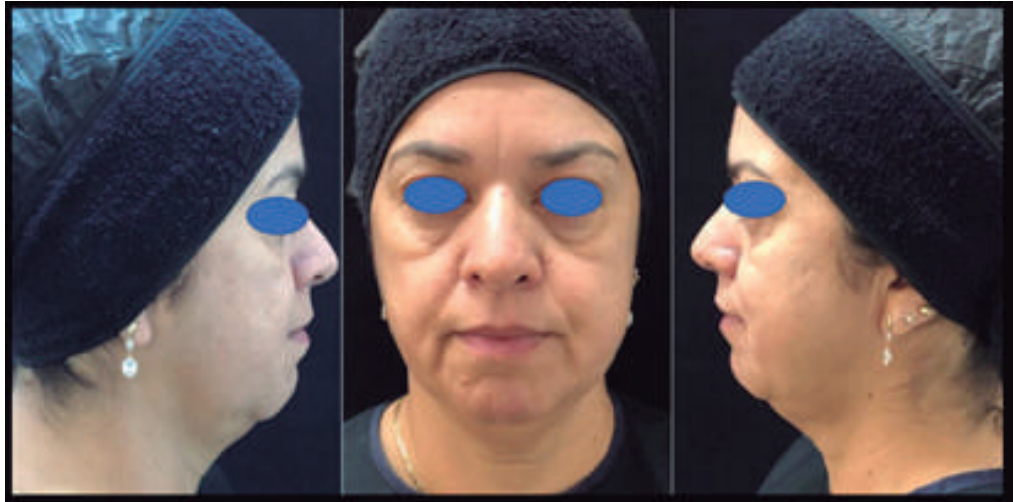
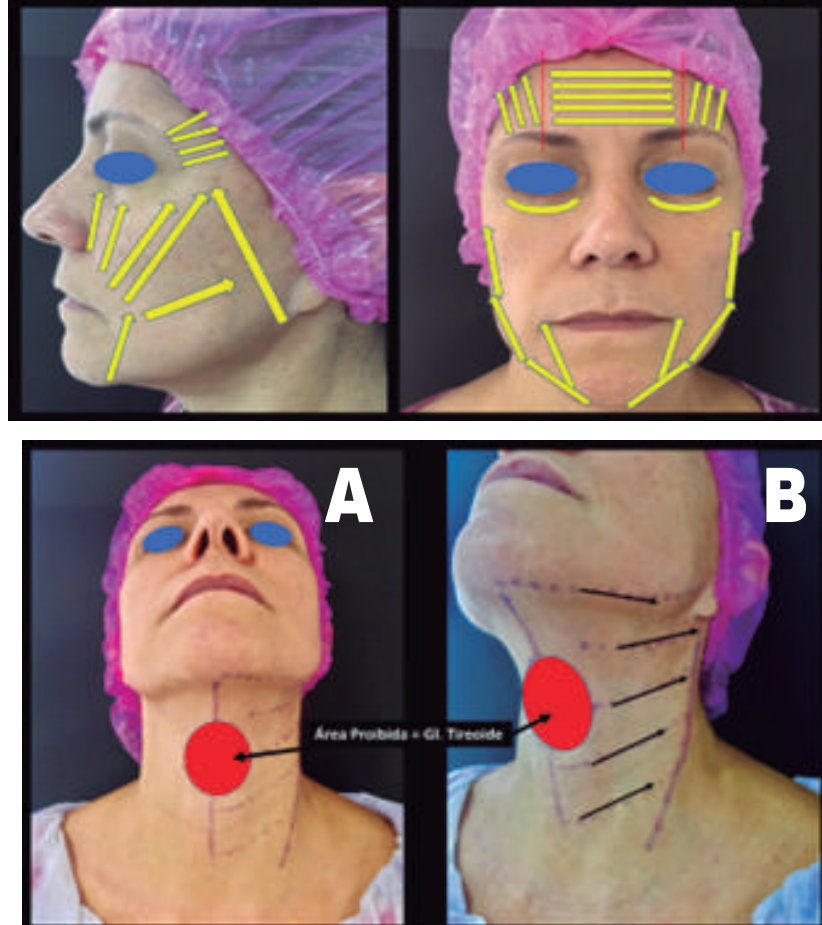
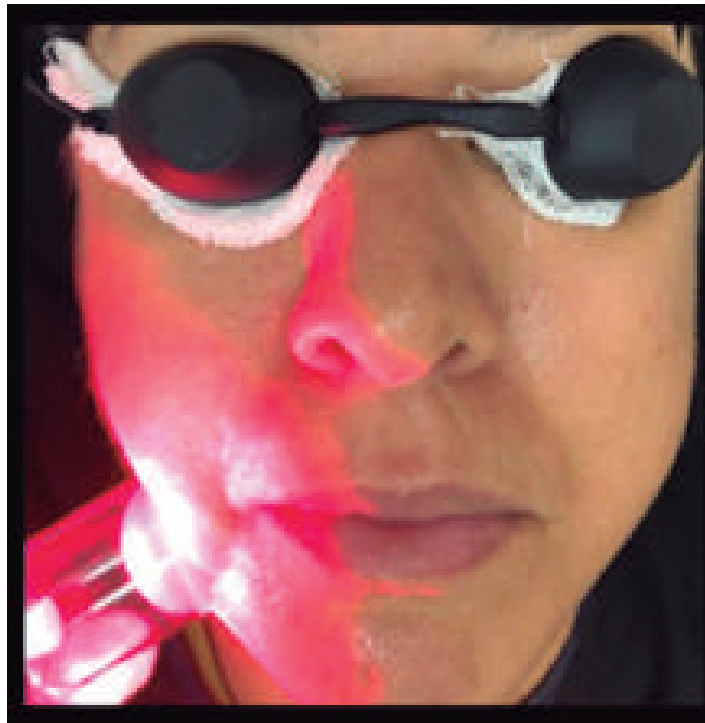

Figura 13 – Linhas onde o equipamento Vacumlaser (MMO) deverá deslizar, sempre em movimentos ascendentes: para reposicionamento facial (a) e para fotolipólise facial e submentoniana (b)



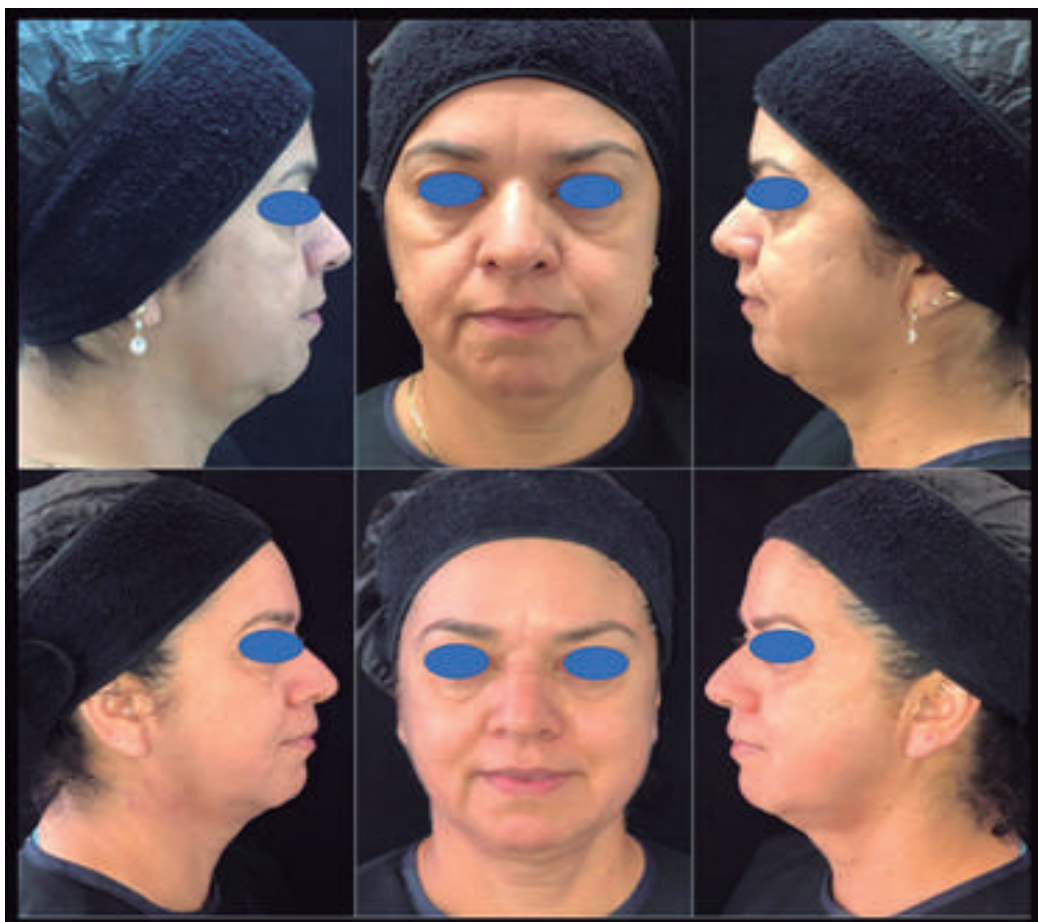
*Figura 14 – Fotocinesioterapia com Vacumlaser (MMO)*



*Figura 15 – Aspecto imediatamente após fotocinesioterapia, na região do pescoço, onde capilares superficiais foram rompidos e trata-se de resultado esperado*

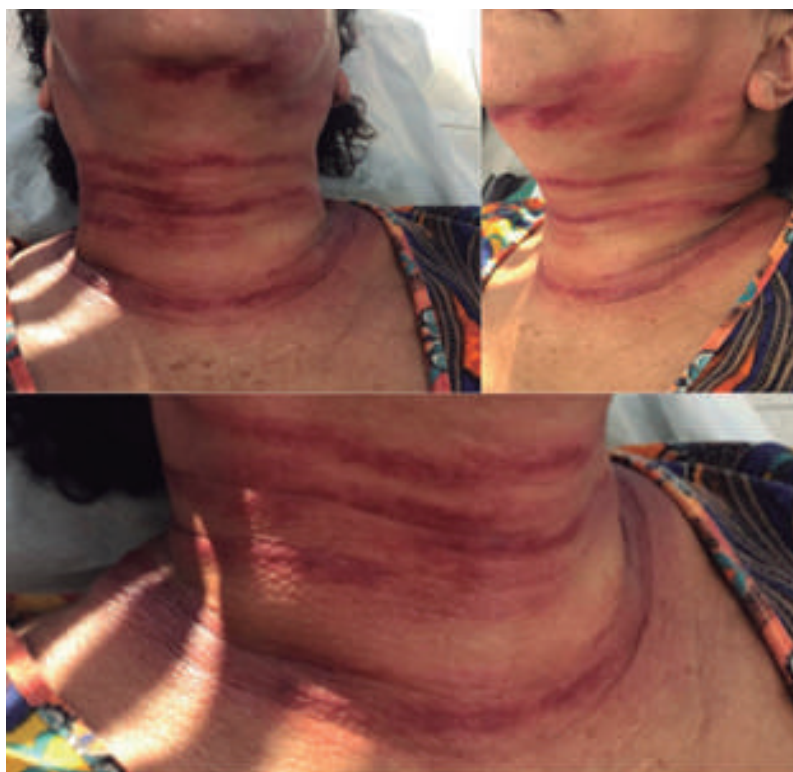

Figura 16 – Aspectos iniciais (acima) e finais (após 6 sessões)



Ao final do tratamento de 6 sessões, foi possível comparar o aspecto inicial com o alcançado (Fig. 16), comprovando que a combinação da cinesioterapia de Vacuoterapia com a Laserterapia otimiza muito os procedimentos e permite alcançarmos mais rapidamente o resultado almejado.

## 7. DISCUSSÃO

Percebemos que a perda na eficiência das respostas neuromusculares vai acontecendo com o passar dos anos. Trata-se de uma situação incapacitante, algumas vezes, que facilita a instalação das disfunções orofaciais, resultando em desconforto, dores e perda funcional e desarmonia estética.

Para que o cirurgião-dentista clínico possa oferecer tratamentos eficientes, é preciso entender que, dada a natureza celular desses tecidos neurais e musculares, a busca para manter a homeostase fisiológica, reclama cuidados nas funções mitocondriais. Mitocôndrias danificadas não são apenas menos eficientes bioenergicamente, podendo levar a sarcopenia (perda de massa e de força dos músculos esqueléticos devido envelhecimento) e perda da função muscular, mas também geram quantidades maiores de radicais livres (espécies reativas de oxigênio) interferindo e comprometendo os mecanismos de controle na qualidade celular e, por fim, apresentando maior tendência a apoptoses.

A plasticidade das fibras musculares é interessante e encantadora. Sob diferentes situações do meio (carga, envelhecimento e doenças, por exemplo), as unidades de DNA modulam a remodelação dessas fibras, adequando as mesmas o tempo todo. Isso significa que, ao longo da vida, é possível, utilizando os estímulos mais eficientes, modificar a funcionalidade dos feixes musculares, tanto em volume quanto em capacidade de trabalho isométrico e isotônico. Segundo Calvani et al (2013), durante a atrofia muscular, unidades inteiras de DNA podem ser removidas através de um processo semelhante a apoptose, por outro lado, quando estímulos para hipertrofia acontecem, ocorre a incorporação das fibras musculares de núcleos celulares à partir das células-tronco satélites situadas na lâmina basal, gerando novas unidades de DNA.

A sarcopenia ou mal-uso/desuso, resultando em atrofia muscular, pode acontecer de forma aguda (em fibras de contração retardada) ou crônica (em fibras de contração rápida). Mas, são mecanismos parcialmente diferentes que promovem tais situações clínicas. Apesar disso, em ambos os eventos é a organela mitocôndria a peça fundamental para a regulação do domínio mionuclear, segundo Marzetti et al. (2010a) e MIN et al. (2011), isso porque fornece energia (ATP) necessária para a viabilidade celular, contração muscular, manutenção da homeostase e também na sinalização para apoptose. De fato, especialmente na musculatura esquelética há duas subpopulações mitocondriais que se localizam em locais distintos (subsarcolemais e intermiofibrilares), que respondem pelas funções bioenergéticas e pelas mioestruturais.

Muitas evidências indicam que as mitocôndrias são a principal fonte de espécies reativas de oxigênio, durante a inatividade muscular crônica. A evidência experimental também sugere que a inatividade muscular crônica provoca grandes distúrbios na homeostase de cálcio intracelular (SOARES et al., 1993; INGALLS et al., 1999; WEISS et al., 2010), o que pode levar à modificação do manejo de cálcio mitocondrial e ao aumento da produção de oxidantes (BROOKES et al., 2004).



A plasticidade metabólica das miofibras esqueléticas depende em grande parte da natureza dinâmica das mitocôndrias e da capacidade dessas organelas para alterar sua organização (ou seja, forma e tamanho) e posição dentro de uma célula em resposta a sinais intracelulares e extracelulares (LIESA et al., 2009). A morfologia mitocondrial é regulada por eventos contínuos de fusão e fissão que não são apenas cruciais para a determinação da forma organelar, mas também para a transmissão de sinais sensíveis as reações de oxido-redução, manutenção da integridade do DNA mitocondrial e regulação das vias de morte celular (SCHAFER, REICHERT, 2009). O equilíbrio entre fusão e fissão depende de uma complexa máquina de dinâmica mitocondrial.

A dinâmica mitocondrial está, centralmente, envolvida na manutenção da homeostase celular. De fato, a fusão de mitocôndrias isoladas resulta na formação de uma rede mitocondrial, que permite que as mitocôndrias misturem seus conteúdos, redistribuam metabolitos, proteínas e DNA mitocondrial e evitem o acúmulo local de mitocôndrias anormais (ONO et al., 2001). A fissão segregava os componentes da rede mitocondrial que são irreversivelmente danificados ou desnecessários, permitindo sua remoção autofágica (TWIG et al., 2008a). Existe, portanto, um vínculo funcional entre a dinâmica mitocondrial e a autofagia, o que é essencial para o controle de qualidade mitocondrial (TWIG et al., 2008b). Um desequilíbrio nos eventos de fusão-fissão mitocondrial, associado à degradação mitocondrial alterada, contribui para o desequilíbrio mitocondrial observado nos músculos atrofiados.

Concordamos com Hamblin (2018) quando ele afirma que: As futuras direções mostram que as semelhanças entre exercícios e a fotobiomodulação, seguindo a dosimetria adequada, ou seja, em baixas doses, poderão induzir a síntese de radicais livres importantes para sinalização mitocondrial e nuclear, facilitando o ganho no metabolismo e também nas atividades necessárias para responder as respostas fisiológicas.

Dessa forma, parece muito claro que a prevenção, tratamento e manutenção da saúde muscular orofacial, ou seja, da tonificação dos músculos orofaciais e do pescoço, depende diretamente da funcionalidade mitocondrial. E a Fotocionioterapia combinando a Vacuoterapia e a Laserterapia proporciona esses efeitos.

## 8. CONSIDERAÇÕES FINAIS

A Odontologia vem redesenhando suas fronteiras de atuação clínica, visando melhorar os resultados de reabilitação do sistema estomatognático. A possibilidade em combinarmos duas terapias bem embasadas como a Vacuoterapia – estímulo mecânico, e a Laserterapia – estímulo fotônico, abre um portal de indicações clínicas na HOF (Harmonização Orofacial). Com o Vacumlaser (MMO), o Cirurgião-Dentista pode atuar na prevenção e no gerenciamento do envelhecimento orofacial, e também em procedimentos curativos das disfunções orofaciais.

**Referencial Bibliográfico**

BROOKES, P. S. et al. Calcium, ATP, and ROS: a mitochondrial love-hate triangle. *Am. J. Physiol. Cell Physiol.*, v. 287, p. C817–C833, 2004.

CALVANI, R. et al. Mitochondrial pathways in sarcopenia of aging and disuse muscle atrophy. *Biol Chem.*, v. 394, n. 3, p. 393–414, 2013.

CINESIOTERAPIA On line. Disponível em: <<http://cinesioterapia.com/cinesioterapia-cinesioterapia.htm/>> Capturado em 08-02-2015.

FERRARESI, C.; HUANG, Y-Y.; HAMBLIN, M. R. Photobiomodulation in human muscle tissue: an advantage in sports performance? *J. Biophotonics*, v. 9, n. 11-12, p. 1273-1299, 2016.

HAMBLIN, M. R. Mechanisms and mitochondrial redox signaling in photobiomodulation. *Photochem Photobio*, v. 94, p. 199-212, 2018.

INGALLS, C. P.; WARREN, G. L.; ARMSTRONG, R. B. Intracellular Ca<sup>2+</sup> transients in mouse soleus muscle after hindlimb unloading and reloading. *J. Appl. Physiol.*, v. 87, p. 386–390, 1999.

LIESA, M.; PALACÍN, M.; ZORZANO, A. Mitochondrial dynamics in mammalian health and disease. *Physiol. Rev.*, v. 89, p. 799–845, 2009.

LIZARELLI, R. F. Z. Autora e organizadora. Reabilitação biofotônica orofacial – fundamentos e protocolos clínicos. São Carlos: Compacta, 2018.  
LIZARELLI, R. F. Z. et al. Photo-kinesiotherapy – photobiomodulation associated with some kinesiotherapies for orofacial rehabilitation. *Proc. of SPIE Vol. 10477 104770Z-1*, 2018.

MACHADO, B. C. Z.; MAZZETTO, M. O.; SILVA, M. A. M. R.; FELICIO, C. M. Effects of oral motor exercises and laser therapy on chronic temporomandibular disorders: a randomized study with follow up. *Lasers Med Sci*, v. 31, p. 945-954, 2016.

MANOEL et al. Protocolos clínicos em estética Vacuum Laser. Disponível em: < <https://mmo.com.br/pt-br/protocolos/estetica/file/251-vacuum-laser> > Acesso em 6 Janeiro 2019.

MARZETTI, E. et al. Mitochondrial death effectors: relevance to sarcopenia and disuse muscle atrophy. *Biochim Biophys. Acta.*, v. 1800, p. 235–244, 2010.

MIN, K. et al. Mitochondrial-targeted antioxidants protect skeletal muscle against immobilization-induced muscle atrophy. *J. Appl. Physiol.*, v. 111, p. 1459–1466, 2011.

MUNHOZ, I. S. S.; HAUCK, L. A.; NICOLAU, R. A. et al. Efeito do laser vs LED na região do infravermelho próximo sobre a atividade muscular esquelética – estudo clínico. *Braz J of Biomedical Engineering*, v. 29, n. 3, p. 262-268, 2013.

NGUYEN, L. M-D; MALAMO, A. G.; LARKIN-KAISER, K. A. et al. Effect of near-infrared exposure on mitochondrial signaling in C2C12 muscle cells. *Mitochondrion*, v. 14, n. 1, p. 42-48, 2014. doi: 10.1016/j.mito.2013.11.001  
OH, C. T.; KWON, T. R.; CHOI, E. J. et al. Inhibitory effect of 660nm LED on melanin synthesis in in vitro and in vivo. *Photoderm Photoimmunol Photomed*, v. 33, p. 49-57, 2017.

ONO, T.; ISOBE, K.; NAKADA, K.; HAYASHI, J. I. Human cells are protected from mitochondrial dysfunction by complementation of DNA products in fused mitochondria. *Nat. Genet.*, v. 28, p. 272–275, 2001.

PAOLILLO, F. R.; GOBBI, S. Inovação Tecnológica: Fotoestimulação e exercício físico. *Revista do Conselho Federal de Educação Física (CONFEF)*. [http://www.confef.org.br/extra/revistaef/arquivos/2015/N57\\_SETEMBRO/08\\_INOVACAO\\_TECNOLOGICA.pdf](http://www.confef.org.br/extra/revistaef/arquivos/2015/N57_SETEMBRO/08_INOVACAO_TECNOLOGICA.pdf)

PATROCÍNIO, T.; SARDIM, A. C.; ASSIS, L. et al. Effect of low-level laser therapy (808nm) in skeletal muscle after resistance exercise training in rats. *Photomed Laser Surg*, v. 31, n. 10, p. 492-498, 2013.

PAOLILLO, F. R.; MILAN J. C.; ANICETO, I. V. et al. Effects of Infrared-Led Illumination Applied During High-Intensity Treadmill Training in Postmenopausal Women. *Photomed Laser Surg*, v. 29, n. 9, p. 639-645, 2011.

SCHAFER, A.; REICHERT, A. S. Emerging roles of mitochondrial membrane dynamics in health and disease. *Biol. Chem.*, v. 390, p. 707–715, 2009.

SHEFER, G.; ORON, U.; IRINTCHEV, A. et al. Skeletal muscle cell activation by low-energy laser irradiation: a role for the MAPK/ERK pathway. *J. Cell Physiol.*, v. 187, n. 1, p. 73-80, 2001.

SOARES, J. M.; DUARTE, J. A.; CARVALHO, J.; APPELL, H. J. The possible role of intracellular Ca<sup>2+</sup> accumulation for the development of immobilization atrophy. *Int. J. Sports Med.*, v. 14, p. 437–439, 1993.

SOUZA, J. V. Vacuoterapia. Disponível em: < <https://www.ebah.com.br/content/ABAAABeclAK/vacuoterapia> > Acesso em 6 Janeiro 2019.

TOMAZONI, S. S.; MACHADO, C. S. M.; MARCHI, T. et al. Infrared low-level laser therapy (photobiomodulation therapy) before intense progressive running test of high-level soccer players: effects on functional, muscle damage, inflammatory and oxidative stress markers – a randomized controlled trial. *Oxi Med Cell Longev*, 2019.

TWIG, G.; ELORZA, A.; MOLINA, A. J. et al. Fission and selective fusion govern mitochondrial segregation and elimination by autophagy. *EMBO J.*, v. 27, p. 433–446, 2008a.

TWIG, G. et al. Mitochondrial fusion, fission and autophagy as a quality control axis: the bioenergetic view. *Biochim Biophys Acta*, v. 1777, p. 1092-7, 2008b.

VATANSEVER, F.; RODRIGUES, N. C.; ASSIS, L. L. et al. Low intensity laser therapy accelerates muscle regeneration in aged rats. *Photonics Lasers Med*, v. 1, p. 287-297, 2012.

YU, H. S. et al. Helium-neon laser irradiation stimulates migration and proliferation in melanocytes and induces repigmentation in segmental-type vitiligo. *J Invest Dermatol.*, v. 120, n. 1, p. 56–64, 2003.

WEISS, N. et al. Altered myoplasmic Ca(2+) handling in rat fast-twitch skeletal muscle fibres during disuse atrophy. *Pflugers. Arch.*, v. 459, p. 631–644, 2010.

## CAPÍTULO 21

# PRESSÃO POSITIVA: LASER ROLLER



## Doutor em Biotecnologia Dr. Antônio Eduardo de Aquino Jr

Graduado em Educação Física (Bacharelado/Licenciatura) - UFSCar 2004/2008  
Especialista em Fisiologia do Exercício - UFSCar 2007.  
Mestre em Biotecnologia - UFSCar 2012  
Doutor em Biotecnologia - UFSCar 2015  
Pós-doutoramento - IFSC/USP 2018/2022



## Doutoranda Ana Carolina Negraes Canelada

Graduada em Fisioterapia pelo Centro Universitário Herminio Ometto (UNIARARAS); Mestra em Biotecnologia (PPGbiotec), pela Universidade Federal de São Carlos; Fisioterapeuta no Projeto de Fotodinâmica do IFSC (Instituto de Física de São Carlos/USP), em parceria com a Santa Casa de Misericórdia de São Carlos (Fibromialgia, Artrose, Doença de Parkinson, Artrite Psoriática, Capsulite Adesiva, Tendinopatia, Lesões por esforços repetitivos) (Recupero, Vacuum Laser e Laser Roller), e pesquisadora do Centro de Pesquisa em Óptica e Fotônica-CEPOF do Instituto de Física de São Carlos-USP.

## 1 – INTRODUÇÃO

A inovação tem adquirido uma importância cada vez maior, pois com a aplicação prática de idéias e tecnologias novas, com o auxílio e participação das universidades, vêm desenvolvendo equipamentos para o setor da saúde, com novas possibilidades de tratamento á população.

O Instituto de Física de São Carlos na Universidade de São Paulo, com esses processos de inovação, estão desempenhando um papel importante na emergente sociedade do conhecimento.

Nos últimos anos, seus pesquisadores vêm desenvolvendo projetos e publicando artigos com resultados positivos, sobre tecnologias combinadas, associando dois recursos fisioterápicos para uso simultâneo, possibilitando sobrepor a área de atuação dos dois recursos.

Neste capítulo, serão abordados uma breve descrição sobre a funcionalidade do equipamento, sobre o sinergismo da ação mecânica e da ação do laser, as pesquisas clínicas, as indicações e contra-indicações do equipamento LaserRoller.

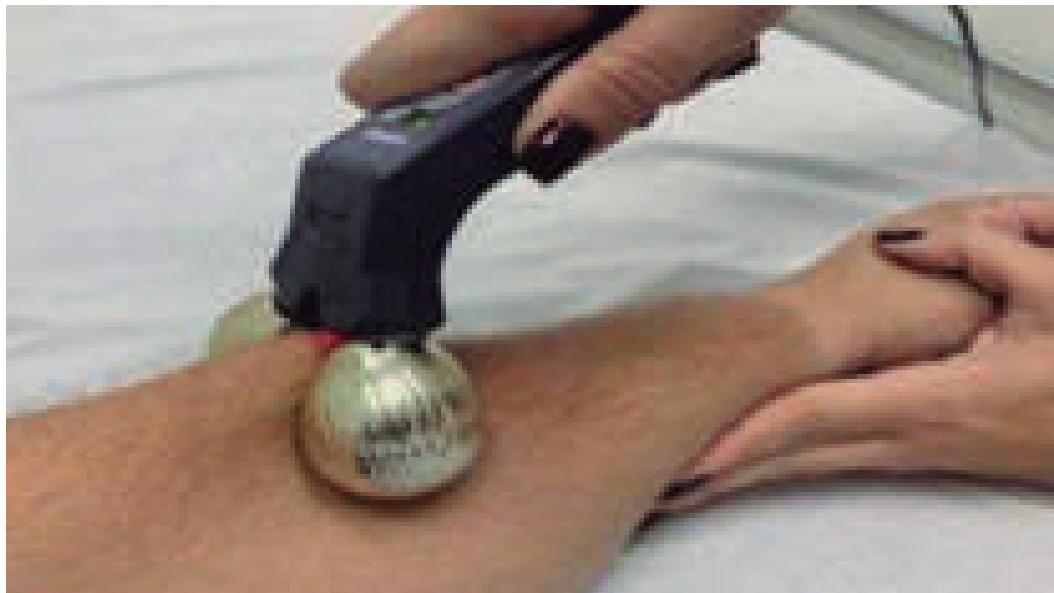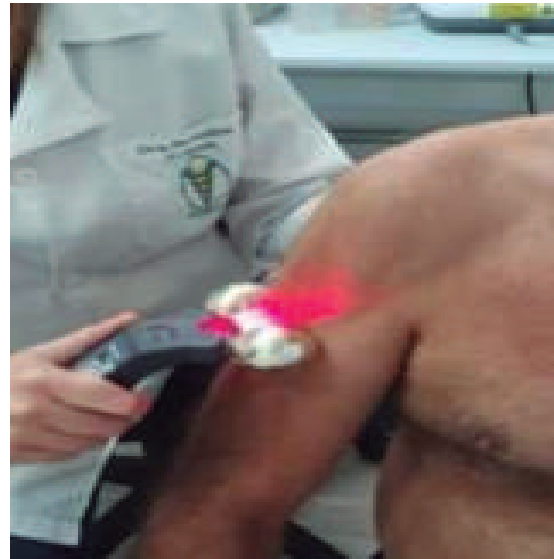
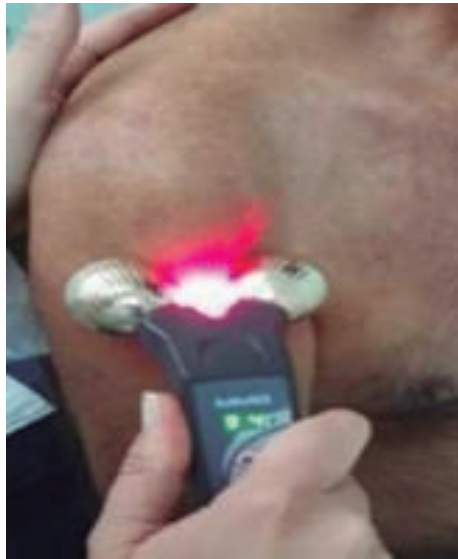
## 2 - LASER ROLLER

O equipamento de laser miofascial, foi desenvolvido pelo Laboratório de Apoio Tecnológico (LAT) do Instituto de Física de São Carlos (IFSC). Em sua geometria, apresenta duas esferas nas extremidades, onde realiza uma ação mecânica comprimindo o músculo com o auxílio das esferas, juntamente com os movimentos circulares realizadas por elas, friccionando a pele, e um deslizamento profundo, percorrendo toda a extensão do músculo, em conjunto, com a ação da luz, ajustado no visor do aparelho o comprimento de onda 660nm e 808nm e o tempo que será aplicado.

*Figura 1 - Equipamento LaserRoller, equipamento de laser miofascial.*



*Figura 2 - Ilustrações do equipamento, onde é possível observar a sinergia da ação mecânica e da ação da luz sobre os músculos do ombro e antebraço acometidos, sempre realizando o movimento no sentido das fibras musculares.*





### 3 - AÇÃO MECÂNICA E AÇÃO DO LASER

A ação mecânica consiste em uma técnica de liberação miofascial, através da compressão muscular, deslizamento profundo e movimento de fricção, que atua mobilizando instrumentalmente a fáscia, essa por sua vez, envolve cada músculo e grupo muscular, além de ossos, nervos, vasos sanguíneos e órgãos do corpo.

A função da fáscia é manter a força muscular e permitir um fácil deslizamento dos músculos entre si. Quando há alterações no movimento de deslizamento entre o músculo e a fáscia essa torna-se fixa, onde é conhecida como restrição miofascial. Essa restrição produz diminuição do movimento articular, inflamação e dor. E com o tempo também, podendo levar a má biomecânica muscular e o desalinhamento estrutural.

Com isso a liberação miofascial, tem a função de reorganizar, restaurar e alinhar a interação entre a fáscia e o músculo, proporcionando uma dilatação dos vasos sanguíneos, favorecendo maior vitalidade e flexibilidade dos tecidos cutâneos, eliminando a tensão muscular, promovendo um efeito calmante, melhorando assim a amplitude de movimento e a dor no membro afetado.

E a ação da luz do laser, que é uma fonte de luz monocromática, de exclusiva cor, apresentando comprimento de onda específica, com amplitude da faixa de ondas bem limitada, coerente (emitida em uma única frequência), colimada (os raios são quase paralelos), sincronizada e unidirecional.

Os comprimentos de onda que são usados na terapia a laser se encontram na faixa do visível ao infravermelho, o que desta forma diretamente interfere na penetração da luz nos tecidos.

A fotobiomodulação não possui potencial destrutivo, com isso não apresenta efeitos térmicos e sim efeitos fotofísicos, fotoquímicos e fotobiológicos.


Quando a luz se interage com o tecido biológico, excitações eletrônicas aumentarão a reatividade e vibrações dos núcleos gerando calor, com isso ocorrerá estímulos intracelularmente no incremento da síntese de ATP (Adenosina Trifosfato), que irá estimular o fotorreceptor citocromo-c-oxidase, resultando no aumento do metabolismo e produção de energia, conseqüentemente o aumento do metabolismo oxidativo mitocondrial, iniciando uma cascata de reações celulares que modulam o comportamento biológico, angiogênese, macrófagos e linfócitos, proporcionando uma resposta analgésica e inflamatória, e a proliferação de fibroblastos, síntese de colágeno e diferenciação de células mesenquimais em osteoblastos, entre outros, acelerando o processo de regeneração tecidual.

## PESQUISAS CLÍNICAS

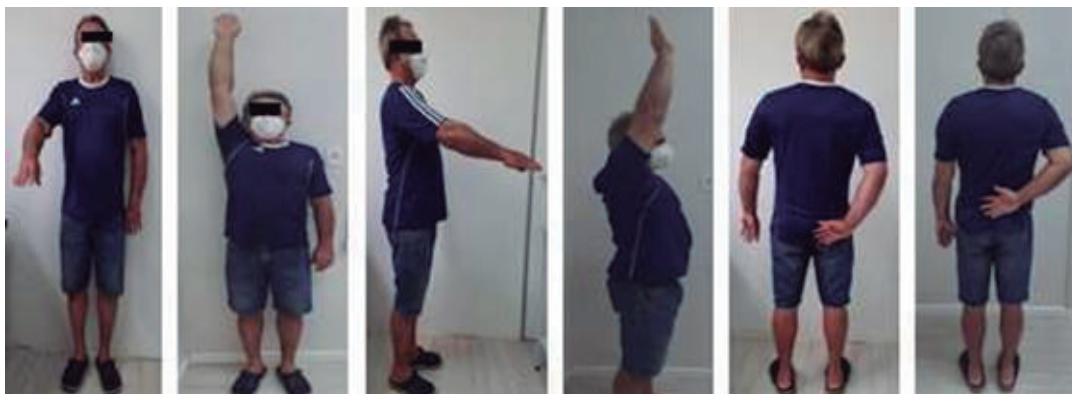O uso da fotobiomodulação associada à liberação miofascial foi apontado em vários artigos, relacionados com a ação conjugada dos tratamentos, uma delas foi aplicado em pacientes com cervicalgia, pontos-gatilhos miofasciais, tendinite do supra-espinhal, epicondilite lateral e medial e síndrome do túnel do carpo, obtendo respostas significativas, onde apresentaram uma redução de 60% referente à dor, em todas as patologias, promovendo a melhora da qualidade de vida ao paciente<sup>6</sup>, e em tese de mestrado, com resultados muito positivos, analisando alterações entre as terapias utilizadas em relação à dor e às alterações na condição de realização dos movimentos em pacientes com tendinopatia e capsulite adesiva, onde foi verificada que a ação conjugada promoveu em 35 dias uma melhora relevante nos pacientes, em relação à dor e no movimento, demonstrando assim uma grande ação terapêutica.

Após 60 dias do término do tratamento, acompanharam os pacientes que apresentavam tendinopatia e capsulite adesiva, e observaram que o tratamento sinérgico utilizando a liberação miofascial e fotobiomodulação apresentou grande relevância terapêutica, mesmo após ter passado 2 meses, permitindo a plena restauração de movimentos e ausência de dor. A composição da imagem na Figura 5 (Amostra a evolução da paciente que apresentava Capsulite Adesiva. É possível observar a evolução no grau de flexão no ombro direito, passando de 120° para 175° e rotação interna, passando de 30° para 85° em apenas 10 sessões.

*Figura 3 - Amostra a evolução da paciente que apresentava Capsulite Adesiva. É possível observar a evolução no grau de flexão no ombro direito, passando de 120° para 175° e rotação interna, passando de 30° para 85° em apenas 10 sessões.*



*Figura 4- Amostra a evolução do paciente que apresentava Tendinopatia no manguito rotador do ombro direito. É possível observar a evolução no grau de flexão no ombro direito, passando de 80° para 180°, e rotação interna, passando de 35° para 75°, em apenas 10 sessões.*



#### **4 - INDICAÇÃO**

A indicação para a utilização do equipamento é a presença de dor e inflamação, com subsequência as restrições articulares.

Como é o caso das patologias: Torcicolo, Cervicalgia, Dorsalgia, Lombalgia, Mialgias, Cialgias; Contraturas Musculares; Pontos-gatilhos Miofasciais; Tendinites (Ombro; Glútea; Calcâneo); Bursites (Ombro, Quadril); Epicondilites (Lateral e Medial); Síndrome do Túnel do Carpo; Distensão e Estiramento Muscular; Fibromialgia; Fasceíte Plantar; Pós-cirúrgico; Cicatrizes pós-traumáticas.

#### **5 - CONTRA-INDICAÇÕES**

As contra-indicações são muito importantes para que não ocorram consequências negativas ao paciente.

A fotobiomodulação e a liberação miofascial apresentam algumas restrições, como: Feridas abertas ou com Hemorragias; Infecções; Hematomas; Deficiência circulatória aguda; Tratamento com anticoagulante; Hipersensibilidade da pele; Diabetes descontrolada; Osteoporose; Trombose; Tromboflebite; Câncer ou tumores; Sobre o útero em gestação e aplicação direta sobre os olhos (abertos ou fechados).

## 6 - CONCLUSÃO

Desta forma, o equipamento LaserRoller, que apresenta uma ação sinérgica, está cada vez mais autêntica para os tratamentos analgésicos, inflamatórios e com restrições articulares, proporcionando uma recuperação com redução mais rápida do tratamento aos pacientes, com a melhora da dor e do movimento, promovendo uma maior funcionalidade e qualidade de vida ao paciente.



## Referencial Bibliográfico

AJIMSHA, M.S.; AL-MUDAHKA, N.R.; AL-MADZHAR, J.A. Effectiveness of myofascial release: Systematic review of randomized controlled trails. J Bodyw Mov Ther, v.19, n.1, 102-112p. 2015.

CANELADA, A.C.N, et al. A Case Report on the Use of a Conjugated System of Myofascial Release for Shoulder Capsulitis. J Nov Physiother, v11, 476p. 2021.

\_\_\_\_\_. Ação conjugada de laser e liberação miofascial nos processos inflamatórios e degenerativos do ombro: estudo piloto. Pós-Graduação em Biotecnologia (PPGbiotec) [DISSERTAÇÃO MESTRADO]. São Carlos: Universidade Federal de São Carlos; 2022.

\_\_\_\_\_. Can a new synergistic proposal involving photo bio modulation and myofascial release accelerate the evolution of adhesive capsulitis and tendinopathies? J Nov Physiother, v12, 535p. 2022.

\_\_\_\_\_. The Synergy of Photobiomodulation and Myofascial Release in Upper Limb Injuries-Case Series. J Nov Physiother, v.12, 515p. 2022.

DE SOUZA SIMAO M.L.; FERNANDES, A.C.; FERREIRA, K.R.; DE OLIVEIRA, L.S.; MARIO, E.G. Comparison between the Singular Action and the Synergistic Action of Therapeutic Resources in the Treatment of Knee Osteoarthritis in Women: A Blind and Randomized Study. J Nov Physiother v.9, n.2, 2019.

MANHEIN, C. The Miofascial Release Manual. Thorofare NJ. Editora Slack .Incorporated. 2001.

MOURAD, M. R. Terapia miofascial no tratamento de contusão por trauma direto do trato iliotibial em jogadores de futebol profissional de Osasco. Terapia Manual, v. 3, n. 12, p. 431- 437. 2005.

JUNIOR, A.E.A.; CARBINATTO, F.M.; FRANCO, D.M.; BRUNO, J.S.A.; SIMAO, M.L.S. The Laser and Ultrasound: The Ultra Laser like Efficient Treatment to Fibromyalgia by Palms of Hands—Comparative Study. J Nov Physiother v.11, n.2. 2020.

KARU, T.L. Mechanisms of low-power laser light action on cellular level. In: Karu, T.I.&Lubart, R. Effects of low-power light on biological systems V.Amsterdam, Netherlands:Proceedings of SPIE. 2000.

MANSILLA, P. D. Q. D., et al. Os Benefícios da Utilização Adequada do Laserterapia de Baixa Frequência em Lesões Cutâneas. 2017.

NASCIMENTO D.G., et al. Efeitos da cicatrização com laser HeNe 632.8 nm sobre a cicatrização de feridas em ratos. Cienc Cuid Saúde. 5:229-35, 2006.

PANHÓCA VH, NOGUEIRA MS, BAGNATO VS (2020) Treatment of facial nerve palsies wit laser and endermotherapy: a report of two cases. Laser Phys v.18, n.1. 2020.

SILVA E.M., GOMES S.P., ULBRICH, L.M., GIOVANINI, A.F. Avaliação histológica da laserterapia de baixa intensidade na cicatrização de tecidos epitelial, conjuntivo e ósseo: estudo experimental de ratos. RSBO. v.4, 29-35p. 2007.

TAMAE PE, DOS SANTOS AV, SIMÃO MLS, CANELADA ACN, ZAMPIERI, K.R; ET AL. Can the associated use of negative pressure and laser therapy be a new and efficient treatment for Parkinson's pain? A comparative study. J Alzheimers Dis Parkinsonism v.10. 2020.

## CAPÍTULO 22

# BIOSSEGURANÇA

**Especialista em Gestão de Projetos Inovadores  
Eng. Especialista Anderson Luís Zanchin**

*Graduado em Engenharia Elétrica com ênfase em eletrônica pela Universidade Paulista – UNIP. Especialista em Gestão de Produção pela Universidade Federal de São Carlos – UFSCar. Especialista em Gestão de Projetos Inovadores pela Universidade de São Paulo – USP. Diretor de Engenharia P&D na MM Optics e experiência em desenvolvimento de equipamentos para a área da saúde*

**Pós-doutora em Física  
Dra. Karen Cristina Laurenti**

*Bacharel em Fisioterapia pelo Centro Universitário de Araraquara - UNIARA. Mestre em Bioengenharia - Universidade de São Paulo/USP - São Carlos (2007) e Doutora em Ciências também pela Universidade de São Paulo/USP - São Carlos (2011). Pós-doutorado em Física pela Universidade Estadual de Ponta Grossa - UEPG/Ponta Grossa/PR (2016). Pesquisadora do Centro de Pesquisa em Óptica e Fotônica - CePOF do Instituto de Física de São Carlos - USP. Consultora Científica da MM Optics - São Carlos. Especialista em Fisioterapia Hospitalar com Enfoque em UTI (2020).*

## 1 – INTRODUÇÃO

O controle de infecções e de acidentes envolvendo profissionais da área da saúde tem sido um tema amplamente discutido, não somente nos ambientes hospitalares, mas também em outros ambientes profissionais, como em consultórios odontológicos, clínicas médicas, clínicas veterinárias e nos serviços de fisioterapia (MANUAL DE BIOSSEGURANÇA, 2015).

É essencial a padronização e manutenção das clínicas/consultórios com as medidas de biossegurança com ações voltadas para a prevenção, minimização ou eliminação dos riscos inerentes às atividades de pesquisa, produção, ensino, desenvolvimento tecnológico e prestação de serviços; riscos que podem comprometer a saúde do homem, dos animais, do meio ambiente ou a qualidade dos trabalhos desenvolvidos (MANUAL DE BIOSSEGURANÇA, 2018).

## 2- IMUNIZAÇÃO

De acordo com a Sociedade Brasileira de Imunização (SBIIm) tem sido amplamente discutido sobre a imunização dos profissionais da área da saúde e tornou tema de reflexões e questionamentos. A SBIIm publicou o calendário de imunização ocupacional, recomendando as vacinas de acordo com a profissão, considerando os riscos ocupacionais específicos de cada atividade. Dentre as vacinas recomendadas para os profissionais da área da saúde estão: vacinas contra hepatite A e B, contra difteria, tétano e coqueluche, varicela, influenza, antimeningocócica C conjugada e tríplice viral (contra sarampo, caxumba e rubéola).

## 3 - EQUIPAMENTO

O Ultrassom terapêutico e o laser de baixa intensidade são alguns dos equipamentos mais utilizados para tratamento pelos fisioterapeutas. É imprescindível, portanto, para que uma determinada área seja atingida pelas ondas ultrassônicas, o fisioterapeuta tenha conhecimento de uma série de fatores como intensidade, frequência, ciclo de pulso, área do transdutor, tempo de aplicação, técnica de aplicação e agente de acoplamento. No caso do laser, deve se conhecer qual comprimento de onda será utilizado para uma determinada aplicação. O RECUPERO deve ser usado da forma correta, colocando uma camada de gel condutor diretamente na área afetada e depois acoplar o transdutor, fazendo movimentos lentos, de forma circular ou em forma de “8”, mas nunca de modo estacionário.

O equipamento deve ser aferido e calibrado a cada seis meses pelo menos, ainda que seja apenas uma manutenção preventiva. O técnico irá aferir e calibrar seu equipamento conforme as normativas do INMETRO (Instituto Nacional de Metrologia, Qualidade e Tecnologia). Um relatório será feito sobre seu equipamento, o que é importante lembrar que o mesmo deve ser guardado, pois, durante uma fiscalização, por exemplo, o fiscal poderá pedir informações sobre a calibragem e aferição do seu equipamento.



Antes da utilização do equipamento Recupero, nós como fisioterapeutas devemos levar em consideração:

*Cuidado ao transportar o equipamento;*

*Colocar o equipamento em uma superfície limpa, segura, plana e livre de vibrações;*

*Não bloquear a ventilação do equipamento;*

*Evitar ambientes úmidos, quentes e empoeirados;*

*Não introduzir nenhum objeto e nem abrir o equipamento;*

*Os fisioterapeutas que manipularem este equipamento devem analisar a frequência, intensidade, ciclo de pulso e a duração do tratamento da área a ser tratada;*

*Respeitar os critérios de contra-indicação deste equipamento;*

*A higienização da área do transdutor (peça de mão) deve ser feita a cada paciente. Para a limpeza, desligue o equipamento da fonte de alimentação, limpe com um pano limpo umedecido com álcool 70%. A limpeza deve ser feita no transdutor (peça de mão) e no cabo que o liga ao equipamento;*

*Não colocar o transdutor (peça de mão) em líquidos;*

*O transdutor (peça de mão) deve estar a 90°C acoplado com gel em contato com a área a ser tratada e realizar movimentos circulares;*

*Explicar claramente o procedimento de cada patologia ao paciente;*

*Documentar a evolução do paciente bem como os parâmetros utilizados a cada sessão;*

*Ler e explicar para o paciente o Termo de Consentimento Livre e Esclarecido e,*

*Cuidado com o transdutor (peça de mão) para não derrubar ou bater o que causaria danos ao equipamento.*

#### 4- FISIOTERAPEUTA

O profissional deve adotar as seguintes condutas para garantir uma prática clínica segura:

*Assepsia das mãos antes de atender qualquer paciente e paramentação adequada;*

*Usar óculos de proteção para os procedimentos para uso do RECUPERO. O PROFISSIONAL E O PACIENTE DEVEM USAR ÓCULOS DE PROTEÇÃO ESPECÍFICOS PARA A POTÊNCIA DO LASER (Figura1).*

*Seguir as normas de uso correto do equipamento seguindo o manual;*

*Riscos elétricos também podem ocorrer, o aparelho deve ser ligado sem extensões, em redes específicas utilizando estabilizadores de voltagem;*


*Prestar assistência no máximo um paciente por vez, nunca se ausentando, em qualquer etapa, do local onde o procedimento é realizado;*

*Aplicar a técnica em ambiente próprio que garanta o máximo de higiene e segurança estabelecidos em normas da ANVISA ou outras em vigor;*

*Calibração periódica (semestral) do equipamento;*

*O bom andamento do procedimento clínico depende de alguns fatores como o diagnóstico correto, acompanhamento da evolução da patologia do paciente, observação e seguimento das contraindicações e,*

Figura 1: Proteção ocular de operador (A) e proteção ocular do paciente (B).



## 5 - PACIENTE

*Deve ser explicado ao paciente todo o procedimento e esclarecimento de quaisquer dúvidas;*

*Explicar ao paciente a importância do uso de óculos de proteção;*

*Seguir as recomendações caseiras;*

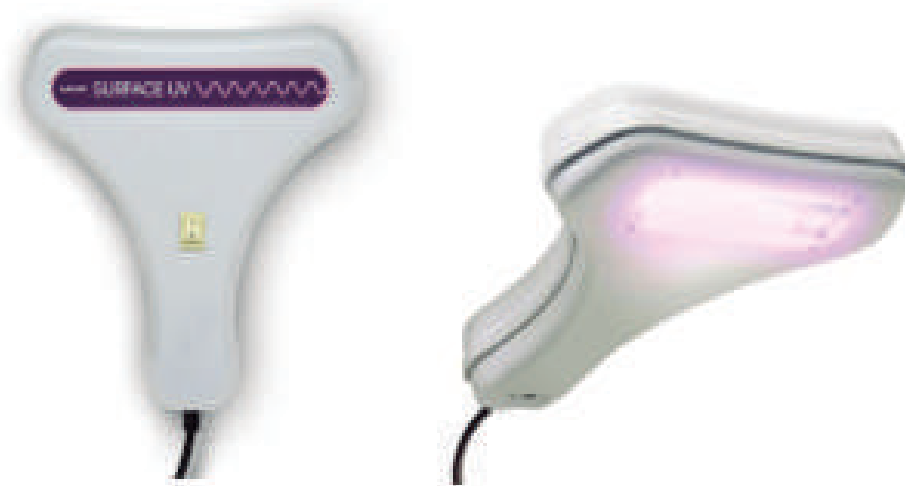*Dar autorização por escrito para receber o tratamento e,*

*Solicitar ao paciente que avise se sentir qualquer desconforto.*

## 6 - CONSULTÓRIO

O consultório fisioterapêutico é um local de promoção, manutenção e reabilitação da saúde e sua limpeza é fundamental para que ele seja um lugar seguro. Estar sempre em contato com diversas doenças é um fator de risco para o fisioterapeuta e os seus equipamentos se tornem vetores. A limpeza constante e correta é a melhor maneira para o controle da proliferação de micro-organismos. As infecções podem ser evitadas por atitudes simples, como a lavagem das mãos, desinfecção adequada do local de trabalho com álcool 70% e desinfecção de superfícies com luz UV (Surface, MMOptics, São Carlos, SP, Brasil). (Figura 2). Deve-se também verificar o bom funcionamento da rede elétrica que alimenta o aparelho, é indicado ainda, o uso de estabilizador de voltagem.

*Figura 2: Descontaminação com luz UV (Surface UV, MMO).*



## 7 - PROCEDIMENTO CLÍNICO

*Para a realização de um procedimento clínico de sucesso são necessárias algumas recomendações:*

*Diagnóstico correto;*

*Estar atento as contraindicações do equipamento Recupero;*

*Lavar os óculos com água corrente e sabão neutro antes e após o tratamento;*

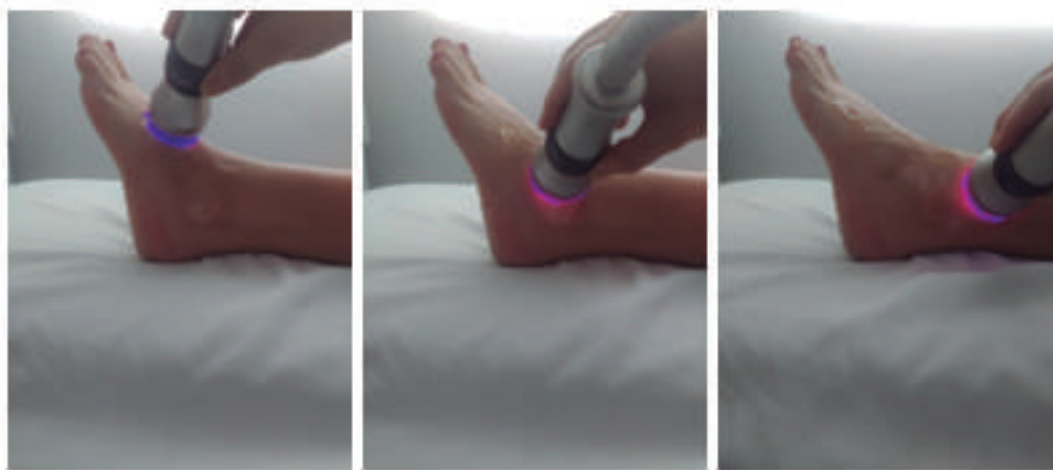*Colocar uma camada de gel condutor diretamente na área a ser tratada (Figura 3);*

*Seguidamente, o transdutor (peça de mão) do equipamento deve ser acoplado sob o gel aplicado, fazendo movimentos lentos;*

*Os movimentos devem ser em forma circular ou em forma de “8” e,*

*NUNCA deixar o transdutor parado sobre o mesmo local.*

*Figura 3: Colocação de gel, aplicação do transdutor em movimentos circulares*



*Fonte: Arquivo pessoal*

## **8 - DOSIMETRIA**

Para garantir o melhor resultado para cada plano de tratamento com o equipamento Recupero as características fotossônicas devem ser levadas em consideração.

## **9 - CONSENTIMENTO LIVRE E ESCLARECIDO**

Lizarelli (2018) ressalta que TODOS OS PACIENTES devem preencher uma Autorização POR ESCRITO para receber o tratamento fotossônico. Esse documento deverá ser guardado junto à ficha clínica do paciente, pois nele, o paciente assina que se tornou ciente dos benefícios, riscos e possíveis resultados, concedendo ao profissional o direito de registrar com fotografias e vídeos todos os procedimentos que poderão, sendo o profissional acadêmico ou não, também serem utilizadas para fins didáticos e profissionais. Caso o paciente solicite, poderá ter uma cópia do documento.

### Referencial Bibliográfico

LIZARELLI, R.F.Z. Reabilitação Biofotônica Orofacial: fundamentos e protocolos clínicos. São Carlos. Compacta Gráfica e Editora, 2018.

MANUAL DE BIOSSEGURANÇA. Centro Universitário De Maceió. Disponível em <https://cesmac.edu.br/admin/wp-content/uploads/2015/09/Manual-de-Biosseguran%C3%A7a-do-Curso-de-Fisioterapia-2015.pdf>. Acesso em: 03 junho de 2020.

MANUAL DE BIOSSEGURANÇA. Fundação Educacional Manuel Guedes. Biossegurança Habilitação Profissional de Técnico em Saúde Bucal Módulo I. Tatuí, 2018. Disponível em: <https://irp-cdn.multiscreensite.com/64d4fda7/files/uploaded/Apostila%20Biosseguranca%20-%20mod%20I.pdf>. Acesso em: 03 de junho de 2020.

SOCIEDADE BRASILEIRA DE IMUNIZAÇÃO - (SBIm). Disponível em: <https://sbim.org.br/>. Acesso em: 03 de junho de 2020.

## CAPÍTULO 23

# TRATAMENTO APLICANDO LASER EM ALTERAÇÃO DE OLFATO E PALADAR EM COVID-19 LONGA



**Professor Doutor  
Prof. Dr. Vitor Hugo Panhóca**

*Especialista em Dor Orofacial, Disfunção Temporomandibular pela Escola Paulista de Medicina da Universidade Federal de São Paulo (UNIFESP).  
Professor convidado no curso de Pós-Graduação em DTM e Dor Orofacial da Faculdade São Leopoldo Mandic (Campinas/SP e São Paulo/SP)  
Atualmente é Pesquisador no Laboratório de Biofotônica (IFSC – USP).  
Consultor em Odontologia na MM Optics (São Carlos/SP).*

## 1 – INTRODUÇÃO

Na província de Hubei, na China, na cidade de Wuhan mais especificamente, no final de 2019 iniciou um surto de uma doença até então desconhecida, a qual foi designada posteriormente como Covid 19. A Covid 19 causada por coronavírus, contendo um RNA, é responsável pela transmissão da doença. Esse é um vírus classificado como retrovírus que é conhecido como SARS-CoV-2. Segundo a OMS, em dezembro de 2021, mais de 22 milhões de casos foram confirmados com mais de 610 mil mortes ocorrendo como resultado dessa pandemia no Brasil.

A COVID-19 é uma doença infecciosa e tem como principais sintomas febre, cansaço e tosse seca (ISER et al., 2020). Outros sintomas menos comuns e que podem afetar alguns pacientes são: ageusia (perda de paladar) ou anosmia (perda de olfato), lesões bucais, congestão nasal, conjuntivite, dor de garganta, dor de cabeça, zumbido, paralisia facial, dores nos músculos ou juntas, diferentes tipos de erupção cutânea, náusea ou vômito, diarreia, calafrios ou tonturas. A complicação da Covid-19 pode levar a pneumonia, insuficiência respiratória, lesão pulmonar aguda, síndrome respiratória aguda (SAR), choque, trombose, lesão cardiovascular, lesão renal aguda e lesões neurológicas. Sendo que a Covid-19 em última fase pode levar a óbito. (ISER et al., 2020).

A OMS em novembro de 2021 designou a variante da COVID-19 B.1.1.529 como uma variante de preocupação denominada Ômicron. Essa variante, apresenta muitas mutações, algumas das quais preocupantes. As outras variantes de preocupação ainda estão em circulação e são: Alfa, Beta, Gama e Delta. As novas variantes, tal como a Ômicron tem se mostrado menos agressivas, mais com maior facilidade de transmissão e vem causando menos sequelas em pacientes acometidos por esta doença. Sendo assim, a movimentação da população faz o vírus da Covid-19 circular cada vez mais promovendo mais mutações. Desta forma, se torna importante as medidas de prevenção para transmissão deste vírus para reduzir o risco de exposição ao vírus. A vacinação contra a COVID-19, uso de máscaras, manter a higiene das mãos, deixar os ambientes bem ventilados sempre que possível, evitar aglomerações e reduzir ao máximo o contato próximo com muitas pessoas, principalmente em espaços fechados são até agora as melhores atitudes para se evitar que a pandemia sobrecarregue os atendimentos ambulatoriais e hospitalares do nosso sistema de saúde. Além disso, evita um aumento de pacientes sequelados, já que se sabe que as respostas de cada paciente podem variar de acordo com cada indivíduo (ISER et al., 2020).

Acredita-se que o SARS-CoV-2 se espalhe entre indivíduos que possam estar em contato próximo (a menos de 1,8 metros). A transmissão seria por meio de saliva, perdigotos, que são pequenas gotículas produzidas quando uma pessoa infectada fala, tosse ou espirra. Essa seria a via mais provável de contágio. O contágio é considerado evitável entre indivíduos quando estes ficam em grandes distâncias um dos outros. Os dentistas são profissionais de saúde que se encontram bastante suscetíveis ao contágio devido aos aerossóis produzidos durante o tratamento odontológico. Os aerossóis podem ficar por horas no ar contaminando o ambiente de consultório (BESSEGATO et al., 2021). Todos os cuidados de uso de Equipamento de Proteção Individual – EPI, devem ser realizados em ambiente clínico odontológico, bem como: desinfecção de bancadas, cadeiras e outras superfícies para se evitar contaminação dos pacientes, profissionais e auxiliares. Entretanto, o COVID-19 é uma doença que ainda estamos aprendendo sobre como o vírus se espalha e as sequelas que podem causar. Além disso, o SARS-CoV-2 pode ser transmitido por pessoas que não apresentam sintomas.

A Biofotônica usa luz para terapia e é aplicada nos pacientes com intenção de causar efeitos analgésico, modulação inflamatória, antiedematoso, reparos cicatriciais e neurais. Essa terapia com luz pode ser realizada através de aparelhos com laser de baixa potência ou LEDs para diversas sequelas de pós-covid-19 (BESSEGATO et al., 2021).



Esses aparelhos não utilizam nenhum procedimento invasivo. A terapia Biofotônica é aplicada externamente sobre a pele (Dias et al., 2022). O laser ou LED não oferecem complicações à integridade física dos pacientes. Durante a aplicação de luz, os profissionais e voluntários devem utilizar obrigatoriamente óculos especiais para proteção dos olhos. Além do tratamento com luz visível e no infravermelho próximo a luz ultravioleta pode ser utilizada para desinfecção de superfície ou mesmo o ar contaminado em ambientes fechado (BESSEGATO et al., 2021).

### **ORIENTAÇÕES PARA CONTROLE E PREVENÇÃO DE INFECÇÕES DE COVI-19 NA CLÍNICA ODONTOLÓGICA.**

Vários cuidados devem ser tomados para evitar a contaminação em ambiente de consultório odontológico. Inicialmente deve trabalhar com agendamento com hora marcada evitando aglomeração de pacientes na sala de espera. Quando o paciente adentrar a sala de espera deve se medir sua temperatura corpórea que deve estar estável na média de 37° C. Todas as salas do ambiente clínico devem ter álcool 70 em gel a disposição para higienização das mãos. Devemos solicitar que o paciente limite o número de visitantes que o acompanham à consulta odontológica apenas às pessoas necessárias. Tanto os pacientes quanto os acompanhantes devem usar máscaras ao entrarem nas instalações clínicas. Uma boa medida é instalar barreiras físicas (por exemplo, janelas de vidro ou plástico) nas áreas de recepção para limitar o contato próximo entre o pessoal de atendimento e pacientes potencialmente infecciosos.

Devemos remover revistas, brinquedos, entre outros objetos de difícil descontaminação da sala de espera. É indicado educar os pacientes, visitantes e profissionais sobre a importância de realizar a higiene das mãos com álcool imediatamente antes e depois de qualquer contato com sua máscara e superfícies que possam estar contaminadas. Procure realizar atendimento clínico de maneira que os instrumentos operatórios estejam limpos ou estéreis de maneira que o procedimento odontológico esteja prontamente acessível. Todos os outros suprimentos e instrumentos devem estar embalados ou em armazenamento coberto, como gavetas e armários, e longe de possíveis contaminações. Quaisquer suprimentos e equipamentos expostos, mas não utilizados durante o procedimento, devem ser considerados contaminados e devem ser descartados ou reprocessados adequadamente após a conclusão do procedimento.

Quando procedimentos que possam gerar aerossol forem realizados para atendimento odontológico, o ideal seria atendimento a quatro mãos com sucção de saliva usando bomba vácuo. Além disso, barreiras físicas como uso de protetor facial plástico para minimizar respingos de gotículas e aerossóis protegem o profissional e seus auxiliares.

O número de profissionais dentro da sala de atendimento clínico durante os procedimentos deve ser limitado, apenas aos profissionais necessários para atender o paciente e dar suporte ao procedimento devem estar presentes. O uso de enxaguatórios bucais pré-procedimentos auxilia na descontaminação bucal evitando aerossóis contaminados dentro da sala de atendimento. Atualmente, existem sanitizadores de ar que usam luz ultravioleta (UVC) com comprimento de onda entre 200 e 280nm com energia suficiente para quebra das ligações químicas de moléculas que constituem o DNA ou RNA do vírus prevenindo a contaminação por ar dentro de ambiente clínico. (Figura 1).

*Figura 1. Mostrando aparelho Oxy Clean (MMOptics, São Carlos – SP) que faz descontaminação de ar.*

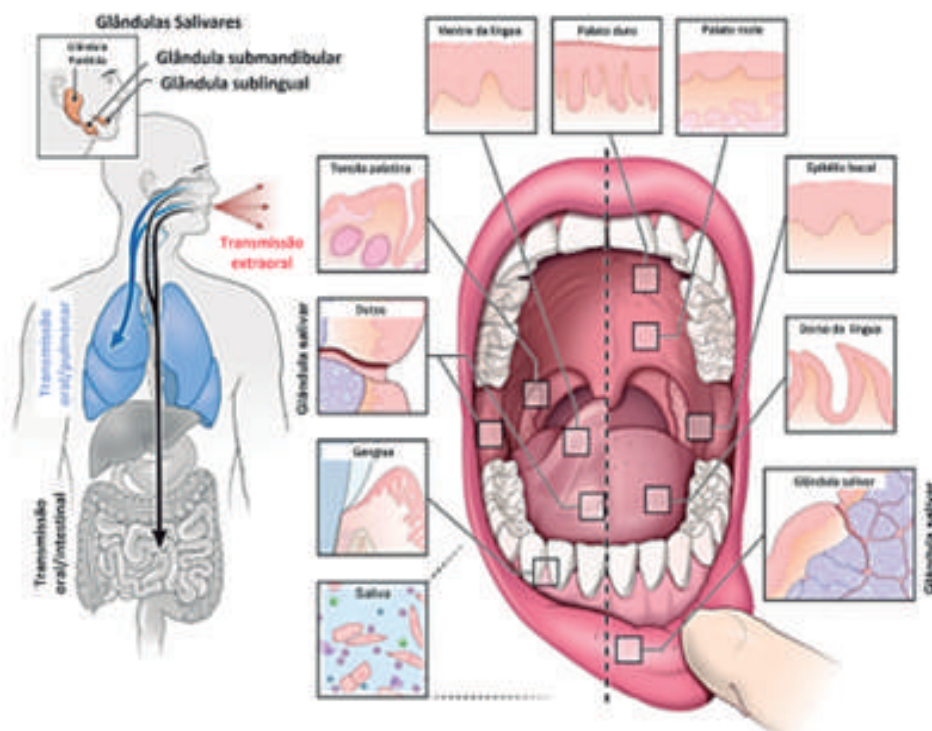


## CONTÁGIO ATRAVÉS DA CAVIDADE BUCAL

A Covid-19 é uma infecção viral causada pelo SARS-CoV-2 que se manifesta em vários órgãos do corpo humano. Vários sinais e sintomas clínicos com maior ou menor grau de severidade se apresentam em pacientes contaminados com SARS-CoV-2. Na cavidade bucal, podemos encontrar manifestações como: ageusia (alteração de paladar), candidíase, perda de papilas da língua, aftas, úlceras, queilite, glossite, xerostomia, infecção recorrente por herpes vírus, gengivite ulcerativa necrosante, eritema multifforme e parotidite (ISER et al., 2020). Os relatos encontrados são que essas manifestações podem ser encontradas logo a seguir ao contágio com o vírus e até após 14 dias, sendo que em idosos isso pode ocorrer de maneira mais rápida e severa. O reparo das lesões bucais tem uma relação direta com a resolução da doença Covid-19, mostrando uma correlação entre infecção pelo vírus, manifestação clínica bucal e sua resolução (BRANDINI et al., 2021).

A cavidade bucal é considerada como um local propício a dar entrada para vários patógenos, e causar várias doenças, incluindo o SARS-CoV-2. Isso foi comprovado laboratorialmente pela presença desse vírus na saliva de pacientes com Covid-19. A saliva contaminada com alta carga viral ocorre no início da contaminação e o número de vírus tende a diminuir no final da doença. Isso sugere que a eliminação salivar do vírus está correlacionada com a manifestação da doença. O SARS-CoV-2 se liga aos receptores ACE2 e TMPRSS (TMPRSS2 e TMPRSS4) que é encontrado na cavidade oral, permitindo a ligação entre o receptor e a proteína viral “Spike” (S). Podemos encontrar a presença de ACE2 e TMPRSS (TMPRSS2 e TMPRSS4) e vírus em diferentes tecidos bucais, como: mucosa bucal, epitélio gengival, glândulas salivares e papilas linguais. (BRANDINI et al., 2021) (Figura 2) A interação da proteína transmembrana ACE2 com a proteína S permite que o vírus se una com a célula hospedeira, transferindo seu conteúdo de RNA que usa a célula para replicar levando a lise celular fazendo com que apareçam lesões e manifestações bucais. Além desse mecanismo, que poderia explicar a causa de algumas manifestações bucais, as lesões bucais também podem ocorrer em função de infecções oportunistas facilitadas por danos sistêmicos e diminuição da resposta imunológica. (BRANDINI et al., 2021).

*Figura 2. A cavidade bucal pode ser uma porta de entrada do vírus SARS-CoV-2 para contaminação de Covid-19 através dos receptores ACE2 e TMPRSS (TMPRSS2 e TMPRSS4) presentes na mucosa bucal e glândulas. A saliva também pode desempenhar um papel central na transmissão extraoral do vírus para outras pessoas.*



Fonte: Adaptado de HUANG et al., 2021.

## TRATAMENTOS APLICANDO LUZ

Ao longo dos tempos a luz solar tem sido conhecida por seus amplos efeitos à saúde para inúmeras doenças. Em 1903 o Dr. Niels Ryberg Finsen, um médico dinamarquês, recebeu o Prêmio Nobel de Fisiologia ou Medicina por seu trabalho no tratamento da tuberculose com luz ultravioleta ou azul e varíola com luz vermelha (GRZYBOWSKI, A., & PIETRZAK, K., 2012). A prática clínica contemporânea da terapia de laser de baixa (TLBP) é o resultado da evolução contínua desde sua primeira aplicação há mais de meio século, quando o trabalho do Dr. Endre Mester e colegas da Semmelweis Medical University in Hungary demonstrou seus benefícios terapêuticos para a cicatrização de feridas (MESTER, et al., 1968).

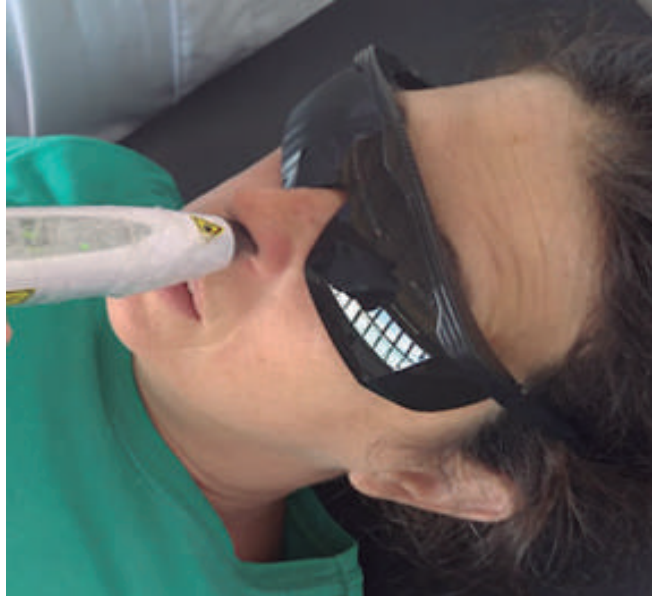Diversas são as manifestações bucais e faciais em pacientes acometidos de Covid-19 podendo deixar sequelas que por muitas vezes perduram por vários meses. A experiência que adquirimos no Centro de Inovação, Ciência e Tecnologia na Área de Saúde (CITESC) de São Carlos (SP) tem mostrado que as principais sequelas deixadas por esta doença são anosmia, hiposmia, ageusia, paralisia facial, parestesia, neuropatia periférica (formigamento) na face, zumbido e parotidite aguda. Os tratamentos realizados com aplicação em saúde podem ser terapias de baixa (TLBP) ou alta potência (TLAP). Nas sequelas do Covid-19 são aplicadas as TLBP e em contraposição à TLAP muito usada na odontologia com finalidade cirúrgica apresentando aquecimento dos tecidos tratados. A TLBP, apresenta aquecimento desprezível dos tecidos, também chamado de laser terapêutico e no inglês conhecido como “cold laser” (laser frio). A TLBP é um tipo de terapia com luz intensa que utiliza uma luz dirigida de um determinado comprimento de onda definido, normalmente entre 600 e 1000nm, para provocar trocas fotobiomodulação em células e dar suporte ao organismo para sua cura. A TLBP são também empregados para modulação inflamatória, cicatrização de feridas, regeneração dos tecidos, reparação neural e alívio de dor (LIEBERT et al., 2020). Bastante apropriados para a terapia de pontos gatilhos (Trigger Point), pontos sensíveis (Tender Points) e pontos reflexos na musculatura.

## **ANOSMIA E HIPOSMIA**

A hiposmia ou anosmia são distúrbios relacionados a alteração da olfação. A anosmia e a hiposmia são termos que se referem à perda completa ou parcial do olfato, respectivamente. Parosmia é uma disfunção associada à detecção de cheiros que é caracterizada pela inabilidade do cérebro de identificar devidamente o odor "natural" de um cheiro. A olfação é o primeiro órgão dos sentidos a se desenvolver embriologicamente. Cerca de 70% dos pacientes acometidos por Covid-19 relatam alteração de olfato como anosmia ou hiposmia. Esses sintomas perduram após a Covid-19 deixando como sequelas também alteração de olfato dificuldade e confusão para reconhecer cheiros de alimentos e aromas. O olfato é um dos fatores que permitem ao ser humano compreender e se relacionar com o meio ambiente, sendo importante para uma boa qualidade de vida. Além disso, serve como importante instrumento de alerta contra perigos a nossa vida: alimentos estragados, fumaças de incêndio, gases tóxicos, entre outros. Sua disfunção acarreta importantes perdas sociais e profissionais.

O tratamento indicado para anosmia é feito com aparelho Recover® ou Laser Duo® (MMOptics, São Carlos, SP) que tem potência de 100mW com comprimento de onda infravermelho (808nm), durante 5 minutos, entregando energia 30J em cada narina. A aplicação é feita intranasal, deve se ter cuidado de realizar a aplicação do feixe de laser de maneira que não se irradie a região dos globos oculares evitando danos a essa região. (Figura 3)

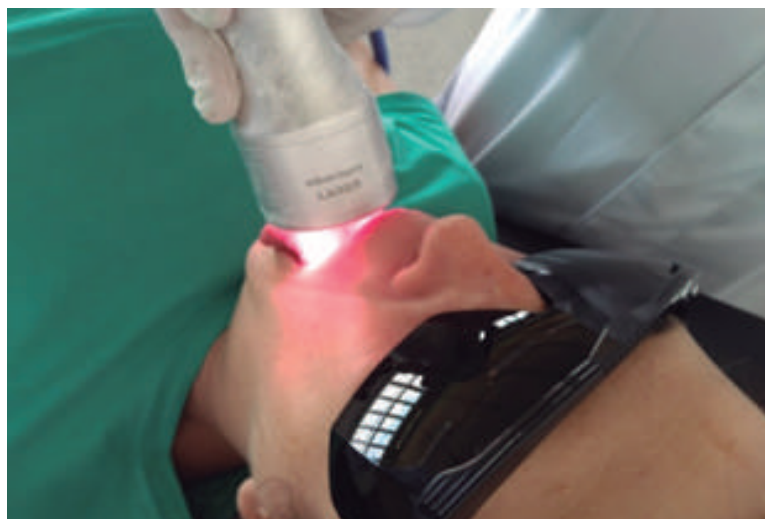*Figura 3. TLBP com irradiação intranasal para tratamento de hiposmia com intenção de irradiar os terminais nervosos do bulbo olfatório.*



### **AGEUSIA E HIPOGEUSIA**

A ageusia é a perda da capacidade para sentir sabor. Hipogeusia é a diminuição da capacidade para sentir o sabor da comida ou de alguns tipos específicos de alimentos. Parageusia está relacionado com o paciente que sente confusão em sentir o sabor de um alimento, dificuldade em definir o sabor. (Figura 4)

*Figura 4. TLBP com irradiação do dorso da língua e superfície lateral das bochechas com a boca ligeiramente aberta tendo intenção de irradiar as laterais direitas e esquerdas da língua para tratamento da ageusia.*



## CASO CLÍNICO

O paciente estava infectado com o vírus SARS02 e não precisou ser hospitalizado, recebendo apenas tratamento clínico para COVID-19. A principal queixa inicial na anamnese foi que ela tinha confusão sem olfato e paladar, que se iniciou no período de infecção e continuou até a anamnese sem qualquer melhora. Este paciente estava em boa saúde em geral e não relatou nenhum problema de pressão arterial, diabetes ou qualquer outra comorbidade. Ele relatou a mudança no olfato e no paladar diretamente quando contraiu a Covid-19.

Paciente L.H.N., 60 anos, branca, do sexo feminino, profissão de dona de casa. O diagnóstico dado ao paciente foi parosmia (distorção de odores) e parageusia (distorção de sabores) como sequela da COVID-19. Procurou ambulatório na Santa Casa da Misericórdia de São Carlos (São Carlos - SP - Brasil) em parceria com o Centro de Inovação e Tecnologia na Área da Saúde (CITESC - São Carlos - SP - Brasil), para tratamento da sequela pós-COVID-19 em 1º de junho de 2022.

Nosso protocolo de tratamento para pacientes com sequelas de Covid-19 com sequelas de olfato e paladar é aprovado através de um projeto apresentado na Santa Casa da Misericórdia de São Carlos (São Carlos - SP - Brasil), aprovação nº: 5.615.863/2022. O diagnóstico dado ao paciente foi parosmia (distorção de odores) e parageusia (distorção de sabores) como sequela da COVID-19. Antes do tratamento, foi realizada uma avaliação adaptada com base em uma escala de analogia visual (EVA), onde o paciente atribuiu um escore de 0 a 10 para olfato e paladar, onde 0 corresponde à completa ausência de paladar e olfato e um escore de 10 corresponde à normalidade olfatória.

Na avaliação inicial, o paciente relatou que estava dando uma pontuação de 1 em relação ao olfato e 2 em relação ao paladar; na 2ª sessão o paciente já começou a apresentar melhora; na 4ª sessão, o paciente relatou que estava pontuando 6 em relação ao paladar e 4 em relação ao olfato; na 8ª sessão, o paciente já estava pontuando 7 em relação ao olfato e 8 em relação ao paladar; na 15ª sessão encerramos o tratamento com as funções restabelecidas e o paciente relatou escore de 10 para olfato e paladar. Conseguimos a recuperação completa do olfato e do paladar. Realizamos uma reavaliação após 7 dias e o paciente manteve um escore de 10 para paladar e olfato. Diante disso, foi dada alta hospitalar e encerrou o tratamento.

A fotobiomodulação com tratamento (laser de baixa potência) foi realizada com o dispositivo Recover® (MMOptics, São Carlos, Brasil) para anosmia e Vacumlaser® (MMOptics) para ageusia. O protocolo de aplicação para alteração do olfato foi a aplicação de luz infravermelha (808 nm) através do dispositivo Recover® por 5 minutos em cada narina. O protocolo de aplicação da alteração do paladar foi realizado utilizando-se o dispositivo Vacumlaser® sem ventosa com luz vermelha (680 nm) e infravermelha (808 nm) por 2 minutos no dorso e nas laterais da língua. Associado à laserterapia, foi prescrito o uso de Ibuprofeno 400mg de 8/8 horas por 5 dias, a partir do dia da primeira sessão.

O tratamento de fotobiomodulação foi realizado com o dispositivo Recover® (MMOptics, São Carlos, Brasil) para anosmia e Vacumlaser® (MMOptics) para ageusia (DE SOUZA, et al. 2022).



## Referencial Bibliográfico

BESSEGATO, J. F.; DE MELO, P. B. G.; TAMAE, P. E.; ALVES, A. P. A. R.; RONDÓN, L. F.; LEANSE, L. G., DE SOUZA RASTELLI, A. N. How Biophotonics Can Help Dentistry to Avoid or Minimize Cross Infection by SARS-CoV-2?. *Photodiagnosis and Photodynamic Therapy*. 2021.

BRANDINI, D. A.; TAKAMIYA, A. S.; THAKKAR, P.; SCHALLER, S.; RAHAT, R.; NAQVI, A. R. Covid-19 and oral diseases: Crosstalk, synergy or association?. *Reviews in Medical Virology*. 2021.

DE SOUZA, V. B.; FERREIRA, L. T.; SENE-FIORESE, M.; GARCIA, V.; RODRIGUES, T. Z.; DE AQUINO JUNIOR, A. E.; PANHOCA, V. H. Photobiomodulation therapy for treatment olfactory and taste dysfunction COVID-19-related: A case report. *Journal of Biophotonics*, v.15, n.8. 2022.

DIAS, L. D.; BLANCO, K. C.; DE FARIA, C. M.; DOZZA, C.; ZANCHIN, E. M.; PAOLILLO, F. R.; BAGNATO, V. S. Perspectives on photobiomodulation and combined light-based therapies for rehabilitation of patients after COVID-19 recovery. *Laser Physics Letters*, v.19, n.4. 2022.

GRZYBOWSKI, A.; PIETRZAK, K. From patient to discoverer—Niels Ryberg Finsen (1860–1904)—the founder of phototherapy in dermatology. *Clinics in dermatology*, v.30, n.4, 451-455p. 2012.

HUANG, N.; PÉREZ, P.; KATO, T.; MIKAMI, Y.; OKUDA, K.; GILMORE, R. C.; BYRD, K. M. SARS-CoV-2 infection of the oral cavity and saliva. *Nature medicine*, v.27, n.5, 892-903p. 2021.

ISER, B. P. M.; SILVA, I.; RAYMUNDO, V. T.; POLETO, M. B.; SCHUELTTER-TREVISOL, F.; BOBINSKI, F. Definição de caso suspeito da COVID-19: uma revisão narrativa dos sinais e sintomas mais frequentes entre os casos confirmados. *Epidemiologia e Serviços de Saúde*, v.29. 2020.

LIEBERT, A.; BICKNELL, B.; MARKMAN, W.; KIAT, H. A potential role for photobiomodulation therapy in disease treatment and prevention in the era of COVID-19. *Aging and disease*, v.11, n.6, 1352p. 2020.

MESTER, E. L.; LUDANY, G.; SELYEI, M.; SZENDE, B. The stimulating effect of low power laser rays on biological systems. *Medical Univ., Budapest*. 1968.

## CAPÍTULO 24

# FIBROMIALGIA E O DESENVOLVIMENTO DE PROTOCOLOS COM TERAPIA SINÉRGICA DE LASER E ULTRASSOM TERAPÊUTICO



**Doutoranda**  
**Juliana da Silva Amaral Bruno**

Graduada em Fisioterapia pela Universidade Camilo Castelo Branco (UNICASTELO). Mestre em Biotecnologia pela Universidade Federal de São Carlos – UFSCar. Idealizadora e precursora do projeto Fibromialgia. Especialista em Acupuntura Sistemica e Pós Graduada em Biofotônica Estética. Pesquisadora do Centro de Pesquisa em Óptica e Fotônica - CePOF do Instituto de Física de São Carlos – USP.



**Doutor em Biotecnologia**  
**Dr. Antônio Eduardo de Aquino Jr**

Graduado em Educação Física (Bacharelado/Licenciatura) - UFSCar 2004/2008  
Especialista em Fisiologia do Exercício - UFSCar 2007.  
Mestre em Biotecnologia - UFSCar 2012  
Doutor em Biotecnologia - UFSCar 2015  
Pós-doutoramento - IFSC/USP 2018/2022



**Pós-doutora em Física**  
**Dra. Karen Cristina Laurenti**

Bacharel em Fisioterapia pelo Centro Universitário de Araraquara - UNIARA. Mestre em Bioengenharia - Universidade de São Paulo/USP - São Carlos (2007) e Doutora em Ciências também pela Universidade de São Paulo/USP - São Carlos (2011). Pós-doutorado em Física pela Universidade Estadual de Ponta Grossa - UEPG/Ponta Grossa/PR (2016). Pesquisadora do Centro de Pesquisa em Óptica e Fotônica - CePOF do Instituto de Física de São Carlos – USP. Consultora Científica da MM Optics – São Carlos. Especialista em Fisioterapia Hospitalar com Enfoque em UTI (2020).



**Doutor**  
**Prof. Dr. Vanderlei Salvador Bagnato**

Vanderlei S. Bagnato é Físico e Engenheiro de Materiais com doutorado pelo MIT- Massachusetts Institute of Technology em 1987 – É professor Titular do IFSC – USP e Hagler Fellow da Texas A&M University. Atualmente trabalha em física atômicas e molecular e processos básicos e aplicados de interação da luz com a matéria viva.

## 1 – INTRODUÇÃO

A fibromialgia (FM) é uma síndrome dolorosa de caráter generalizado e crônico no sistema musculoesquelético, mas não articular. Está presente em média de 2 a 5% da população mundial. É predominante no gênero feminino, em 10 indivíduos de 7 a 9 são mulheres e com maior prevalência entre 35 a 45 anos de idade (STAUD, 2011; HAUSER, 2015).

Além do aspecto doloroso exacerbado (hiperalgesia), outros sintomas estão associados, como, fadiga intensa, sono não reparador, transtornos do humor (ansiedade e depressão), alterações cognitivas (atenção e memória), síndrome do intestino irritável, parestesia, sensação de edema, entre outros. Consequentemente, gera incapacidades e leva a alterações psicossomáticas e psicossociais (BRADLEY, 2018; TORRES, TRANCO-SO, CASTILHO, 2006).

Em 1990, o American College of Rheumatology (ACR) definiu 18 pontos dolorosos identificados pela palpação, que podem ser chamados de tender points. Para o diagnóstico é necessário apresentar pelo menos 11 desses pontos. Em 2010, o ACR suspendeu a contagem de pontos, mas considerou que a dor da fibromialgia seja difusa e deve estar contida nos quatro quadrantes do corpo; apresentar cansaço sem motivo aparente; ter déficits de memória e atenção e, por fim, pode apresentar depressão e/ou ansiedade (WOLFE, 1990, WOLFE, 2011).

Vários estudos são realizados para determinar a fisiopatologia e o motivo da hiperalgesia e outros sintomas, no entanto, não há uma conclusão definitiva. Existe a hipótese de alteração no processamento doloroso e modulação do mesmo pelo Sistema Nervoso Central (SNC) devido as disfunções inibitórias e excitatórias da dor (JENSEN et al., 2009). Outras hipóteses são levantadas sobre alterações no Sistema Nervoso Periférico (SNP) através de biópsias de pele com evidência de neuropatia em pequenas fibras nervosas, podendo causar isquemia tecidual periférica e hiperativação de nociceptores profundos que manteriam a liberação de citocinas inflamatórias, consequentemente, hipersensibilizando o SNC, resultando em dor profunda e generalizada e fadiga excessiva em pacientes com FM (ALBRECHT, 2006). A desregulação no sistema nervoso autônomo e neuroendócrino é objeto de discussão. Albrecht (2013) em seu estudo relata que pacientes com FM apresentam aumento das terminações nervosas ao redor dos vasos sanguíneos nas palmas das mãos, favorecendo a desregulação na circulação sanguínea e liberação de neurotransmissores.

Existem muitos tratamentos para a síndrome da fibromialgia, porém, todos para alívio dos sintomas, indicados como farmacológicos e não farmacológicos. Os medicamentos mais utilizados são analgésicos, anti-inflamatórios, ansiolíticos e antidepressivos, uma boa parcela de pacientes com FM responde bem ao tratamento, porém, muitos não se adaptam devido aos efeitos colaterais. Em contrapartida, o tratamento não farmacológico também atua sobre os sintomas e produz bons resultados, mas geralmente não apresenta efeitos colaterais, o que de certa forma acaba sendo muito procurado e beneficia os pacientes (HAUSER et al., 2015).

Atualmente, com o avanço da tecnologia, tem proporcionado o conhecimento de novas fórmulas, equipamentos e serviços. Um equipamento de destaque é o equipamento que combina ultrassom e laser, sabe-se que ambos isoladamente são muito utilizados e eficazes na fisioterapia no tratamento de dores e processos inflamatórios agudos e crônicos, seja qual for o motivo causal (BRUNO, 2018; GUIRRO, GUIRRO, 2006; HAMBILIM, 2017). Dessa forma, a combinação do ultrassom terapêutico que produz efeitos mecânicos e térmicos nos tecidos, e a fotobiomodulação, decorrente do laser de baixa intensidade, produz efeitos fotoquímicos e fotofísicos no tecido alvo do tratamento e de forma sistêmica (SIMÃO, 2019).

O objetivo deste estudo é avaliar a dor e a qualidade de vida por meio do efeito sinérgico do ultrassom e do laser em pacientes com fibromialgia. Analisar a melhor periodicidade de tratamento a curto e médio prazo para alcançar o alívio da dor, o que diretamente proporcionará a melhor resposta funcional. E por fim, identificar o melhor protocolo e sua eficácia após o tratamento sinérgico de ultrassom e laser.

## **2 - MATERIAIS E MÉTODOS**

Este trabalho foi aprovado pelo comitê de ética da Santa Casa de Misericórdia de São Carlos. (CAAE: 13789319.5.0000.8148). Foi realizado na Unidade de Terapia Fotodinâmica da Santa Casa de Misericórdia de São Carlos, São Paulo, Brasil.

## **3 - EQUIPAMENTO**

O equipamento protótipo foi desenvolvido pelo Instituto de Física de São Carlos (IFSC) da Universidade de São Paulo (USP) em conjunto com a empresa MM Optics®, São Carlos, São Paulo, Brasil, que proporciona o efeito sinérgico do ultrassom terapêutico e laser de baixa intensidade, apresentado na Figura 1.

Figura 1: Em A, encontra-se o gabinete com tela sensível ao toque para selecionar os parâmetros do US com possibilidade de modo contínuo ou pulsado, frequência de 1 MHz ou 3 MHz, intensidade ultrassônica em  $W/cm^2$  e o tempo em minutos, e por fim, o laser nos comprimentos de onda de 660 nm e/ou 808 nm. Em B, a área de emissão sinérgica ultrassônica de 2,6 cm de diâmetro e no centro a emissão de luz com um diodo laser vermelho, potência de 100 mW e um diodo laser infravermelho com potência igual ao citado anteriormente.



A Figura 1A mostra as opções de escolha dos parâmetros do equipamento que combina ultrassom e laser. É possível escolher no US pelo modo de emissão contínua ou pulsada, na frequência de 1 MHz (maior penetração) ou 3 MHz (penetração mais superficial), a intensidade escolhida é em W/cm<sup>2</sup>, e o tempo definido em minutos. O laser pode ser emitido por um diodo laser vermelho (660 nm) com potência de 100 mW, ou por um diodo laser infravermelho (808 nm) também com potência de 100 mW. Desta forma, um diodo laser ou ambos podem ser emitidos ao mesmo tempo. Em B, a luz violeta exibida na sonda de ultrassom e laser representa que o equipamento está conectado a uma fonte de energia.

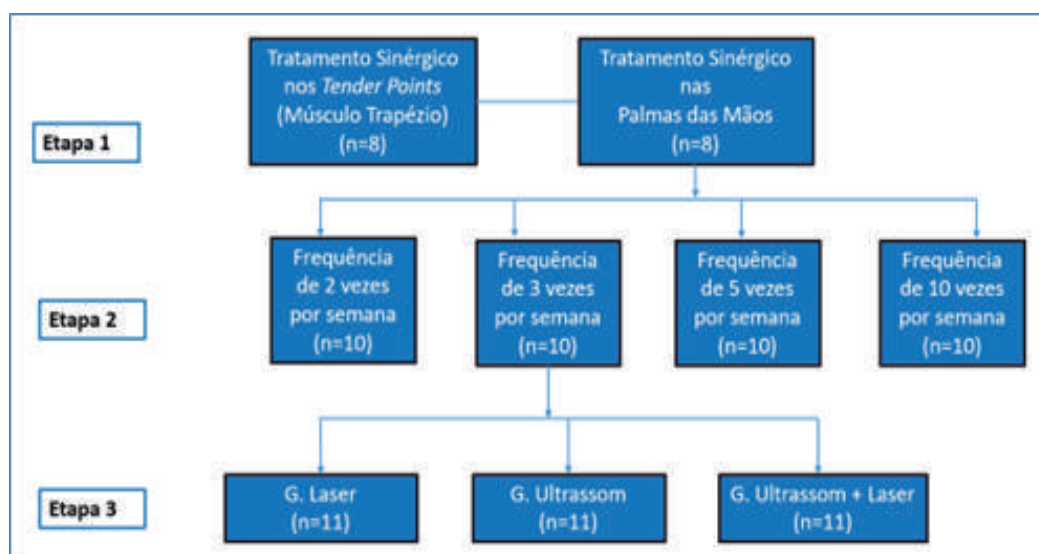
## DESENHO DE ESTUDO

Os voluntários selecionados têm entre 30 e 65 anos de idade e obtêm diagnóstico de fibromialgia por um profissional médico. Os critérios de inclusão foram: ter diagnóstico de fibromialgia e disponibilidade para realizar 10 sessões no total, dependendo da frequência do tratamento. Os critérios de exclusão foram: portadores de doenças reumáticas como lúpus, artrite reumatóide, trombose venosa profunda (TVP), hérnia discal cervical e hérnia discal lombar aguda e estar em tratamento ou com suspeita de câncer. Todos os voluntários assinaram o Termo de Consentimento Livre e Esclarecido (TCLE).

Este estudo ocorreu em três etapas, na primeira foram realizados testes clínicos comparativos com o equipamento que combina ultrassom e laser em dois grupos: G. Tender Points (aplicação nos músculos trapézios) e G. Palmas das Mãos, as aplicações foram realizadas duas vezes por semana em ambos os grupos. Após os resultados obtidos, verificou-se a frequência do tratamento semanal, sendo: G. Freq. 2 vezes por semana, G. Freq. 3 vezes por semana, G. Freq. 5 vezes por semana, G. Freq. 10 vezes por semana. Após os resultados, o tratamento foi realizado na frequência de 3 vezes por semana com as possibilidades que o equipamento permitia, a saber: G. Laser, G. Ultrassom, G. Ultrassom + Laser.

A Figura 2 mostra os passos percorridos neste estudo.

*Figura 2: Comparações feitas em 3 etapas. 1ª etapa: tratamento sinérgico de ultrassom e laser em Tender points (músculo trapézio) vs palmas das mãos, duas vezes por semana, totalizando 10 sessões. 2ª etapa: tratamento sinérgico com 10 sessões com frequência de 2, 3, 5, 10 sessões durante a semana. 3ª etapa: possibilidades de tratamento com o mesmo equipamento na frequência de 3 vezes por semana com terapias isoladas, G. Laser vs. G. Ultrassom e vs. G. Ultrassom + Laser.*



A Figura 2 mostra as etapas e os grupos de tratamento, todos receberam um total de 10 sessões. Na primeira etapa, o protocolo foi executado duas vezes por semana em ambos os grupos. Na segunda etapa foram realizadas diferentes frequências de tratamento, 2 vezes por semana, 3 vezes por semana (dias alternados), 5 vezes por semana (aplicação diária), 10 vezes por semana (2 aplicações por dia com intervalo médio de 4 horas). Na terceira etapa, as aplicações foram feitas 3 vezes por semana em todos os grupos.

As medidas foram feitas por meio de escalas, utilizando a Escala Visual Analógica (EVA), que verifica a intensidade da dor naquele momento, a escala varia de 0 a 10, sendo 0 o paciente está sem dor e 10 a dor máxima já sentida. O Fibromyalgia Impact Questionnaire (FIQ) avalia a qualidade de vida de pacientes com fibromialgia, quanto maior a pontuação maior o impacto negativo na vida desses pacientes, as questões estão relacionadas às atividades de vida diária (AVDs), capacidade para trabalhar durante da semana e fatores psicoemocionais.

## PARÂMETROS E APLICAÇÕES DE CADA ESTÁGIO

O protocolo utilizado na etapa 1 com emissão sinérgica de ultrassom e laser foi o mesmo para o Grupo Tender Points (músculo trapézio) e para o Grupo Palmas das Mãos. Na etapa 2, todos os voluntários receberam o protocolo de terapia sinérgica. Por fim, na etapa 3, os grupos de terapia isolada receberam apenas os parâmetros do laser no Grupo Laser e apenas os parâmetros do ultrassom no Grupo Ultrassom, enquanto o grupo que recebeu terapia conjugada, Grupo Ultrassom + Laser, recebeu o ultrassom e a emissão de luz sinérgicamente, os parâmetros são mostrados na Tabela 1.

*Tabela 1: parâmetros para as três etapas do tratamento*

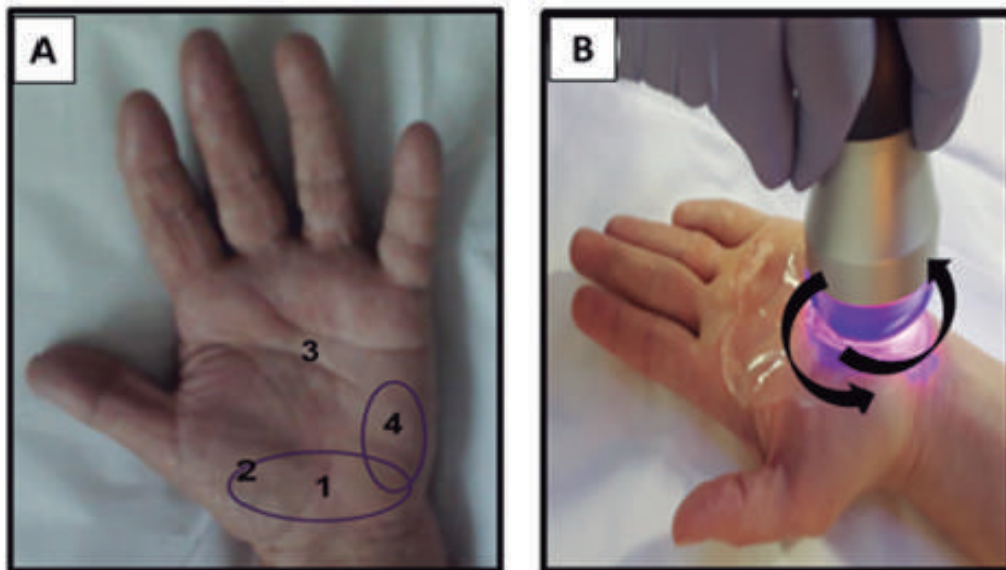
	Parâmetros Laser	Parâmetros Ultrassom	Tempo
Aplicação	Laser contínuo Potência: 100mW Comprimento de onda 660 nm Energia: 18 J	Frequência: 1 MHz Modo pulsado Intensidade: 0,5 W / cm <sup>2</sup> Ciclo de pulso: 100 Hz	3 min

As aplicações de todos os grupos foram realizadas com a sonda do equipamento a 90°, com gel condutor entre o equipamento e a pele do paciente, com movimentos circulares no local da aplicação. Na etapa 1, difere o local de aplicação, o Grupo Tender Point é aplicado no centro do músculo trapézio médio e o Grupo Palmas das Mãos é aplicado nas regiões hipotenar, tenar e carpo, nas regiões dos dermatômos (área da pele inervada por fibras nervosas que se originam de um único gânglio dorsal) C6, C7 e C8; com maior concentração de ramos sanguíneos nas mãos; ampla localização dos tendões palmares e músculos intrínsecos das palmas; passagem do nervo mediano e ulnar; e, finalmente, o local de pesquisa de maior concentração de arteríolas-vénulas com excesso de fibras nervosas sensitivas.

O local de aplicação nas palmas das mãos é demonstrado na Figura 3.



*Figura 3: Em A, é visualizado a representação da superfície da palma da mão esquerda com as regiões numeradas, 1 carpo, 2 tenar, 3 metacarpo e 4 hipotenar, e a região destacada demonstra a localização da aplicação. E em B, visualiza-se a aplicação em todos os grupos de aplicação nas palmas das mãos e a movimentação do transdutor durante a aplicação de ultrassom em laser.*



Na Figura 3A é possível visualizar as regiões das palmas das mãos (carpo, metacarpo, tenar e hipotenar) e a região de aplicação. Em 3B, é demonstrado a movimentação da sonda com gel condutor durante a aplicação nas palmas das mãos.

Após o tratamento sinérgico de ultrassom e laser, foi avaliado a eficácia da técnica nas palmas das mãos por meio do FIQ, que mede a qualidade de vida especificamente em pacientes com fibromialgia.

### **ANÁLISE ESTATÍSTICA**

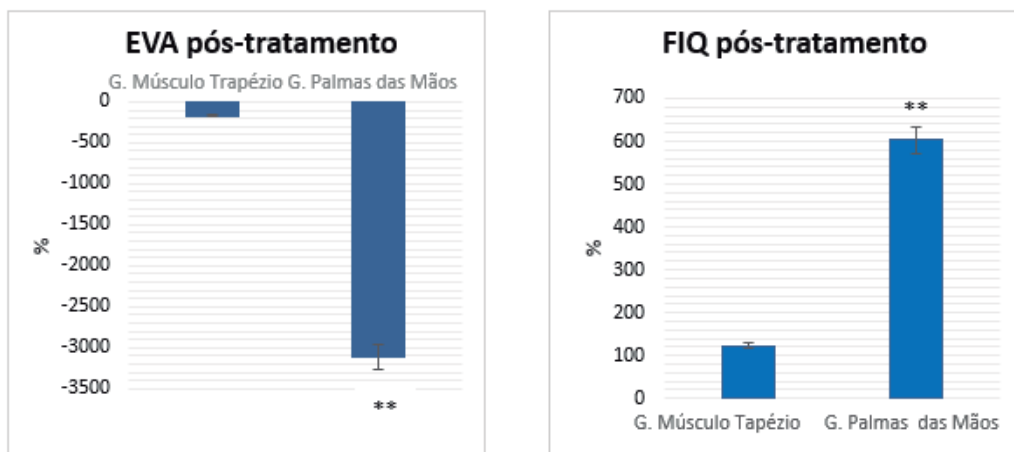
Os dados obtidos dos pacientes foram analisados antes e depois do tratamento, com a EVA para comparar dor e FIQ para verificar a qualidade de vida. Os dados foram normalizados usando o valor de  $\Delta$  (%), com “Valor Delta ( $\Delta$ ) = (valor final - valor inicial) / x inicial (100)” para EVA e “Valor Delta ( $\Delta$ ) = (valor final - valor inicial) / final x (100)” para FIQ.

Os dados foram expressos em média e desvio padrão. Foi submetido ao teste de normalidade Kolmogorof-Smirnof . Para estabelecer as diferenças relevantes entre os grupos na análise pós-tratamento, foram utilizados ANOVA de uma via e teste post hoc de Tukey. Para o restante das análises, foram utilizados ANOVA two-way e testes post-hoc de Tukey. Os valores considerados foram considerados comprovados quando  $p \leq 0,05$ . Use o software GraphPad Prism. (Versão 7.04 para Windows).

### 3 - RESULTADOS

Os resultados obtidos através da avaliação da dor no pré e pós-tratamento de pacientes com fibromialgia nos músculos G. Músculo Trapézio e G. Palmas das Mãos são apresentados na Figura 4.

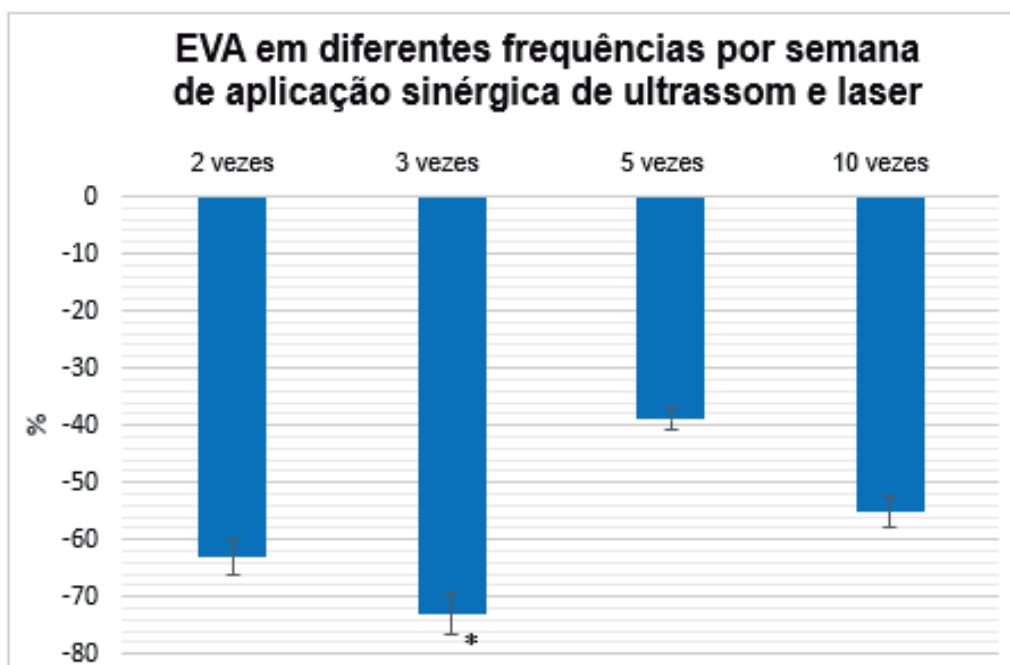
*Figura 4: Dados obtidos após o tratamento sinérgico de ultrassom e laser (n=8). O teste de Kolmogorov-Smirnov foi utilizado para analisar a normalidade dos dados. ANOVA one-way com pós-teste foi realizada, usando post-hoc Tukey-Kramer para comparar os grupos apresentados. Em A, comparação da dor pela EVA em G. Músculo Trapézio vs. G. Mãos das Palmas, e a diferença estatística é  $**p < 0,01$ . Em B, os dados do FIQ apresentam significância estatística  $**p < 0,01$ .*



A Figura 4 ilustra a diferença entre a terapia sinérgica de ultrassom e laser nas palmas das mãos em relação à aplicação no músculo trapézio (tender point), portanto, mesmo que as mãos não sejam um ponto de dor, o gráfico acima indica a melhora sistêmica com a terapia nas palmas das mãos, com  $p < 0,01$ , na redução da dor, conseqüentemente proporciona um aumento na qualidade de vida desses pacientes impactados.

A análise da frequência de aplicação de ultrassom e laser é muito importante para indicar o melhor protocolo. Portanto, através da Figura 5 é possível analisar o alívio da dor em diferentes frequências.

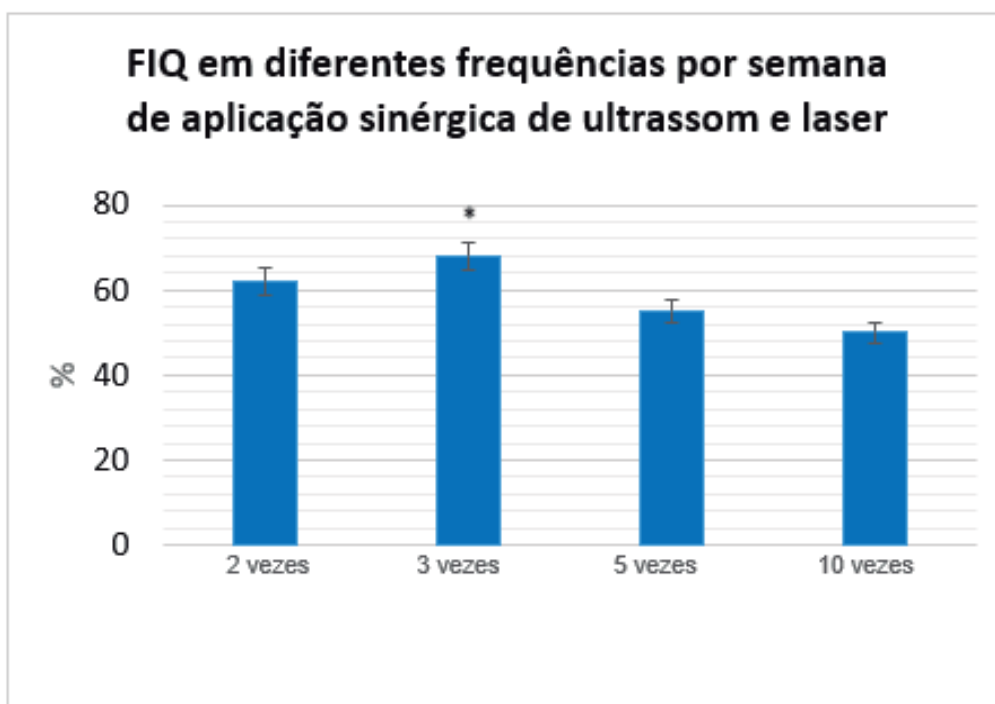
*Figura 5: Tratamento para fibromialgia nas palmas das mãos com diferentes intervalos de tratamento (n = 10), 10 aplicações no total em todos os grupos. Valor de  $\Delta$  (%) para VAS. O teste de Kolmogorov-Smirnov foi utilizado para analisar a normalidade dos dados. ANOVA one-way com pós-teste foi realizada, usando post-hoc Tukey para comparar o número de sessões por semana. Houve diferença estatística na frequência de 3 vezes por semana em relação aos grupos que tiveram frequência de 5 e 10 vezes na mesma semana \* $p < 0,05$ .*



Os dados obtidos na Figura 5 mostram que apenas a frequência de 3 vezes por semana apresenta diferença estatística de  $p < 0,05$  em relação aos grupos de frequência de tratamento de 5 e 10 vezes por semana.

Em relação ao FIQ, questionário que analisa a qualidade de vida, pode-se observar a resposta ao tratamento nas palmas das mãos das variadas frequências semanais através da Figura 6.

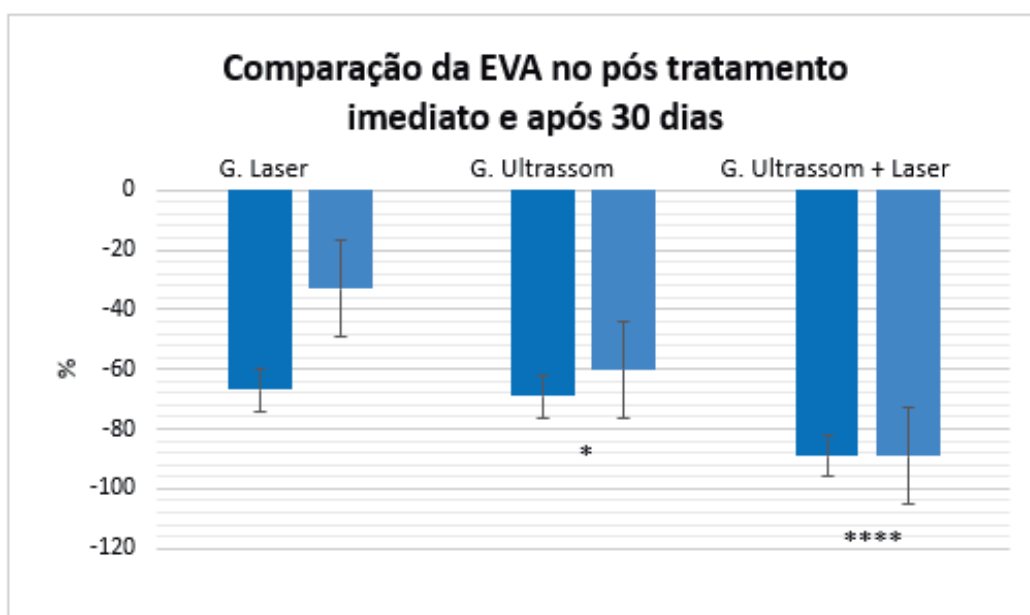
*Figura 6: Tratamento para fibromialgia nas palmas das mãos com diferentes intervalos de tratamento (n = 10), 10 sessões no total em todos os grupos. Valor de  $\Delta$  (%) para FIQ. O teste de Kolmogorov-Smirnov foi utilizado para analisar a normalidade dos dados. ANOVA one-way com pós-teste foi realizada, usando post-hoc Tukey-Kramer para comparar o número de sessões por semana. Houve diferença estatística na frequência de 3 vezes por semana em relação aos grupos que tiveram frequência de 5 e 10 vezes na mesma semana \* $p < 0,05$ .*



Considerando a frequência ou periodicidade apresentada na Figura 6 através da avaliação do FIQ, os participantes que receberam a aplicação 3 vezes por semana tiveram melhor resposta ao tratamento de sinergia nas palmas das mãos, e houve diferença estatística entre os voluntários que receberam a aplicação 10 vezes durante a semana.

Diante disso, houve a necessidade de comparar as terapias isoladas e a terapia sinérgica de ultrassom e laser na melhor frequência de tratamento (aplicação 3 vezes por semana). Com isso é possível visualizar, na Figura 7, a resposta de alívio da dor no pós-tratamento imediato às 10 sessões e 30 dias após o término.

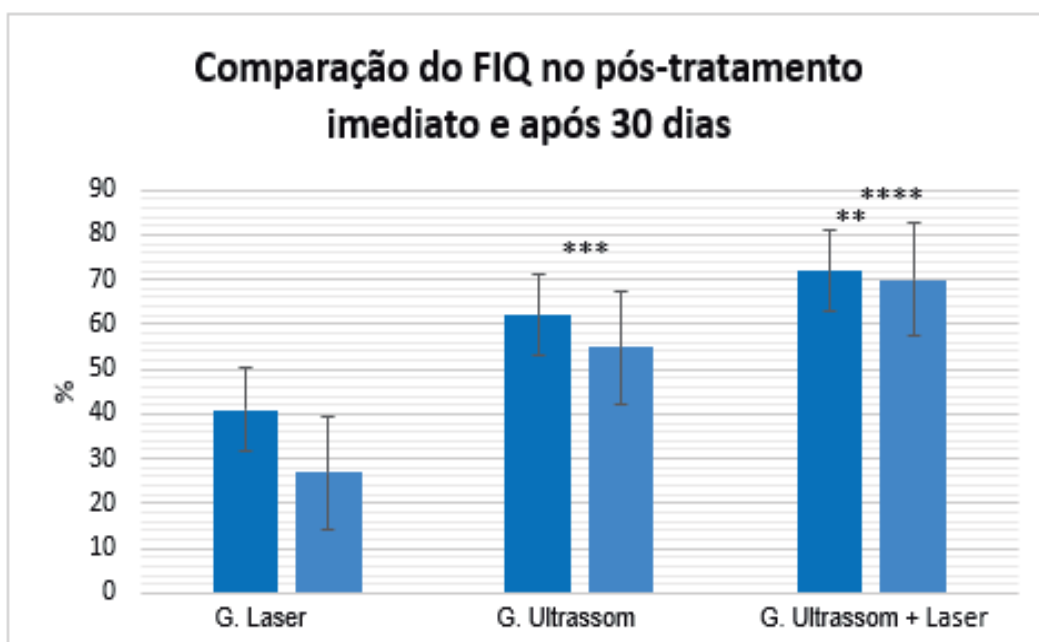
Figura 7: Redução da dor nos 3 grupos de tratamento ( $n = 11$ ). O teste de Kolmogorov-Smirnov foi utilizado para analisar a normalidade dos dados. Foi realizada ANOVA two-way com pós-teste, utilizando post-hoc Tukey para comparar os grupos apresentados. Houve diferença estatística no valor de  $\Delta$  (%) para EVA, com \*\*\*\*  $p < 0,0001$  no Grupo Ultrassom + Laser em relação aos grupos de terapia isolada, e \* $p < 0,05$  entre Grupo Ultrassom e Grupo Laser.



Na Figura 7 é possível observar que o G. Ultrassom + Laser apresenta melhor resposta na redução da dor, comparado com os grupos de terapias isoladas. E após 30 dias os resultados se mantêm eficiente em relação aos demais.

A qualidade de vida dos pacientes com fibromialgia é afetada negativamente, através da Figura 8 é possível visualizar os resultados obtidos após o tratamento e 30 dias após.

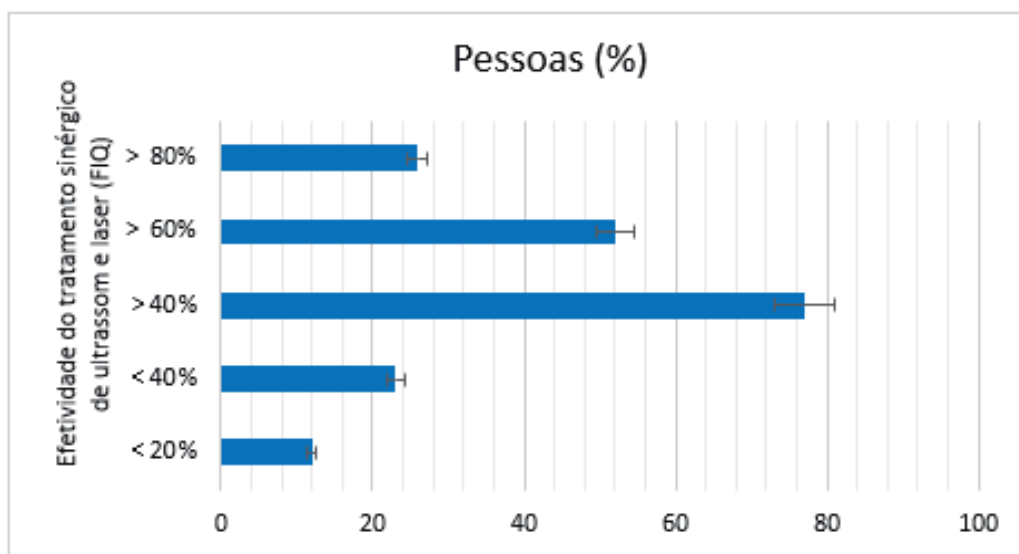
Figura 8: Melhoria da qualidade de vida nos 3 grupos de tratamento ( $n = 11$ ). O teste de Kolmogorov-Smirnov foi utilizado para analisar a normalidade dos dados. Foi realizada ANOVA two-way com pós-teste, utilizando post-hoc Tukey para comparar os grupos apresentados. Houve diferença estatística no valor de  $\Delta$  (%) para o FIQ, com \*\*\*\* $p < 0,0001$ , no Grupo Ultrassom + Laser em relação ao Grupo Laser e \*\* $p < 0,01$  em relação ao Grupo Ultrassom; e \*\*\* $p = 0,001$  entre Grupo Ultrassom e Grupo Laser.



Na Figura 8, é possível verificar que os resultados do grupo ultrassom + laser se mantêm ao longo de 30 dias, estatisticamente mais eficiente que os grupos que receberam as terapias isoladas tanto no pós-tratamento imediato quanto após 30 dias do término do tratamento.

Dada a importância do tratamento da fibromialgia, é válido analisar a eficácia da melhora da qualidade de vida com o tratamento sinérgico ultrassom e laser mostrado na Figura 9.

*Figura 9: Efetividade (%) da terapia sinérgica de ultrassom e laser na qualidade de vida de pacientes com fibromialgia através do FIQ. 12% dos voluntários obtiveram resultados abaixo de 20%, 23% dos tratados tiveram resultados abaixo de 40%, 77% dos tratados tiveram resultados acima de 40%, 52% dos tratados alcançaram acima de 60% de melhora, e finalmente, 26% dos tratados tiveram mais de 80% de eficácia na qualidade de vida com o tratamento sinérgico de ultrassom e laser nas palmas das mãos.*



A Figura 9 demonstra a eficácia do tratamento sinérgico ultrassom e laser para fibromialgia com tratamento nas palmas das mãos. É possível definir que a maioria dos indivíduos apresentam resultados acima de 50% na qualidade de vida, o que de certa forma é um desafio para profissionais e portadores dessa doença.

#### 4 - DISCUSSÃO

A fibromialgia é uma síndrome incapacitante que altera as atividades pessoais, sociais e profissionais. Portanto, contribuir para restabelecer a saúde e os relacionamentos desses pacientes é de extrema importância. A análise da dor e da qualidade de vida por meio da Escala Visual Analógica e do Questionário de Impacto da Fibromialgia são medidas específicas para pacientes com Fibromialgia para avaliar o comprometimento dos sintomas e utilizadas para orientação científica (HOMANN et al., 2011; FARRAR, 2010).

A Figura 4 A e B mostra que o tratamento aplicado nas palmas com a sinergia do ultrassom e do laser apresentou melhores resultados do que o aplicado nos tender points do músculo trapézio, em relação à dor e qualidade de vida, por meio da EVA e FIQ, confirmando a hipótese de Albrecht (2013) que as palmas das mãos de pacientes com fibromialgia há um aumento das terminações nervosas ao redor dos vasos sanguíneos, e além disso, a irradiação mecânica e de fótons nas palmas das mãos reduz a dor, favorece a circulação sanguínea e aumenta a produção de ATP, o que conseqüentemente melhora a disposição dos pacientes.

Além das inervações excessivas ao redor dos vasos sanguíneos nos fibromiálgicos, paralelamente, pode-se dizer que na região cerebral observa-se que a região das mãos e constitui grande representatividade (somatotopia) tanto sensitiva quanto motora que capta estímulos de temperatura, toque, pressão, entre outros (MACHADO, HAERTEL, 2013). Portanto, o tratamento que combina ultrassom e laser nas palmas das mãos atua nas fibras sensitivas com estímulos vibratórios e eletromagnéticos resultando em diferentes pressões, gerando o efeito de micromassagem por alteração dos estímulos nas fibras aferentes nociceptivas (SNP) e provável redução de resposta dolorosa advindo do SNC.

A frequência do tratamento é muito importante ser definida para melhor a aplicabilidade e disponibilidade dos pacientes que sofrem dessa síndrome. As Figuras 5 e 6 mostram que em diferentes situações o tratamento sinérgico é favorável para redução da dor e, conseqüentemente, esse fator aumenta a qualidade de vida. Observa-se que a aplicação sinérgica de ultrassom e laser na frequência de 3 vezes por semana reduz a dor e aumenta a qualidade de vida devido à alternância e adaptação gradativa de novas experiências e posturas que antes não eram permitidas devido à dor, no entanto, é necessário mais tempo por parte do paciente. Em contrapartida, o tratamento realizado de forma mais rápida apresenta resultados médios acima de 50% na redução da dor e melhora na qualidade de vida, obtendo também grande viabilidade para pacientes que necessitam de resultados rápidos (AQUINO, 2020).

As Figuras 7 e 8 demonstram a comparação das terapias isoladas e sinérgicas com as possíveis aplicações do equipamento protótipo no pós-tratamento imediato e após 30 dias. Os resultados dos tratamentos isolados são semelhantes em relação ao alívio da dor, mas o grupo que recebeu terapia sinérgica de ultrassom e tratamento a laser nas mãos potencializou os resultados tanto na redução da dor quanto no aumento da qualidade de vida no pós-tratamento imediato. Segundo Chow (2007) relata que a fotobiomodulação isolada produz analgesia pelo potencial da membrana mitocondrial, reduz a velocidade de condução nociceptiva e libera substâncias como serotonina e endorfinas. Por outro lado, Haar (1999) afirma que o ultrassom terapêutico aumenta o limiar doloroso, auxilia no relaxamento muscular e reduz os espasmos, que por diversos motivos são desencadeados pelo estresse e se originam de uma resposta nociceptiva.



A médio prazo (após 30 dias) houve estabilidade dos resultados apenas no grupo que recebeu a terapia sinérgica. A fibromialgia é uma síndrome extremamente complexa e multifatorial, portanto, o tratamento que contribua para as atividades normais na vida familiar, social e funcional é mais que bem-vindo (CHANDRAN, 2012; BROW, 2012; BRUNO, 2021).

Sendo assim, os resultados com ultrassom e laser sinérgicos são de extrema importância, pois a combinação dos efeitos do ultrassom terapêutico e da fotobiomodulação produz efeitos como dinamizador físico, permitindo melhores condições para pacientes com dor crônica devido ao aumento do metabolismo celular local e sistêmico, com maior distribuição de oxigênio e maior perfusão tecidual, acelerando as atividades celulares. Bons resultados dessa técnica são observados em diversos estudos (BRUNO et al., 2021, AMARAL et al., 2018; BRUNO et al., 2018; FRANCO et al., 2019; AQUINO et al., 2020). Portanto, a eficácia do protocolo da FM é um fator que pode ser discutido, através da Figura 9, é possível identificar que a grande maioria apresenta resultados satisfatórios, ou seja, 77%, 52%, 23% dos pacientes apresentam respostas acima de 40%, 60% e 80%, respectivamente, no questionário de impacto na qualidade de vida (FIQ). Entretanto, uma pequena parcela de 12% dos indivíduos tratados apresenta resultados abaixo de 20% no mesmo método de avaliação.

As limitações e desafios presentes neste estudo devem impulsionar o aprimoramento do protocolo com novas pesquisas para minimizar resultados abaixo de 20% e melhorar a técnica na redução da dor e qualidade de vida de pacientes com fibromialgia, mesmo diante da diversidade de sintomas e comportamento de cada indivíduo. Sugere-se aplicar em outros locais para otimização do tratamento e resultados, ou ainda unir os protocolos de aplicação nas palmas das mãos e pontos de dor mencionados ou acentuados pelos pacientes.

## 5 - CONCLUSÃO

Conclui-se que a terapia sinérgica de ultrassom e laser nas palmas das mãos até o momento é a melhor técnica para alívio da dor e melhora na qualidade de vida dos pacientes com fibromialgia discutida neste estudo. A otimização do tratamento ocorre na frequência de 3 vezes por semana, mas cada indivíduo tem uma necessidade em relação ao tempo de tratamento, portanto, as demais aplicações também apresentam, mesmo que menores, resultados positivos nesses pacientes.

Portanto, a terapia sinérgica de ultrassom e laser comparada às terapias isoladas é potencialmente melhor, pois sua união é a combinação perfeita para redução da dor e melhora da qualidade de vida, tanto no pós-tratamento imediato quanto após 30 dias em indivíduos com fibromialgia. Além disso, o tratamento com o RECUPERO reduziu consideravelmente a dor de pacientes com fibromialgia. A aplicação simultânea do ultrassom e laser nas palmas das mãos, garante a diminuição da dor, conseqüentemente, o restabelecimento do equilíbrio emocional, a melhora da qualidade do sono e condicionamento físico.

## Referencial Bibliográfico

ALBRECHT, P. J.; HINES, S.; EISENBERG, E.; et al. Pathologic alterations of cutaneous innervation and vasculature in affected limbs from patients with complex regional pain syndrome. *Pain*, v. 120, n.3, p. 244–66, 2006.

ALBRECHT, P. J.; HOU, Q.; ARGOFF, C. E. et al. Excessive peptidergic sensory innervation of cutaneous arteriole-venule shunts (AVS) in the palmar glabrous skin of fibromyalgia patients: implications for widespread deep tissue pain and fatigue. *Pain Med.* v. 4, p. 895-915, Mai./Jun, 2013.

AQUINO J., A. E. A.; CARBINATTO, F. M.; FRANCO, D. M. et al. The Laser and Ultrasound: The Ultra Laser like Efficient Treatment to Fibromyalgia by Palms of Hands – Comparative Study. *J. Novel Physiother*, v. 11, n. 1, p. 447-459, Dez./Jan. 2021.

BRADLEY, L. A. Pathophysiology of fibromyalgia. *Am J Med.* v. 122 n. 12 p. 22-30, Dez. 2009.

BRUNO, J. S. A.; FRANCO, D. M.; CIOL, H. et al. Could Hands be a New Treatment to Fibromyalgia? A Pilot Study. *J Nov Physiother*, v. 8, n. 3, p. 1-5, Jun., 2018.

BRUNO, J. S. A.; JUNIOR, A. E. A.; LAURENTI, K. C.; BAGNATO, V. S. Synergistic effect of laser and therapeutic ultrasound for fibromyalgia control: new development of protocols. *SPIE BIOS.* v. 11626, 2021.

HAUSER, W.; THIEME, K.; TURK, D. C. Guidelines on the management of fibromyalgia syndrome - a systematic review. *European Journal of Pain*, London, v. 14, n. 1, p. 5-10, jan. 2010.

JENSEN, K. B.; KOSEK, E.; PETZKE, F.; CARVILLE, S.; et al. Evidence of dysfunctional pain inhibition in Fibromyalgia reflected in rACC during provoked pain. *Pain*, v. 144, p. 95–100, 2009.

STAUD, R. Peripheral pain mechanisms in chronic widespread pain. *Best Pract Res. Clin. Rheumatol*, v. 25, n. 2, p. 155–64, Abr. 2011.

TORRES A., L., TRONCOSO E. S., & CASTILLO, R.D. Dolor, ansiedad, depresión, afrontamiento y maltrato infantil entre pacientes fibromiálgicos, pacientes reumáticos y un grupo control. *Revista Latinoamericana de Psicología*, v. 38, n.2, p. 285-298, 2006.


WOLFE, F.; SMYTHE, H. A.; YUNUS, M. B. et al. The American College of Rheumatology 1990 Criteria for the Classification of Fibromyalgia. Report of the Multicenter Criteria Committee. *Arthr Rheum.* v. 33, p. 160–72, 1990.

WOLFE, F.; CLAUW, D. J.; FITZCHARLES, M. A.; et al. The American College of Rheumatology preliminary diagnostic criteria for fibromyalgia and measurement of symptom severity. *Arthritis Care Res (Hoboken)*. v. 62, n. 5, p. 600-610, Mai. 2010.

WOLFE, F.; CLAUW, D.J.; FITZCHARLES M-A. et al. 2016 Revisions to the 2010/2011 fibromyalgia diagnostic criteria. *Semin Arthritis Rheum.*; v. 46, n. 3, p. 319–329, 2016.



# APÊNDICE





## Could Hands be a New Treatment to Fibromyalgia? A Pilot Study

Juliana Silva Amaral Bruno<sup>1</sup>, Daniel Marques Franco<sup>1</sup>, Heloisa Cior<sup>1</sup>, Anderson Luis Zanchini<sup>2</sup>, Vanderlei Salvador Bagnato<sup>3</sup> and Antonio Eduardo de Aquino Junior<sup>4\*</sup>

<sup>1</sup>Institute of Physics of São Carlos, University of São Paulo, São Carlos, São Paulo, Brazil

<sup>2</sup>ReMOTex - São Carlos, São Paulo, Brazil

<sup>3</sup>Corresponding author: Antonio Eduardo de Aquino Junior, Institute of Physics of São Carlos, University of São Paulo, PO Box 369, 13560-970, São Carlos, São Paulo, Brazil, Tel: +55 (14) 3373 8813; E-mail: antonioaquino@ifsc.usp.br

Received date: May 23, 2018; Accepted date: June 07, 2018; Published date: June 08, 2018

Copyright: © 2018 Bruno JSA, et al. This is an open-access article distributed under the terms of the Creative Commons Attribution License, which permits unrestricted use, distribution, and reproduction in any medium, provided the original author and source are credited.

### Abstract

Fibromyalgia is a chronic disease characterized by high-intensity pains with non-articular bases, affecting women and reaching between 3% and 10% of the world population. Fibromyalgia significantly affects the quality of life of patients, and is currently treated with anti-inflammatory drugs and analgesics that ease pain crises in general. Physiologically, it is known that patients with fibromyalgia have a greater amount, in the hands, of neuroreceptors close to the blood vessels when compared to healthy patients. As a search for a non-invasive and non-drug strategy to treat fibromyalgia and based on the knowledge of the anti-inflammatory and analgesic action of ultrasound and laser as forms of treatment in physiotherapy, we sought to evaluate in this study the response of patients with diagnosis (a prototype that associates both techniques simultaneously), using two treatment fronts: the application of the methods in tender point located in the trapezius muscle, or application of the methods in the palms of the hands of patients. The evaluation was based on the Fibromyalgia Impact Questionnaire (FIQ) and Visual Analogue Scale (VAS) protocols. The results showed that the treatment in the palms of the hands was more effective for the three techniques used, with a significant improvement by the VAS evaluation in the ultrasound treatment. In addition, for both FIQ and VAS, the patients' response to hand treatment was better and greater in all therapeutic methods applied. Thus, this pilot study allowed to compare the responses to treatments for fibromyalgia using conventional methods and ultrasound treatment, both at the tender point and when applied to the palms of the hands, showing a new therapeutic option to improve the quality of life of patients. The use of laser and ultrasound has a fundamental role in analgesic and anti-inflammatory action in physiotherapeutic treatments.

**Keywords:** Fibromyalgia; Low-level laser therapy; Ultrasound; Ultralaser; Hands; New treatment

### Introduction

Fibromyalgia is a chronic disease characterized by the development of high-intensity pain lasting more than 3 months with non-articular bases. Although present in men, the highest prevalence is noted in women, where this chronic disease affects approximately 3% to 10% of the adult population. Due to the chronicity of the disease, there is a rupture of the patient's routine, negatively impacting his daily life [1]. This negative impact directly affects social and family relationships, restricting and interfering in the habits and routines of both the patient and his/her family, provoking a constant adaptation to the new reality [2]. In addition, some studies have shown that patients with fibromyalgia have lower quality of life than those with other chronic diseases [3,4].

The treatments currently proposed for fibromyalgia are pharmacological, which act on anti-inflammatory, analgesic and antipressor actions; physical exercise, for relief and attempt to normalize the complaints of fatigue and muscular fatigue; nutritional change through dietary reduction, since there is evidence of inflammation induced by gluten intake; and psychotherapy [5,6]. As a physiotherapeutic treatment, the low intensity laser is used, due to its anti-inflammatory and analgesic characteristics, besides promoting severe enzymatic modulation, structural and functional mitochondrial alterations, generating an increase in the production of adenosine

triphosphate, and therapeutic ultrasound, widely used to ameliorate the effects of pain, with thermal action and alteration of the conduction velocity of nerve fibers [7].

Recently, a case study of our group showed significant results in reducing pain, as well as improving the patient's functional capacity when subjected to new methodology and technology [8]. From this, the theory of field overlapping in the concomitant application of the low intensity laser with therapeutic ultrasound [9-10], as well as the application in the palms of the hands, due to the abundant existence of sensory nerve fibers to the around the blood vessels in the palms [11]. In theory, peripheral neurovascular disorders that, over time, can expand to the other tender point promote alteration in pain threshold, as well as causing generalised fatigue and excessive fatigue, probably due to the reduction of oxygenation of muscle fibers, as well as disturbances in sleep due to hyperalgesia [12]. Furthermore, there are records of altered cerebral blood flow in relation to the severity of the symptoms presented in the disease [13] and in relation to healthy and sick patients [14], which may affect not only peripherally, but also systematically the organism.

The objective of this pilot study was to evaluate and compare the effect of the combined application of therapeutic ultrasound therapy and laser therapy in symptomatic fibromyalgia patients using a prototype of equipment developed to promote the concomitant application of ultrasound and laser [15,16], established in the literature regarding application to the palms of the hands, as defined in a previous study by our group [8].



## Fibromyalgia Treatment: A New and Efficient Proposal of Technology and Methodological – A Case Report

Juliana Anastasi, Daniel Marques Franco, Antonio Eduardo de Aquino Junior<sup>1</sup> and Vanderlei Salvador Bagnato

São Carlos Institute of Physics, University of São Paulo, São Carlos, São Paulo, Brazil

<sup>1</sup>Corresponding author: Antonio Eduardo de Aquino Junior, Institute of Physics of São Carlos, University of São Paulo, PO Box 369, 13560-970, São Carlos, São Paulo, Brazil, Tel: +55 (16) 3373 8910; E-mail: antonioaquino@frc.usp.br

Received date: January 15, 2018; Accepted date: January 30, 2018; Published date: February 02, 2018

Copyright: © 2018 Anastasi J, et al. This is an open-access article distributed under the terms of the Creative Commons Attribution License, which permits unrestricted use, distribution, and reproduction in any medium, provided the original author and source are credited.

### Abstract

Fibromyalgia is a chronic disease with a higher prevalence in women, associated with functional disability and chronic pain. The most common treatments include medicines, physical exercise, nutritional reeducation, and psychological help. Physiotherapy commonly uses resources like therapeutic ultrasound and laser therapy. These therapies demonstrate great potential to decrease pain and the functional capacity of fibromyalgia patients. Fibromyalgia brings to the patient a characteristic of the excessive existence of sensory innervations in the palms of the hands. The objective of this study was to evaluate the effect of a conjugated therapy between ultrasound and laser therapy, in a symptomatic patient of fibromyalgia, considering as region of application of therapy the palms of the hands. The present study used a prototype of equipment developed to perform the combined application of ultrasound and laser therapy. A caucasian woman, 61 years old, with diagnosis of fibromyalgia, with pain complaints and decrease of functional capacity was submitted to 10 sessions, 2 times per week, with application on palms of the hands, 3 minutes in each hand. After treatment, it was observed a reduction of 8.900% in pain (Visual Analogue Scale) and an increase of 335% (Fibromyalgia Impact Questionnaire), enabling the patient to return to daily activities. This form, a case study shows the efficacy in a new proposal of technology and methodology using equipment that enables the field overlap, as well as the application on palms of the hands, bringing to the patient, once again, the quality of life.

**Keywords:** Fibromyalgia; Laser therapy; Therapeutic ultrasound; Conjugated treatment; Field overlap

### Introduction

Fibromyalgia is a chronic disease, usually causing widespread, non-articular and high-intensity pain lasting longer than 3 months [1,2]. This chronic disease affects 3% to 10% of the adult population, with a higher prevalence in women.

The proposed treatments for fibromyalgia have different characteristics: pharmacological (anti-inflammatory and analgesic action), physical exercise (due to complaints of fatigue and muscular pain), nutritional reeducation (gluten-toxin inflammation) and cognitive-behavioral (psychological) [3,4]. However, technological resources of physiotherapy are used, such as laser therapy and therapeutic ultrasound. The first, makes use of its anti-inflammatory and analgesic action, besides an entire enzymatic modulation, as well as increased production of mitochondrial ATP; the second, besides the anti-inflammatory and analgesic action, decreases the conduction velocity in the nerve fibers and has thermal action [5,6].

According to Albrecht et al. (2013) [7], the etiology of fibromyalgia presents excessive sensory nerve fibers around the blood vessels located in the palms of the hands. Through this finding, a probable cause of the chronic pain of this disease may be related to the peripheral neurovascular disorder, which promotes to the patient a reduction in pain threshold and consequently the appearance of side effects such as fatigue, sleep disturbances and hyperalgesia [7]. In addition, there is a decrease in oxygenation in muscle fibers, besides

the excessive expenditure of ATP in the performance of movements [8].

The objective of this report is to evaluate the effect of a conjugated therapy between therapeutic ultrasound and laser therapy, in a symptomatic patient of fibromyalgia, using a prototype of equipment developed to promote the combined application of ultrasound and laser, considering as region of application of therapy the palms of the hands.

### Case Report

A caucasian woman, 61 year old, was received for screening in our clinical research, with a negative diagnosis for rheumatic diseases (ostoarthritis, lupus, gout, and systemic psoriasis), complaining of constant pain in several tender points (15 points of pain) in the upper limbs, with a time greater than 1 year. She also reported functional limitations on basic home-care activities, as well as sleeping problems due to generalized pain.

Additional information on age, body mass index, general health information and medication record was collected. It was verified that the patient did not use medicines. Pain and function variables according to the Visual Analogue Scale (VAS) and the Fibromyalgia Impact Questionnaire (FIQ) were evaluated using initial and final scores. The patient signed a consent term, determined by the ethics committee, previously to the initiation of treatment. The study was approved by the hospital ethics committee. (resolution 466/2012).



## The Laser and Ultrasound: The Ultra Laser like Efficient Treatment to Fibromyalgia by Palms of Hands – Comparative Study

Antonio Eduardo de Aquino Junior<sup>1,2\*</sup>, Fernanda Massano Carbinatto<sup>1,3,4</sup>, Daniel Marques Franco<sup>2</sup>, Juliana da Silva Amarel Bruno<sup>2</sup>, Michelle Luise Souza Simão<sup>2</sup>, Ana Carolina Fernandes<sup>2</sup>, Ana Carolina Negrease Canaliada<sup>2</sup>, Neuválido Antonio Viviani Junior<sup>2</sup>, Vanderlei Salvador Bagnato<sup>1,4,5</sup>

<sup>1</sup>Instituto de Física de São Carlos, Universidade de São Paulo, São Carlos, São Paulo, Brazil

<sup>2</sup>Clinica MAFUSO Brasil, São Carlos, São Paulo, Brazil

<sup>3</sup>Clinica MAFUSO Brasil, Ribeirão Preto, São Paulo, Brazil

<sup>4</sup>Programa de Pós-Graduação em Biotecnologia, Universidade Federal de São Carlos, São Carlos, São Paulo, Brazil

<sup>5</sup>Hogler Institute for Advanced Study, Texas A&M University, Texas, United States of America

### Abstract

Fibromyalgia, a chronic disease, affects skeletal muscles and soft tissues, causing disabling pain. The most used physiotherapeutic treatments are the resources of therapeutic ultrasound and therapeutic LASER, responsible for the anti-inflammatory and analgesic action. Currently, the synergistic action of these resources has emerged as an alternative for treatment with application on the palms. The conceptual basis of treatment occurs through the stimulation of neuroreceptors close to the blood vessels located in the palms of the hands, an area that is extremely rich in nerve endings. The aim of this study was to evaluate variations in technological parameters, forms of application in the hypotenar and tenar areas of the palms and the influence on the variability in the number of weekly sessions. The evaluation was based on the Fibromyalgia Impact Questionnaire and Visual Analogue Scale, allowing evaluating the application on Trigger Points versus Palms, different ultrasound frequencies, different LASER wavelengths, and different application regions on the palms of the hands, number of weekly sessions and percentage of improvement through the proposed treatment. The results show that the treatment used on the palms is more effective, confirming 1 MHz of ultrasound intensity, 660 nm of wavelength, Hypotenar plus Tenar regions of the palms and 3 times a week as a protocol. It points out that 70% of the patients obtained 50% improvement in the pain of fibromyalgia, laying the foundations for a new methodology, the Photonic treatment, reducing pain and increasing the quality of life of patients affected by fibromyalgia.

**Keywords:** Fibromyalgia; Ultralaser; Palms of the Hands; Quality of life; Decreased pain

### Introduction

Fibromyalgia, a chronic disease, with an inflammatory, hyperalgesic and disabling characteristic, is considered a contemporary disease, which appears in high growth among the population, due to the improvement of the clinical diagnosis based solely on symptoms and signs. The main evaluated points called trigger points are the clinical examination points that allow clinically diagnosing the disease, which in all are 18 trigger points [1].

Its prevalence occurs in a great majority among women. However, there is also the occurrence in men, but in a smaller amount. There are estimates that fibromyalgia may affect 3% to 10% of the population considered to be adults. Over time, there were several names of fibromyalgia. The first record of the disease was found in 1924, in England, where cases of patients who had tender points, with greater sensitivity to brief manual pressure, were reported.

All these characteristics mentioned lead fibromyalgia to interfere widely in the patient's lifestyle and daily routine (both personal and professional) [2]. Thus, there is an intense impact on personal, social, professional patient environments [3], causing an extremely negative condition in the quality of life of the patient and their family [4,5].

The treatments proposed for this disease are pharmacological and non-pharmacological. In pharmacological intervention, there is a wide use of analgesics, anti-inflammatories, antidepressants, anxiolytics and anticonvulsants, both to reduce inflammation and to control pain attacks [6,7]. Among the non-pharmacological treatment options, exercise and diet can be included for the clinical improvement of fibromyalgia patients [8-12]. Still, as means of non-pharmacological

treatments, there are technological resources, such as therapeutic ultrasound and therapeutic laser, which have a great analgesic condition.

Ultrasound, a technological resource widely used, allow to reduce muscle pain due to its analgesic and anti-inflammatory power, as well as, its thermal action, conditioning a scenario of vasodilation and increased signaling speed [13]. Another technological resource, the therapeutic laser, is efficient in anti-inflammatory and analgesic action, where through a modulatory process of mitochondrial enzymes, greater production of ATP (Adenosine Triphosphate) occurs. Still, its anti-inflammatory action is done through the activation of transcriptional factors, as well as synthesis of new proteins and cells proliferation [14].

Recently, equipment was developed by the São Carlos Institute of Physics, University of São Paulo, capable of simultaneously promoting therapeutic ultrasound and therapeutic laser, enabling a synergistic action of therapies used in previous studies not only in the treatment of fibromyalgia but also in the treatment of osteoarthritis. The equipment, called Ultralaser, allow it to occur the overlapping fields of the therapeutic resource, potentiating the analgesic and anti-inflammatory action,

\*Corresponding author: Antonio Eduardo de Aquino Junior, Institute of Physics of São Carlos, University of São Paulo, São Carlos, São Paulo, Brazil, Tel: +55 (16) 3373 8932; E-mail: [antonioaquino@frc.usp.br](mailto:antonioaquino@frc.usp.br)

Received November 19, 2020; Accepted December 03, 2020; Published December 13, 2020

**Citation:** Junior AEA, Carbinatto FM, Franco DM, Bruno JSA, Simão ML, et al. (2020) The Laser and Ultrasound: The Ultra Laser like Efficient Treatment to Fibromyalgia by Palms of Hands – Comparative Study. J Nov Physiother 11: 447.

**Copyright:** © 2020 Junior AEA, et al. This is an open-access article distributed under the terms of the Creative Commons Attribution License, which permits unrestricted use, distribution, and reproduction in any medium, provided the original author and source are credited.





## Sinergic Effect of Therapeutic Ultrasound and Low-Level Laser Therapy in the Treatment of Hands and Knees Osteoarthritis

De Souza Simão ML, Fernandes AC, Cocarino RL, Zanchin AL, Ciol R, de Aquino Junior AE\* and Baguato VS

Institute of Physics of São Carlos, University of São Paulo, São Carlos, São Paulo, Brazil

\*Corresponding author: Antonio Eduardo De Aquino Junior, Institute of Physics of São Carlos, University of São Paulo, PO Box 368, 13560-970, São Carlos, São Paulo, Brazil, Tel: +55 (16) 3373 8843; E-mail: antonioaquino@ifsc.usp.br

Received date: December 13, 2018; Accepted date: December 26, 2018; Published date: December 31, 2018

Copyright: © 2018 De Souza Simão ML, et al. This is an open access article distributed under the terms of the Creative Commons Attribution License, which permits unrestricted use, distribution, and reproduction in any medium, provided the original author and source are credited.

### Abstract

Osteoarthritis is a degenerative joint disease that affects predominantly hands and knees of the elderly population, being characterized by chronic pain and limitation of joint movements. Therapeutic approaches to ease the pain, as low-intensity pulsed ultrasound and photobiomodulation (low-level laser therapy) have been broadly used as a complement to drug treatment of osteoarthritis. The aim of this study was to evaluate the synergic effect of LIPUS associated to LLLT on osteoarthritis of hands and knees. For this, 60 patients, being 48 affected by knee osteoarthritis and 21 affected by hand osteoarthritis were selected for the study. Patients were evaluated by the Western Ontario and McMaster Universities Osteoarthritis Index (WOMAC) for knee osteoarthritis and by Australian Canadian Osteoarthritis Hand (AUSCAN) for hands osteoarthritis. All patients filled out the Visual Analogue Scale (VAS) pain questionnaire, which showed statistical improvement of hands ( $p < 0.001$ ) and knees ( $p < 0.001$ ) when comparing before and after treatment. Functional evaluation by AUSCAN showed improvement of hands functionality ( $p < 0.002$ ). Results showed that the synergic therapy of LIPUS and LLLT were efficient in the treatment of hands and knees osteoarthritis, providing a new approach of a non-pharmacological and non-invasive treatment that contributes to better quality of life for the patients with this chronic and degenerative pathology.

**Keywords:** Osteoarthritis; Low-level laser therapy; Therapeutic ultrasound; WOMAC; AUSCAN

### Introduction

Osteoarthritis is a degenerative rheumatologic condition that affects people over 40 years old, being characterized by chronic pain, loss of joint flexibility, edema and grating sensation [1]. Mechanical and genetics background can contribute to the condition, affecting mostly hands and knees [2,3]. Swollen or stiff joint is the most common complaint about osteoarthritis and results in loss of joint strength, impaired mechanical function, loss of flexibility and decreased activity of daily life, which affects directly one's quality of life.

The default non-pharmacological treatment to osteoarthritis consists in moderate physical activities as stretching and strengthening the muscles around the affected joints [4,5], increasing physical conditioning and distributing the joint action in a singular way, decreasing the pain and increasing quality of life. In addition to that, photobiomodulation (PRM) and therapeutic ultrasound are also used as an approach to decrease pain due to its analgesic and anti-inflammatory effect [4,7].

Recent studies produced by the Institute of Physics of São Carlos, University of São Paulo, used a device prototype that simultaneously emitted therapeutic ultrasound and low-level laser for photobiomodulation therapy. This device was responsible for contributing to the analgesic and anti-inflammatory effect as well as enzymatic and mitochondrial modulation produced by the phototherapy associated with up to the cavitation effect produced by the ultrasound, potentiating the treatment [8,9,10,11]. The conjugation of both treatments is based on ultrasonic and light field

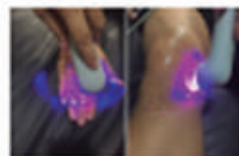
superposition [12,13], resulting in higher analgesic and anti-inflammatory effect and stabilizing the cartilage degeneration [14,15].

The objective of this study was to expand the studies based on ultrasound and laser conjugation to treat hands and knee osteoarthritis, presenting a larger sample number and evaluating before and after treatment with this new combined therapeutic technique.

### Materials and Methods

#### Laser and ultrasound prototype

The device prototype was designed and assembled by the Technological Support Laboratory of the Institute of Physics of São Carlos, University of São Paulo.



**Figure 1:** Demonstrative of laser and ultrasound synergic application on phalanx joint and on knee joints.

This prototype allows laser and ultrasound emission simultaneously, overlapping both fields and contributing to the synergic effect caused by both at the tissue (Figure 1).

**Fotobiomodulação e ultrassom aplicados simultaneamente em disfunção temporomandibular (DTM): relato de caso**Fontan, E.G.A.<sup>1</sup>; Garcia, L.H.A.<sup>1</sup>; Tamae, P.E.<sup>2</sup>; Panhóca, V.H.<sup>2</sup>; Rastelli, A.N.S.<sup>1</sup>

<sup>1</sup>Departamento de Odontologia Restauradora, Faculdade de Odontologia de Araraquara, Universidade Estadual de São Paulo "Júlio de Mesquita Filho" - UNESP.

<sup>2</sup>Departamento de Física e Ciências dos Materiais, Instituto de Física de São Carlos-IFSC, Universidade de São Paulo-USP.

**Resumo**

As alterações acometidas pelos grupos musculoesqueléticos e neuromusculares que cercam as articulações temporomandibulares (ATMs) e dos músculos mastigatórios, são denominadas de disfunção temporomandibular (DTM). Os sinais e sintomas habituais são dores, ruídos na ATM e limitação dos movimentos mandibulares. Assim, este estudo tem o objetivo de apresentar os efeitos de fotobiomodulação inflamatório e analgésico da aplicação simultânea de laser de baixa potência e ultrassom (US) em pacientes com DTM. Paciente T. K. R. M. P., do sexo feminino, 26 anos de idade, compareceu na clínica odontológica do Hospital Irmandade Santa Casa de Misericórdia de São Carlos em parceria do Instituto de Física de São Carlos-IFSC, da Universidade de São Paulo – USP/São Carlos, relatando sensação dolorosa, ao acordar, na região bilateral da face, nos dentes e apertamento dentário nos últimos 10 meses. Foram realizadas avaliações clínicas como: anamnese e diagnóstico, avaliação da dor por meio de escala analógica de dor, avaliação da amplitude de movimento (abertura total da boca) e da qualidade de vida (OHIP-14), sendo a paciente diagnosticada com DTM muscular. Para o caso clínico, a paciente foi submetida a 2 sessões terapêuticas utilizando-se equipamento RECUPERO® (100mW, 1W/cm<sup>2</sup>), em modo pulsado e laser infravermelho (808nm) durante 4 semanas, sendo as aplicações nas fibras anteriores do músculo temporal, na ATM e em toda a extensão do músculo masseter. Os resultados obtidos foram redução da dor, aumento da amplitude de movimento da ATM e melhora da qualidade de vida do paciente. Assim, ao usarmos o aparelho que conjuga laser de baixa intensidade e US, promovemos alívio dos sintomas nesse caso, restabelecimento físico de forma mais ágil, menor duração do tratamento e melhoria na qualidade de vida da paciente. Conclui-se que o laser combinado com US são eficazes no tratamento da DTM.



## Therapeutic Ultrasound and Photobiomodulation Applied on the Palm of Hands: A New Treatment for Fibromyalgia – A Man Case Study

Daniel Marques Franco<sup>1</sup>, Juliana de Silva Anaral Bruno<sup>1</sup>, Anderson Luis Zaccari<sup>2</sup>, Heloisa Cui<sup>1</sup>, Vanderlei Salvador Bagnato<sup>1</sup> and Antonio Eduardo de Aquino Junior<sup>1\*</sup>

<sup>1</sup>Institute of Physics of São Carlos, University of São Paulo, São Carlos, São Paulo, Brazil

<sup>2</sup>InteOptics, São Carlos, São Paulo, Brazil

\*Corresponding author: Antonio Eduardo De Aquino Junior, Institute of Physics of São Carlos, University of São Paulo, PO Box 369, 13560-970, São Carlos, São Paulo, Brazil, Tel: +55 (16) 3373 9810; E-mail: antonioaquino@frc.usp.br

Received date: November 12, 2018; Accepted date: December 10, 2018; Published date: December 11, 2018

Copyright: © 2018 Franco DM, et al. This is an open-access article distributed under the terms of the Creative Commons Attribution License, which permits unrestricted use, distribution, and reproduction in any medium, provided the original author and source are credited.

### Abstract

Fibromyalgia is a chronic disorder put in the spotlight in the last decades. Known since the 1920s, the disease is described by multiple painful points, of heightened sensitivity to touch that prevails in women, and affect 3% to 10% of worldwide population. Fibromyalgia affects skeletal muscles and soft tissues. However, although there is no joint pain. Pharmacological treatment consists in analgesics and anti-inflammatory drugs to ease the pain. In addition, antidepressants, anxiolytics and anticonvulsants can be prescribed to control pain crises. Non-pharmacological approaches as therapeutic ultrasound and photobiomodulation are an alternative for pain relief. Recently, the synergic action of therapeutic ultrasound and photobiomodulation has emerged as an alternative to treat fibromyalgia in women when applied at the palm of hands. The success of the treatment is attributed to stimulation of neuroreceptors close to blood vessels located at the palm of hands and found to be in higher incidence in fibromyalgic patients when compared to healthy patients. This study aimed to evaluate the synergic effect of therapeutic ultrasound and photobiomodulation applied to the palm of hands of a fibromyalgic man patient. Evaluation was based on Quality Life Questionnaire (SF-36) and Visual Analogue Scale (VAS). Results show the treatment could improve the patient's quality of life (SF-36) and reduce pain (VAS), indicating a new therapeutic approach to treat chronic disorders like fibromyalgia, reducing pain and increasing quality of life of fibromyalgic patients.

**Keywords:** Fibromyalgia; Photobiomodulation; Therapeutic ultrasound; Ultra-laser; Palm of hands

### Introduction

Fibromyalgia is considered a modern disease, being highlighted in the last 20 years with improvement of clinical diagnosis based on symptoms and signs. However, several are the terminologies encountered previously, with a record similar to the disease dating from 1824 in England, when Balfour reported cases of patients with painful stitches and increased sensitivity to touch [1].

Fibromyalgia is a chronic condition that affects the muscles and soft tissues, although it does not affect the joints, causing severe pain spread throughout the body, adding up to 18 pain points. The prevalence of the disease is higher in women, but can also affect men, affecting 3% to 10% of the adult population. This condition strongly interferes with the patient's lifestyle and daily routine [2], impacting patient's life and social and occupational function [3], resulting in a negative impact on patient's quality of life [4,5].

Treatment approach to Fibromyalgia can rely on medications or therapeutics. Pharmacological approach consists of analgesics and anti-inflammatory drugs to ease the pain. In addition, antidepressants, anxiolytics and anticonvulsants can be prescribed to control pain crises [6,7]. Non-pharmacological treatments used so far can include therapeutic ultrasound and photobiomodulation as an alternative pain relief. Physical exercise and dietary have also shown to contribute to clinical improvement of Fibromyalgia patients [8-12].

Technological resources as low-level laser therapy (or photobiomodulation) have proven to be efficient as anti-inflammatory and analgesic therapeutics by enzymatic modulation and mitochondria activation, increasing the ATP supply and anti-inflammatory effect by activation of transcriptional factors, new proteins synthesis and cell proliferation [13]. Therapeutic ultrasound is widely used to ease muscle pain due to its analgesic, anti-inflammatory and thermal tissue action, resulting in vasodilatation and increase in the speed of nervous signaling [14].

The synergic action of therapeutic ultrasound and low-level laser therapy have been used in fibromyalgia and osteoarthritis treatment, combining both therapeutic approaches in one single piece of equipment developed by our group and named ultra-laser. First trials of the synergic effect of ultrasound and photobiomodulation report a decrease in pain sensation, as well as improve functional capacity after treatment by the ultra-laser therapy [15-18]. By these results it is hypothesized that analgesic effect is obtained overlapping the effect of photobiomodulation and therapeutic ultrasound on tissue [15-18].

Moreover, the new technology that put together laser and ultrasound therapeutics in one single piece of equipment is used not only in local pain, but also on palm of hands, revealing a new therapeutic approach for fibromyalgia treatment. Palm of hands of fibromyalgic patients have greater sensory nerve fibers surrounded by blood vessels than non-fibromyalgic patients [19]. In addition, it is believed that peripheral neurovascular disorders can affect the patient's pain threshold, resulting in general and excessive fatigue of muscle fibers due to lower oxygen supply, leading to sleep disorders related to



## Can Combined Ultrasound and Laser Therapy Potentiate the Treatment of a Symptomatic Osteoarthritis? A Case Report

Ana Elisa Serafin Jorge<sup>1\*</sup>, Michele Luise de Souza Simão<sup>2</sup>, Ana Carolina Ferrader<sup>2</sup>, Aline Chiar<sup>2</sup>, Antonio Eduardo de Aquino Junior<sup>2</sup>, Anderson Luis Zanetti<sup>2</sup> and Vanderlei S Magagnoli<sup>2</sup>

<sup>1</sup>Physical Therapy Department, Federal University of São Carlos, São Carlos, São Paulo, Brazil

<sup>2</sup>São Carlos Institute of Physics, University of São Paulo, São Carlos, São Paulo, Brazil

<sup>3</sup>INACOptica, São Carlos, São Paulo, Brazil

**Corresponding author:** Ana Elisa Serafin Jorge, Physical Therapy Department, Federal University of São Carlos, Rodovia Washington Luz, CEP-13566-905, São Carlos, São Paulo, Brazil; Tel: +55 (16) 3351 8243; E-mail: anajorge@ufscar.br

Aline Chiar, São Carlos Institute of Physics, University of São Paulo, PO Box 369, 13566-970, São Carlos, São Paulo, Brazil; Tel: +55 (16) 3373 9812; E-mail: alinechiar@gmail.com

Antonio Eduardo de Aquino Junior, São Carlos Institute of Physics, University of São Paulo, PO Box 369, 13566-970, São Carlos, São Paulo, Brazil; Tel: +55 (16) 3373 9812; E-mail: antonioaquino@frc.usp.br

Received date: November 04, 2017; Accepted date: November 15, 2017; Published date: November 17, 2017

Copyright: © 2017 Jorge AES, et al. This is an open-access article distributed under the terms of the Creative Commons Attribution License, which permits unrestricted use, distribution, and reproduction in any medium, provided the original author and source are credited.

### Abstract

Osteoarthritis of the knee (KOA) is a chronic degenerative musculoskeletal disease associated with functional disability and chronic pain. Currently, physical modalities, such as ultrasound and Laser therapies, are usually prescribed in rehabilitation scenarios as an adjunctive treatment of symptomatic KOA. These therapies have demonstrated great potential to reduce pain and improve the functional capacity of patients with this disease.

Thus, the purpose of this case report was to show the effects of prototype equipment specially developed to perform the combined application of therapeutic ultrasound and laser therapy in the symptoms of knee osteoarthritis.

The present case reports the use of a prototype of equipment developed to perform the combined application of ultrasound and laser therapy. A 63-year-old woman with KOA for 12 years with painful complaints and worsening of functional capacity was submitted to 12 sessions using the prototype. After treatment, she observed a 95% reduction in pain and a decrease in the WOMAC questionnaire indexes related to pain, morning stiffness, and disability. In addition, to a 50% improvement in the sit and put test.

Like this, a single case study shows the efficacy of the combined US and laser therapy on pain and function in the treatment of the symptomatic KOA. The results analyzed, as well as the patient's report make it possible to show the effectiveness in the conjugated treatment and the new equipment.

**Keywords:** Osteoarthritic; Low-level laser therapy; Ultrasound therapy

### Introduction

Osteoarthritis (OA), a classical degenerative musculoskeletal disease, affecting about 20% of the world population, with higher prevalence in women [1,2]. The knee OA (KOA) is the most common type of osteoarthritis of lower limbs characterized structurally by destruction of cartilage, and bone changes, as subchondral sclerosis and osteophytes. Due to its inflammatory characteristic, mainly of the synovial membrane, patients may present pain and functional disability, and consequently impaired quality of life [2,3]. In this context, pain is one of the main reasons for the patient to seek medical attention.

Prescribed pharmacological treatments for symptomatic KOA can lead to gastrointestinal irritation and dose dependence. The recommended non-pharmacological interventions are weight loss and physical exercise [4,5]. Moreover, physical modalities, such as US and

Laser therapies, are usually prescribed in rehabilitation scenarios as an adjunctive treatment of symptomatic KOA.

In 2010, in a Cochrane review, the effects of therapeutic ultrasound were shown to have great potential in reducing pain and improving the functional capacity of patients with this disease [6]. Similarly, laser therapy has been used to modulate pain. The studies are based on the anti-inflammatory effect of light as an explanation for the improvement of pain [7-9]. In this context, the uses of technology as therapy excellent option of treatment propose in reason of necessity of decrease of medicine intake.

The aim of this brief report is to illustrate the effect of a combined therapeutic ultrasound and low-level laser treatment for symptomatic KOA. Besides, the prototype of equipment was specially developed to promote the conjugated application (US and Laser), which can become a differential in treatment.

### Case Report

A 63-year-old woman, Caucasian, was admitted to our unit complaining of constant pain in the right knee with diagnosis of KOA



## Case Report

## Ultrasound conjugated with Laser Therapy in treatment of osteoarthritis: A case study

Ana Elisa Serafim Jorge<sup>1</sup>, Michele Luise de Souza Simão<sup>2</sup>, Ana Carolina Fernandes<sup>2</sup>, Aline Chiari<sup>2</sup>, Antonio Eduardo de Aquino Junior<sup>2\*</sup>, Anderson Luis Zanchin<sup>3</sup> and Vanderlei Salvador Bagnato<sup>2\*</sup>

<sup>1</sup>Federal University of São Carlos, São Carlos, São Paulo, Brazil

<sup>2</sup>São Carlos Institute of Physics, University of São Paulo, São Carlos, São Paulo, Brazil

<sup>3</sup>MMOptics, São Carlos, São Paulo, Brazil

\*Address for Correspondence: Antonio Eduardo de Aquino Junior Ph.D. Vanderlei Salvador Bagnato, Ph.D. São Carlos Institute of Physics, University of São Paulo, PO Box 369, 13560-970, São Carlos, São Paulo, Brazil. Tel: +55 (14) 3373-8810. Email: antonioedaquinoj@gmail.com; vander@fisp.usp.br

Submitted: 18 January 2018

Approved: 23 January 2018

Published: 23 January 2018

Copyright: © 2018 Jorge AEJ, et al. This is an open access article distributed under the Creative Commons Attribution License, which permits unrestricted use, distribution, and reproduction in any medium, provided the original work is properly cited.

**Keywords:** Hand osteoarthritis, Physical therapy, Low level laser therapy, Ultrasound therapy

## Abstract

Osteoarthritis of the hand is a chronic condition that involves hand joints, but receives less attention. Few studies have investigated the use of ultrasound therapy and laser therapy for the treatment of hand osteoarthritis. The objective was to evaluate the effect of the conjugated treatment of therapeutic ultrasound and laser therapy on the pain and joint function of a patient with hand osteoarthritis. The case of a woman, 57 years old, with a diagnosis of osteoarthritis on hand for 3 years, presenting constant pain and worsening after manual activities. The pain and function were evaluated, respectively by Visual Analog Scale (VAS) and Australian Canadian Osteoarthritis Hand Index questionnaire (AHCAN). After 12 sessions using ultrasound and laser therapy application, there was an expressive improvement in the pain and functional indexes of the patient. The combined application of therapeutic ultrasound and laser therapy, through the unified field action of the therapies used, proved to be efficient in reducing pain and improving the functionality.

## Introduction

Osteoarthritis (OA) of the hand is a chronic condition that involves one or more joints of the hand associated with pain, joint limitation, loss of strength, swelling and functional disability in daily activities. There is an estimate that reaches about 26% of people, mostly women [1,2].

According to the European League Against Rheumatism (EULAR), the treatment for osteoarthritis of the hand include medicines, exercise, use of orthoses, electrotherapy, thermotherapy, massage and acupuncture for improvement of symptoms. However, laser therapy and ultrasound therapy are poorly used, although they have great therapeutic potential [1-3]. Laser therapy is known as a photobiomodulator which has been used as a non-invasive treatment in osteoarthritis for pain relief. The studies are based on the anti-inflammatory effect of light as an explanation for the improvement of pain [1,2,4].

In addition to laser therapy, other studies show the benefits of ultrasound (US) in improving pain and function of pathologies such as carpal tunnel syndrome. However, there are few studies in patients with hand osteoarthritis [5,6]. In this context, the use of technology as therapy proves to be an excellent treatment option, due to the need to decrease medication intake.

via [HTTPS://WWW.HEIGHTENSCIENCE.ORG](https://www.HEIGHTENSCIENCE.ORG)

**How to cite this article:** Jorge AEJ, Simão MLd, Fernandes AC, Chiari A, de Aquino Jr, AE, et al Ultrasound conjugated with Laser Therapy in treatment of osteoarthritic: A case study. *J Sports Med Ther* 2018;2:024-027. <https://doi.org/10.29328/journal.jst.1001022>

024



## Effect to the Synergistic Action of Photobiomodulation and Therapeutic Ultrasound on Psoriatic Arthritis and Fibromyalgia - Case Report

Ana Carolina Negrass Canelato<sup>1\*</sup>, Vanessa Garcia<sup>1\*</sup>, Tiago Zuccolotto Rodrigues<sup>1\*</sup>, Viviane Beocca de Souza<sup>2</sup>, Vitor Hugo Parhock<sup>3</sup>, Antonio Eduardo de Aquino Junior<sup>3,4</sup> and Vanderlei Salvador Bagnato<sup>1,5,6</sup>

<sup>1</sup>Institute of Physics of São Carlos, University of São Paulo, São Carlos, São Paulo, Brazil

<sup>2</sup>Clinica MultESPO Brasil, São Carlos, São Paulo, Brazil

<sup>3</sup>Department of Biotechnology, Federal University of São Carlos, São Carlos, São Paulo, Brazil

<sup>4</sup>Center for Advanced Study, Texas A&M University, Texas, United States of America

### Abstract

Psoriasis is a chronic inflammatory, autoimmune disease that affects the skin, and over time, can also affect the joints, evolving into psoriatic arthritis. The pathogenesis is related to genetic conditions and etiopathogenic mechanisms, which affect about 2% of the world population. In the aspect of psoriatic arthritis, the chronic peripheral inflammatory process affects the joints, bones and muscles, generating hyperalgesia and allodynia. This process can lead to the development of fibromyalgia, which is a chronic disease with generalized muscle pain, related by genetic and psychosocial factors and concomitant diseases, such as psoriatic arthritis. In this study, the synergistic interaction of photobiomodulation and therapeutic ultrasound was used in a picture of associated diseases of psoriasis, psoriatic arthritis and fibromyalgia. In the evaluation mechanism, the Fibromyalgia Impact Questionnaire (FIQ), Quality of Life in Psoriatic Arthritis (PsAQoL) and the Visual Analogue Scale (VAS) were used. It was observed, in a period of 14 sessions, that the synergistic action of photobiomodulation and therapeutic ultrasound, presented benefits and improvement in the patient's quality of life (FIQ and PsAQoL), as well as pain reduction (VAS).

**Keywords:** Psoriatic arthritis; Fibromyalgia; Photobiomodulation; Therapeutic ultrasound; Ultra Laser; Synergic treatment

### Introduction

Psoriasis is an immunologically mediated chronic inflammatory disease that manifests itself in the skin by erythematous and scaly lesions, with a genetic predisposition and etiopathogenic mechanisms. It affects about 2% of the world population, where about a third of those affected report the onset of the disease before 16 years of age. In general, psoriasis may precede the onset of psoriatic arthritis [1-3].

Psoriatic arthritis is a seronegative form of arthritis, found between 5% and 42% of psoriasis patients and affects men and women in similar proportions (1:1), and the mean age of disease onset is between 30 and 35 years [4].

The most frequent form of psoriatic arthritis is monoarthritis or asymmetric oligoarthritis, which mainly affects the joints of the hands and feet, and may appear on average ten years after the onset of psoriasis [5-7]. Therefore, psoriatic arthritis is a peripheral inflammatory process that affects the joints, bones and muscles, leading to peripheral nerve sensitization, increased production of nociceptive neuropeptides, a state in which the hyper-responsive neuron generates hyperalgesia and allodynia, both in the inflammation site as well as other parts of the body unharmed, developing fibromyalgia [8]. This acute process of psoriatic arthritis can become chronic, making the treatment prognosis unfavorable.

Fibromyalgia is a chronic disease, with persistent pain in the generalized skeletal muscle, associated with symptoms of fatigue, cognitive and sleep disorders, and may be genetically determined and influenced by psychosocial factors and concomitant diseases, such as psoriatic arthritis [8,9].

The vast majority of treatments have pharmacological origins, both in relation to psoriasis and psoriatic arthritis and fibromyalgia, relieving signs and symptoms, inhibiting structural progression, thus improving the patient's quality of life [10]. However, non-pharmacological

physiotherapeutic processes, such as photobiomodulation and therapeutic ultrasound, are recommended for treatment. In this sense, the synergistic use of photobiomodulation and ultrasound has been widely used in the treatment of osteoarthritis and fibromyalgia [11, 12]. Photostimulatory therapies can be considered alternative treatments in patients who contraindicate the use of conventional medication or even complementary treatments in order to optimize the effectiveness of treatments already instituted in medicine.

The constant technological evolution in the area of rehabilitation, observed mainly in the areas of osteoarthritis [11], fibromyalgia [12], Parkinson [13], temporomandibular disorders [14], facial paralysis [15] and adhesive capsulitis [16], developed by our research group at the Biophotonics Laboratory of the Instituto de Física de São Carlos has marked the improvement in quality of life of patients affected by different diseases. Photobiomodulation, through therapeutic laser, allows the absorption of light stimulus through cytochrome C chromophores, which stimulates a response for each type of lesion, promoting the release of histamine, serotonin, bradykinin, prostaglandins, with changes in the action enzyme, promoting increased energy synthesis (ATP), which favors the reduction of pain, inflammation and tissue repair [17,18].

Therapeutic ultrasound acts due to the effect of its longitudinal waves,

\*Corresponding author: Antonio Eduardo de Aquino Junior, Institute of Physics of São Carlos, University of São Paulo and Clínica MultESPO Brasil, São Carlos, São Paulo, Brazil, E-mail: antonioaquino@ifsc.usp.br

Received: February 08, 2022; Accepted: February 20, 2022; Published: March 01, 2022

Citation: Canelato ACN, Garcia V, Rodrigues TZ, Souza VB, Parhock VH, et al. (2022) Effect to the Synergistic Action of Photobiomodulation and Therapeutic Ultrasound on Psoriatic Arthritis and Fibromyalgia - Case Report. J Nov Physiother 12: 505.

Copyright: © 2022 Canelato ACN, et al. This is an open-access article distributed under the terms of the Creative Commons Attribution License, which permits unrestricted use, distribution, and reproduction in any medium, provided the original author and source are credited.



## The Combined Fotobiomodulation and Therapeutic Ultrasound: How does the Efficient Treatment of Fibromyalgia by the Palms Promote a Prolonged Effect?

Antonio Eduardo de Aquino Junior<sup>1,2\*</sup>, Fernanda Mariano Carbinatto<sup>1,3</sup>, Ana Carolina Fernandes<sup>1,3</sup>, Daniel Marques Franco<sup>4</sup>, Andréia Aparecida Biffi de Lara<sup>1</sup>, Vanderlei Salvador Bagnato<sup>1,5\*</sup>

<sup>1</sup>Instituto de Física de São Carlos, Universidade de São Paulo, São Carlos, São Paulo, Brasil

<sup>2</sup>Clinica MafSTSO Brasil, São Carlos, São Paulo, Brasil

<sup>3</sup>Programa de Pós-Graduação em Biomecânica, Universidade Federal de São Carlos, São Carlos, São Paulo, Brasil

<sup>4</sup>Regier Institute for Advanced Study, Texas A&M University, Texas, United States of America

### Abstract

The Fibromyalgia is considered the second most common rheumatic disorder, with prevalence between 2% to 8% of the population, depending on the diagnostic criteria that are used. Symptoms are diverse and include a history of headaches, generalized pain, dysmenorrhea, chronic fatigue, irritable bowel syndrome and functional gastrointestinal disorders, among others. Thus, a state of centralized pain, where a lifelong disorder with early onset, can trigger pain experienced in different regions of the body and at different moments, being amplified divide to an alteration of the pain threshold. The photonic treatment, which enables the combined action of physiotherapeutic resources, is based on the normalization of the pain threshold with the central nervous system. Were evaluated 51 patients who underwent photonic treatment in periods after treatment of 120 days and 300 days, evaluating the Fibromyalgia Impact Questionnaire and the Visual Analogue Scale. Continuity of improvement was observed in relation to the Fibromyalgia Impact Questionnaire and the Visual Analogue Scale, in relation to the periods of 120 days and 300 days after treatment, significantly. The long-term efficacy observed in the present study shows the efficiency of photonic treatment and the recommendation of a periodicity tends to be beneficial for the maintenance of the physiological state obtained.

**Keywords:** Fibromyalgia; Fotobiomodulation; Therapeutic ultrasound; Photonic treatment

### Introduction

Considered the second most common rheumatic disorder, fibromyalgia can have prevalence between 2% to 8% of the population, depending on the diagnostic criteria that are used [1]. The original diagnostic criteria for fibromyalgia, such as the counting of pain points, have their definition in 1990, leading to a majority female population. However, the new criteria, based on symptoms without counting pain points, lead a fibromyalgia population with a women: male ratio of 2:1 [2]. In this concept, the development of fibromyalgia can occur at any age, even in childhood, with an indistinct prevalence among different countries, ethnicity and economic conditions [1-3]. Symptoms include a history of headaches, dysmenorrhea, temporomandibular joint disorders, chronic fatigue, irritable bowel syndrome and functional gastrointestinal disorders, interstitial cystitis, painful bladder syndrome, endometriosis, as well as other symptoms such as back and neck pain [1,4].

Thus, we observe pain in different regions of the body, in a state of centralized pain, where a lifelong disorder with early onset, can trigger pain experienced in different regions of the body and at different moments. This centralization is aimed at the central nervous system or at the amplification of pain, and consequent alteration of the pain threshold [1,5]. In this way, treatment methods that understand centralized pain can obtain a better result.

Thus, the photonic treatment developed by the Institute of Physics of São Carlos, University of São Paulo and by the Clínica MafSTSO Brasil [6,7] which enables the combined action of physiotherapeutic resources of photobiomodulation and therapeutic ultrasound generating the overlapping of therapeutic fields is based on the normalization of the pain threshold with the central nervous system [7]. The overlapping of the therapeutic fields allows

greater anti-inflammatory and analgesic action, potentiating the previously only singular effect. The results obtained are in the public domain [6-9], allowing the return of the patient's quality of life and the reduction of pain. Such therapeutic action is also seen in the treatment of osteoarthritis of the lower and upper limbs [10-13] and Temporomandibular Disorder [14].

The aim of this study was to evaluate patients who underwent photonic treatment in periods after treatment of 120 days and 300 days, evaluating the Fibromyalgia Impact Questionnaire and the Visual Analogue Scale.

### Materials and Method

#### Approval and Location

The present study was approved by the Research Ethics Committee and the National Research Ethics Committee through CAAE 13789319.5.0000.8148, according to resolution 466/2012. To carry out the study, the dependencies of the Photodynamic Therapy Unit of Santa Casa de Misericórdia de São Carlos were used, under the coordination of the São Carlos Physics Institute, University of São Paulo, São Carlos, São Paulo, Brazil and at the MafSTSO Brasil Clinica in São Carlos, São

\*Corresponding author: Antonio Eduardo de Aquino Junior, Instituto de Física de São Carlos, Universidade de São Paulo, São Carlos, São Paulo, Brasil, Tel: +0516-8328368; E-mail: antonioaquino@ifsc.usp.br

Received June 28, 2021; Accepted July 14, 2021; Published July 21, 2021

**Citation:** Junior AEA, Carbinatto FM, Fernandes AC, Franco DM, Lara AA, et al (2021) The Combined Fotobiomodulation and Therapeutic Ultrasound: How does the Efficient Treatment of Fibromyalgia by the Palms Promote a Prolonged Effect? J Nov Physiother 11: 472.

**Copyright:** © 2021 Junior AEA, et al. This is an open-access article distributed under the terms of the Creative Commons Attribution License, which permits unrestricted use, distribution, and reproduction in any medium, provided the original author and source are credited.

Letter

## Synergistic effect of low-level laser and vacuum therapy on the temporomandibular disorder: two cases report

Vitor Hugo Panhóca<sup>1,4</sup>, Patrícia Eriko Tamae<sup>1,2,3,4</sup>, Maria Vitória Juffo Silva<sup>2</sup>,  
 Alessandra Nara de Souza Rastelli<sup>1,4</sup> and Vanderlei Salvador Bagnato<sup>1</sup>

<sup>1</sup> Department of Physics and Materials Sciences, Physics Institute of São Carlos—IPSC, University of São Paulo—USP, São Carlos, SP, Brazil

<sup>2</sup> Central Paulista University Center—UNICEP, São Carlos, SP, Brazil

<sup>3</sup> Department of Restorative Dentistry, School of Dentistry, Araraquara, São Paulo State University—UNESP, Araraquara, SP, Brazil

E-mail: [alessandra.nara-souza-rastelli@unesp.br](mailto:alessandra.nara-souza-rastelli@unesp.br)

Received 3 August 2021

Accepted for publication 17 August 2021

Published 14 September 2021



**Abstract**

Temporomandibular dysfunction (TMD) can be described as a set of clinical conditions that includes disorders of the temporomandibular joint (TMJ) and/or the masticatory muscles that has a multifactorial origin, like bruxism, sleep alteration, trauma, among others. There are several ways to treat TMD, such as: occlusal splints, physiotherapy, viscosupplementation, among others. The aim of this case report was to show the new possibility in the treatment of TMD by means of a combined therapy using low-level laser (LLL) and vacuum therapies in the recovery process of two patients with TMD. A simultaneous LLL under 660 and 808 nm, 600 mW of power divided into six lasers outputs around the tip was used synergistically with a vacuum device under negative pressure between 100 and 150 mbar. This case report included 2 patients and both of them were diagnosed with TMD according to the research diagnostic criteria for temporomandibular disorders (RDC/TMD). Patients were treated for LLLT and vacuum therapy at the same time. The treatment was applied to the left and right sides of the face on the masseter muscles, temporal muscles on the previous fibers and TMJs. Two sessions per week were performed totaling eight sessions. Oral opening, visual analogue scale (VAS) and OHRQoL (oral health-related quality of life) measurements were evaluated by the Oral Health Impact Profile (OHIP-14) at three moments: pre-treatment (T0), after the eight treatment sessions (T1) and 30 d after the end of treatment (T2). The obtained results showed the improvement of muscle pain and oral opening accompanied by improved quality of life of the volunteers treated with a percentage of 84% in patient 1 and 100% in patient 2. Combined therapies (LLL and vacuum therapies) may be a complementary or alternative treatment to control pain and decrease the recovery time of normality masticatory muscles.

**Keywords:** low-level laser therapy, vacuum therapy, temporomandibular disorder

(Some figures may appear in colour only in the online journal)

<sup>4</sup> Co-first author with equal contribution.

<sup>\*</sup> Author to whom any correspondence should be addressed.





## Negative Pressure and Phototherapy: Use of Combined and Localized Therapy to Improve Life's Quality in Parkinson disease in a Case Study

Adriana Vital Dos Santos<sup>1</sup>, Tânia Vital Dos Santos<sup>2</sup>, Kely Regina Zampieri<sup>3</sup>, Patricia Eriko Tamae<sup>4</sup>, Antonio Eduardo de Aquino Junior<sup>5\*</sup> and Vanderlei Salvador Bagnato<sup>6</sup>

<sup>1</sup>UFSC, São Carlos Institute of Physics, Center for Optics and Photonics, University of São Paulo, Brazil

<sup>2</sup>University Martin-Luther-Halle (Saale), Germany

<sup>3</sup>Central University of São Paulo, UNICESP, São Carlos, Brazil

### Abstract

Parkinson's disease is a neurological disorder of complex alterations that occurs with its patients. This chronic and neurodegenerative disease is with an incidence above 65 years of 1% to 2% worldwide and prevalence in Brazil of 2%. The causes of the disease, mainly due to muscular atrophy and its subsequent and constant pain which make the daily life of the patients quite difficult. In this paper, we present a case report where a simultaneous combination of laser and negative pressure (Photo vacuum) is used. This application was performed in the painful regions in a sequence of sessions, allowing a stimulation of the circulation, increased muscular atrophy and better localized compression of the metabolism. The protocol was very positive with changes in the assessments made, previous and post-intervention comparisons. The positive result is more seen as a more effective test to test this protocol, as well as an organization of systematic studies that makes possible the evaluation of the clinical and mental capacity of patients with Parkinson's.

**Keywords:** Parkinson's disease; Phototherapy; Vacuum; Negative pressure

### Introduction

This disease, degenerative character, affects, in general, people over 65 years of age, covering between 1 and 2% of the world's population, while in Brazil it approaches 3%, or approximately 1.5 million Brazilians [1,2]. These data have become even more worrying with the inversion of the age pyramid in Brazil, where the population is aging on average more and more. This degeneration occurs in the neurons of the basal ganglia, specifically in the compact part of the dark substance, causing reduction or absence of dopamine production. Dopamine is the major neurotransmitter released by neurons in this region and assists in the execution of a precise and uniform motion as well as coordinated changes in body position [3].

The dopamine production system along with melanin causes neurons to undergo loss of pigmentation. In this phenomenon, it is understood that as the black substance gets brighter, the greater the dopamine loss. Associated with this loss of pigmentation occur the depletion of the neurotransmitter dopamine, and reducing the activity of the cerebral cortex motor areas, triggering the decrease of voluntary movements [4,5]. Dopamine released into the caudate nucleus and into the putamen is an inhibitory neurotransmitter, so the destruction of capacity to produce dopamine in neurons in the Parkinsonian patient's would theoretically allow the caudate nucleus and putamen to become intense, active, and possibly cause continuous outflow from excitatory signals to the cortex-spinal motor control system. These signals could intensely excite many or all of the body's muscles, thus leading to stiffness. Some of the feedback circuits could easily oscillate due to the considerable gain of the feedback loop, after its inhibition loss, leading to the Parkinson's disease characteristic tremor [6].

The connection of the cerebral cortex to the base nuclei and thalamus in relation to the motor function occurs through two direct and indirect pathways. Both influence the movement through the modulation of the inhibitory activity of the internal pallid globe on the thalamus. In Parkinson's disease, decreased dopamine uptake will cause less inhibition of the inner pallid globe in the direct pathway, resulting

in increased inhibition of the thalamus. In the indirect pathway, the decrease in dopamine will cause a greater inhibition of the external pallid globe by the striatum and, therefore, a lower inhibition of the sub thalamic nucleus, which will activate the inner pallid globe more intensely, increasing the thalamic inhibition [7].

Thus, these changes in the pattern of firing by dopamine suppression, establish the motor cortex activation reduction, and possibly suppression of the muscle tone inhibitory system and inhibition of the locomotion command system [8]. Such changes justify the appearance of clinical signs of Parkinson's disease, which include resting tremor, brad-kinesis consisting of impaired range and speed of movement, kinesis that corresponds to impairment at movement initiation. With this, muscle stiffness and postural instability consisting in balance deficiency, with a high risk of falls are also common aspects [9]. The quality of life perception tends to be worse due to motor deficits, restrictions of daily activities and depression caused by the frustration in the simple day-by-day tasks [10].

Non-motor symptoms, such as pain, in Parkinson's disease patients are very frequent, leading to change in the quality of life and degree of autonomy of these individuals. In a study carried out in 2010 with 159 patients with Parkinson's disease, pain was the most frequently reported non-motor symptom, affecting 72.3% of patients [11]. Stress caused by sustained muscle contraction and muscle spasms may induce the release

\*Corresponding author: Antonio Eduardo de Aquino Junior, São Carlos Institute of Physics, Center for Optics and Photonics, University of São Paulo (USP), P.O. Box 569, 13560-970, São Carlos, SP, Brazil, Tel: +55-019-3373 9610, E-mail: antonioeduaqjunior@gmail.com

Received: June 19, 2019; Accepted: July 09, 2019; Published: July 16, 2019

**Citation:** Santos AVD, Santos TVD, Zampieri KR, Tamae PE, de Aquino Junior AC, et al. (2019) Negative Pressure and Phototherapy: Use of Combined and Localized Therapy to Improve Life's Quality in Parkinson disease in a Case Study. J Alzheimer Dis Parkinsonism 9: 471.

**Copyright:** © 2019 Santos AVD, et al. This is an open-access article distributed under the terms of the Creative Commons Attribution License, which permits unrestricted use, distribution, and reproduction in any medium, provided the original author and source are credited.



## Case Study

## Synergistic effects of vacuum therapy and laser therapy on physical rehabilitation

LARISSA APARECIDA BRAMIN LOPES, RPT<sup>1</sup>, CAROLINA ALVAREZ, RPT<sup>1</sup>,  
 THAYY YARA TEÓFILO BORGES CAMPOS, BPE<sup>2</sup>, FERNANDA ROSSI PACHELLO, BPE, PhD<sup>1\*</sup>,  
 VANDERLEI SALVADOR BAGNATO, BS, PhD<sup>1</sup>

<sup>1</sup> Optics Group from São Carlos Institute of Physics, University of São Paulo  
 Av. Trabalhador São-carlense, 400 Centro, CEP 13560-970, São Carlos, SP, Brazil

**Abstract.** [Purpose] This study aims to evaluate the synergistic effects of laser therapy and vacuum therapy in the rehabilitation of some disorders of the osteomuscular articular system (shoulder bursitis, low back pain, hip dysfunction after long-term impact of femoral endoprosthesis). [Participants and Methods] Three case reports were described. A vacuum laser system was used, which is a device that contains 1 handpiece with 3 red lasers (660 nm) and 3 infrared lasers (808 nm). This device contains 6 laser beams that are arranged around the vacuum chamber here which generate negative pressure. Two weekly sessions were held, totalling 10 treatment sessions. Active goniometry was performed to assess range of motion (ROM) of the shoulder, lumbar spine and hip, and visual analogue scale (VAS) was used to evaluate pain in the pre and posttreatment period. [Results] There was a pain reduction and an increase in ROM in the different clinical cases. [Conclusion] Potentiating laser therapy through suctioning during the rehabilitation process leads to pain relief and increased functionality.

**Key words:** Vacuum therapy, Laser therapy, Physical rehabilitation

(This article was submitted Nov. 14, 2018, and was accepted Feb. 8, 2019)

## INTRODUCTION

Disorders of the osteomuscular articular system, such as shoulder bursitis, low back pain and hip dysfunction, cause pain and loss of range of motion (ROM) because movements are consciously or unconsciously avoided for protection, which results in the gradual impairment of muscle function. In this context, physical and non-pharmacological agents are essential for pain reduction and increasing functionality<sup>1, 2</sup>.

Vacuum therapy has been used for a long time (approximately since 1500 BC), in which Egyptian images sculpted in temples show the technique, which combines the positive pressure of blood with the negative pressure of the vacuum, favoring various therapeutic effects, among them the anti-inflammatory and analgesic action, as well as lymphatic drainage. It also has similar effects to manual massages, however it is faster and more standardized. High values of negative pressures and prolonged application times can generate edema, erythema and ecchymosis in a circular pattern, but these adverse effects disappear in a few minutes or a few days<sup>3, 4</sup>.

Laser is an acronym for Light Amplification by Stimulated Emission of Radiation. Laser therapy advanced significantly in the mid-1960s and to date has been used in the health area, such as medicine, dentistry and physiotherapy producing satisfactory results in treatments that require, for example, anti-inflammatory and analgesic action, as well as acceleration of tissue healing processes<sup>5-7</sup>. Penetration of skin by light depends on the incident wavelength and optical properties of the biological tissues. The most used wavelengths in rehabilitation are: red (660 nm) and infrared (808 nm), as they allow greater tissue penetration compared to other wavelengths, e.g. blue, green, amber and violet. Moreover, infrared radiation reaches

\*Corresponding author: Fernanda Rossi Pachello (E-mail: fer.nanda.rp@hotmail.com)

©2019 The Society of Physical Therapy Science. Published by IPSC Inc.



This is an open-access article distributed under the terms of the Creative Commons Attribution-NonCommercial-NoDerivatives (by-nc-nd) License. (CC-BY-NC-ND 4.0: <https://creativecommons.org/licenses/by-nc-nd/4.0/>)



## Can the Associated Use of Negative Pressure and Laser Therapy Be A New and Efficient Treatment for Parkinson's Pain? A Comparative Study

Patricia Erko Tamase<sup>1\*</sup>, Adriana Vibal Dos Santos<sup>1</sup>, Michelle Lules de Souza Simão<sup>1,2</sup>, Ana Carolina Negrões Cavalcade<sup>3</sup>, Kely Regina Zampieri<sup>4</sup>, Tânia Vibal Dos Santos<sup>5</sup>, Antonio Eduardo de Aquino Junior<sup>1,6</sup> and Vanderlei Salvador Bagnato<sup>7\*</sup>

<sup>1</sup>São Carlos Institute of Physics, University of São Paulo, Brazil

<sup>2</sup>Centro Universitário Central Paulista/UNOESP-São Carlos, Brazil

<sup>3</sup>Clinica MafEGIO Brasil, Brazil

<sup>4</sup>Longevity Physiotherapy Clinic, Brazil

<sup>5</sup>University Martin-Luther-Halle (Saale), Germany

<sup>6</sup>Heigler Institute for Advances Studies-Tamua, USA

### Abstract

Parkinson's disease is a chronic, progressive, neurodegenerative disease of the central nervous system, being the second most frequent movement disorder, affecting about 1% to 3% of the population aged over 60 years. Parkinson's disease is characterized by three basic symptoms: Tremor, stiffness and bradykinesia. This study promotes the analysis of the combination of Laser Therapy with Vacuum Therapy which creates adequate conditions for a synergic effect of both together. 18 patients were selected, subjects with idiopathic Parkinson's Disease, diagnosed by a neurologist, of both genders, aged between 30 and 80 years, who use drugs to control Parkinson's disease and were classified according to reports of muscle pain and stiffness. The patients were divided into 3 groups (n=6): Experimental group (GE, n=6), control group 1 (GC1, n=6) and control group 2 (GC2, n=6). The analyses were realized in relation to visual analogue scale and quality of life. The results found point to a better effect for quality of life and pain through the synergistic action of therapies (Group Experimental). In conclusion, it is possible to affirm that the synergy of therapies (Laser and Vacuum Therapy) can improve the quality of life of the patient affected by Parkinson's disease.

**Keywords:** Parkinson's disease; Phototherapy; Vacuum; Negative pressure; Quality of life.

### Introduction

Parkinson's disease is a chronic, progressive, neurodegenerative disease of the central nervous system, being the second most frequent movement disorder, affecting about 1% to 3% of the population aged over 60 years [1]. The cases of the disease that begin before the age of 40 are called early-onset parkinsonism [2]. Parkinsonism or idiopathic parkinsonian syndrome is demonstrated with four basic components: Muscle stiffness, tremor at rest, bradykinesia and postural instability (not caused by visual, vestibular, cerebellar or proprioceptive changes). Parkinson's disease has a devastating effect on its patients, especially if identified late, both in the physical-motor and psychosocial realms.

The clinical picture of this pathology, characterized mainly by involuntary movements, has been consistently associated with lesions on the compact part of the dark substance in the brain. Consequently, there is loss of adhesion to this region of the brain. These dopaminergic neurons, project to the striatum, where they are important for the control of the information processing from the Basal Nucleus to the Thalamus and Motor Cortex. With dopamine depletion, there is inhibition of the direct pathway and activation of the indirect pathway, which stimulates the Internal Pale Globe and the Reticulated Dark Substance to produce the neurotransmitter acid gamma-aminobutyric acid (GABA). This inhibits the action of the thalamus. The inhibited thalamus does not produce the excitatory neurotransmitter glutamate (Glu) and there is a reduction in the activity of the motor areas of the Cerebral Cortex, pre-motor area and supplementary motor area. Such facts promote the triggering of the decrease in voluntary movements. There is also the loss of the cells of the pedunculo-pontine nucleus, increasing its inhibition which disturbs the reticulospinal and vestibulospinal pathways. This last fact produces an excessive contraction of the postural muscles, which are related to cholinergic deficits [3].

The muscle stiffness present in patients with Parkinson's disease is responsible for muscle tension centered mainly at the level of the spine and the root of the limbs [4]. Some studies suggest that musculoskeletal pain seems to be related to the presence of muscle stiffness and akinesia. Muscle stiffness typically affects the muscles of the neck, arm, para-spinal or posterior leg [5]. As the involvement of the flexor musculature is predominant, there is a change in posture that becomes curved, with ante-flexion of the trunk and semiflexion of the limbs, contributing to postural instability [6]. This one being responsible for most of the falls common in patients with Parkinson's disease [7,8]. The stress caused by sustained muscle contraction and muscle spasm can induce the release of substances that sensitize nociceptors and generate localized pain, which can cause circulatory deficits and nutritional impairment, as well as affect muscle functional performance [9]. Musculoskeletal pain is triggered by the activation of peripheral nociception that are sensitized by algogenic substances including bradykinin, histamine, potassium ions, prostaglandins, serotonin, tissue acidosis (pH below 6.1) and substance P. In tissues, there is a cascade of events, called neurogenic inflammation, which consists of the attraction and activation of leukocytes, and the activation and fibroblasts and Schwann cells that, in turn, release algogenic substances in the tissues that enhance the sensitization of nociceptors [10].

\*Corresponding author: Antonio Eduardo De Aquino Junior, São Carlos Institute of Physics, University of São Paulo, São Carlos, São Paulo, Brazil, Tel: +55-16991721127, E-mail: antonioaquino@frc.usp.br

Received May 03, 2020; Accepted May 21, 2020; Published May 26, 2020

**Citation:** Tamase PE, Santos AV, Simão ML, Cavalcade ACN, Zampieri KR, et al. (2020) Can the Associated Use of Negative Pressure and Laser Therapy Be A New and Efficient Treatment for Parkinson's Pain? A Comparative Study. J Alzheimer's Dis Parkinsonism 10: 488.

**Copyright:** © 2020 Tamase PE, et al. This is an open-access article distributed under the terms of the Creative Commons Attribution License, which permits unrestricted use, distribution, and reproduction in any medium, provided the original author and source are credited.



## A Case Report on the Use of a Conjugated System of Myofascial Release for Shoulder Capsulitis

Ana Carolina Negrasso Cavaliato<sup>1\*</sup>, Fernanda Marcano Carbinatto<sup>2,3</sup>, Antonio Eduardo de Aquino Junior<sup>4,5</sup> and Vanderlei Salvador Bagnato<sup>6,7,8</sup>

<sup>1</sup>Instituto de Física de São Carlos, Universidade de São Paulo, São Carlos, São Paulo, Brasil

<sup>2</sup>Programa de Pós-Graduação em Biotecnologia, Universidade Federal de São Carlos, São Carlos, São Paulo, Brasil

<sup>3</sup>Ciência MultFUSO Brasil, São Carlos, São Paulo, Brasil

<sup>4</sup>Regier Institute for Advanced Study, Texas A&M University, Texas, United States of America

### Abstract

The adhesive capsulitis causes stiffness and pain, limiting both active and passive shoulder movement. The prevalence is estimated between 2% to 5% of the general population, with women aged 40 to 60 years being the population most affected by the disease. The types of treatment show evaluation between 2 or 3 years, but is not yet fully established. Among the non-invasive and non-pharmacological forms of treatment that are currently used is physiotherapy. This study aimed to evaluate the combined therapy of myofascial release and photobiomodulation, associating the action of mechanical traction with the fibres of the muscle fascia as well as the photobiomodulatory action of the therapeutic laser was used, as a form of assessment, the disabilities of the arm, shoulder and hand questionnaires (DASH) and the visual analogue scale. It was observed the control of the local inflammatory process and the release of adhesion of the glenohumeral joint capsule, in a period of 6 weeks (12 sessions). This results show a new and promising possibility of treatment for adhesive capsulitis, allowing the return of quality of life for patients in less time.

**Keywords:** Adhesive capsulitis; Myofascial release; Fotobiomodulação

### Introduction

A common shoulder joint disease with the ability to decrease joint range, is adhesive capsulitis, which causes stiffness and pain, limiting both active and passive shoulder movement [1,2]. It is observed as an estimated prevalence of 2% to 5% of the general population, with women aged 40 to 60 years being the population most affected by the disease [2]. Its pathology reports to a chronic inflammatory condition of the subsynovial layer of the capsule, producing capsular thickening, fibrosis and adhesion of the capsule, both to itself and to the anatomical neck of the humerus [1].

Treatment for adhesive capsulitis is not yet fully established [2]. Among the non-invasive and non-pharmacological forms of treatment that are currently used are physiotherapy and acupuncture [2,3,4]. Within physiotherapy, we can highlight therapeutic ultrasound [5], photobiomodulation [6], transcutaneous electrical nerve stimulation [7], exercises [8] and myofascial release [9].

This study aimed to evaluate the combined therapy of myofascial release and photobiomodulation, using equipment developed by the São Carlos Institute of Physics. Thus, the action of mechanical traction was associated with the muscle fascia fibers with the photobiomodulating action of the therapeutic laser, enabling the promotion of myofascial release, fiber realignment [10], analgesia, anti-inflammatory action [11], allowing the tissue injured person has a more accelerated recovery through the increased production of ATP [11].

### Materials and Method

#### Study and patient

The project was approved by the Ethics Committee for Human Beings of the Santa Casa de Misericórdia of São Carlos, under the number CAAE 40296320.5.0000.8148, in accordance with resolution 466/2012 and resolution 530/2016. The patient, a 57-year-old Caucasian male, presented a medical report reporting adhesive capsulitis in both shoulders, with an existing lesion for 2 years. The patient had joint limitation and severe pain, limiting his professional functions in the area of structural repair and maintenance, as well as preventing

him from performing leisure activities such as cycling. The origin of capsulitis is intrinsic, by repetitive strain, without previous occurrence of other diseases. During the study period, the patient did not use any medication.

#### Equipment and protocol

The prototype equipment, called "Roller Laser", developed by the Technical Support Laboratory of the São Carlos Institute of Physics, University of São Paulo, allows, through waits, muscle rotation and traction, associating low laser emission intensity, at 660 nm and 808 nm wavelengths, with a power of 100 mW, totaling 30 minutes of application, totaling 90 J of energy. Its rotation and traction characteristic allows the release of the muscle fascia, and the photobiomodulation action allows anti-inflammatory and analgesic actions, in addition to the production of ATP.

The protocol was carried out during 12 sessions, twice a week, lasting 30 minutes, using the spheres for myofascial release in a movement parallel to the nerve fibers. The action of photobiomodulation was performed using the laser at a wavelength of 808 nm, 100 mW of power, during the entire application period (30 minutes), and totaling 90 J.

#### Area of application

The application region comprises the muscles responsible for the movements of shoulder flexion and extension, abduction and adduction, internal and external rotation, including the pectoralis major muscle (clavicular portion), the anterior deltoid muscle (in

\*Corresponding author: Antonio Eduardo de Aquino Junior, Instituto de Física de São Carlos, Universidade de São Paulo, São Carlos, São Paulo, Brasil, Tel: +55 16-638368; E-mail: antonioaquino@ifsc.usp.br

Received July 28, 2021; Accepted August 21, 2021; Published August 28, 2021

**Citation:** Cavaliato ACN, Carbinatto FM, Junior AEA, Bagnato VS (2021) A Case Report on the Use of a Conjugated System of Myofascial Release for Shoulder Capsulitis. J Nov Physiother 11: 476.

**Copyright:** © 2021 Cavaliato ACN, et al. This is an open-access article distributed under the terms of the Creative Commons Attribution License, which permits unrestricted use, distribution, and reproduction in any medium, provided the original author and source are credited.



## The Synergy of Photobiomodulation and Myofascial Release in Upper Limb Injuries – Case Series

Ana Carolina Negreiros Cavalcade<sup>1\*</sup>, Antonio Eduardo de Aquino Junior<sup>2,3</sup>, Fernanda Marzano Carbinatto<sup>4</sup>, Vitor Hugo Parthóca<sup>1</sup>, Gabriel Simão<sup>5</sup>, Letícia Zangotti<sup>6</sup> and Vanderlei Salvador Bagnato<sup>1,4</sup>

<sup>1</sup>Institute of Physics of São Carlos, University of São Paulo, São Carlos, São Paulo, Brazil

<sup>2</sup>Clinica MultESIO Brasil, São Carlos, São Paulo, Brazil

<sup>3</sup>Postgraduate Program in Biotechnology, Federal University of São Carlos, São Paulo, Brazil

<sup>4</sup>Hogler Institute for Advanced Study, Texas A&M University, Texas, United States of America

### Abstract

The increase in repetitive strain injuries in recent years has led to the emergence of an epidemic character, which has become a very prevalent health problem in the contemporary world. This increase in cases comes from factors related to these pathologies directly linked to the modernization of work. As a means of intervention, this work presents the synergy of photobiomodulation and myofascial release. The myofascial release technique, which consists of a type of massage, which applies a deep slide, muscle compressions and frictions on the skin that act by mobilizing the muscle fascia. Photobiomodulation has direct action with analgesic and anti-inflammatory emphasis, as well as the formation of greater amounts of energy, helping diseased cells and organisms to return to homeostasis. Five patients were treated with pain in the cervical spine, shoulder, trapeze, elbow and carpal tunnel regions. The protocol used consisted of 10 treatment sessions, twice a week, for 15 minutes each session, using an 808nm therapeutic laser. The Disabilities of the arm, shoulder and hand questionnaire (DASH) and Visual Analogue Scale (VAS) were used. There was a great evolution in the values of The Disabilities of the arm, shoulder and hand questionnaire and Visual Analogue Scale, showing that the proposed treatment is an efficient, non-invasive and non-pharmacological form of treatment.

**Keywords:** Photobiomodulation; Myofascial Release; Pain

### Introduction

Repetitive strain injuries have increased a lot in recent years, assuming an epidemic character, representing a very prevalent health problem in the current world, affecting different categories of workers. Due to the increase in cases, the factors considered for these pathologies come from the modernization of work. Modern work is characterized by mechanization, fragmentation, specialization and automation of industrial tasks and computerization in service areas [1, 2].

Workers make less effort to perform their tasks, but the movements are repeated and often static, always overloading the same muscle group, by maintaining a posture that is sometimes inadequate and for long periods of time. This behavior, associated with other predisposing factors, can lead to the development of work-related musculoskeletal disorders.

These diseases are injuries that affect muscles, joints, nerves, tendons, fascia and ligaments. Being classified as tendinitis, lateral and medial epicondylitis, neck pain, myofascial trigger points and carpal tunnel syndrome, among others.

They appear slowly, with bearable pain, they can be confused with tiredness, but over time they lead to more intense discomfort, such as sharp and continuous pain, with sensations of tingling and numbness, which can aggravate the problem, characterizing due to chronic pain, difficult to treat, mainly affecting the neck, shoulder girdle and upper limbs. It is very common to have pain, inflammation, decreased strength, fatigue of the affected site, with tension, muscle contracture and alteration of joint mobility [3-5], and the worker may, after some time, be temporarily away from activities or, in some cases serious cases, permanently [6].

According to the Australian Bureau of Statistics, in 1980 and 1981, there was a major occupational health problem in Australia where the statistical profile of diseases and accidents that affected the upper limb

was due to repetitive movements [7]. With that physiotherapy plays an important role in addressing repetitive strain injuries, where they are responsible for carrying out preventive, corrective or rehabilitative activities.

Resources such as: thermotherapy, electrotherapy, manual techniques, are important for the control of patients' pain, providing an improvement in the painful condition of the inflammatory response, reducing edema, improving circulatory conditions, relaxing the muscles, and easing the pain of these patients, permeating functional improvement [8].

Through the action of light in electrotherapy, photobiomodulation has been cited in the literature, presenting a photobiomodulatory effect and being indicated in cases of pain, inflammation and tissue repair [9].

Photobiomodulation leads to the emission of photons that reach the mitochondria, increasing energy synthesis (ATP), and the cell membranes of fibroblasts, keratinocytes and endothelial cells, allowing the absorption of light energy by cellular chromophores and converting it into chemical kinetic energy inside the cell [10, 11], resulting in the formation of numerous blood vessels, thus improving the amount of oxygen in the tissues, in the increased production of granulation

\*Corresponding author: Antonio Eduardo de Aquino Junior, Institute of Physics of São Carlos, University of São Paulo and Clínica MultESIO Brasil, São Carlos, São Paulo, Brazil. E-mail: antonioaquino@frc.usp.br

Received: 20-Mar-2022, Manuscript No. jnp-22-58951; Editor assigned: 31-Mar-2022, PreQC No. jnp-22-58951(PQ); Reviewed: 14-Apr-2022, QC No. jnp-22-58951; Revised: 20-Apr-2022, Manuscript No. jnp-22-58951(R); Published: 27-Apr-2022, DOI: 10.4172/2185-7025.1000515

Citation: Cavalcade ACN, Junior AEA, Carbinatto FM, Parthóca VH, Simão G, et al. (2022) The Synergy of Photobiomodulation and Myofascial Release in Upper Limb Injuries – Case Series. J Nov Physiother 12: 815.

Copyright: © 2022 Carvalho ACN, et al. This is an open-access article distributed under the terms of the Creative Commons Attribution License, which permits unrestricted use, distribution, and reproduction in any medium, provided the original author and source are credited.

Lasers Med Sci (2013) 30:815–822  
 DOI 10.1007/s00101-013-1444-9

ORIGINAL ARTICLE

## Comparative clinical study of light analgesic effect on temporomandibular disorder (TMD) using red and infrared led therapy

Vitor Hugo Panshoca · Rosane de Fatima Zanirato Lizarelli · Sílvia Cristina Nunez · Renata Campi de Andrade Pizzo · Clovis Grecco · Fernanda Rossi Pasillo · Vanderlei Salvador Bagnato

Received: 30 April 2013 / Accepted: 16 September 2013 / Published online: 3 October 2013  
 © Springer-Verlag London 2013

**Abstract** Low-level laser therapy (LLLT) has been widely applied in pain relief in several clinical situations, including temporomandibular disorders (TMD). However, the effects of LED therapy on TMD has not been investigated. This study aims to evaluate the effects of red and infrared LEDs on: (1) tissue temperature in *ex vivo* and (2) pain relief and mandibular range of motion in patients with TMD. Thirty patients between 18 and 40 years old were included and randomly assigned to three groups. The two experimental groups were: the red LED (630±10 nm) group and the infrared LED (850±

10 nm) group. The irradiation parameters were 150 mW, 300 mW/cm<sup>2</sup>, 18 J/cm<sup>2</sup>, and 9 J/point. The positive control group received an infrared laser (780 nm) with 70 mW, 1.7 W/cm<sup>2</sup>, 105 J/cm<sup>2</sup>, and 4.2 J/point. LED and laser therapies were applied bilaterally to the face for 60 s/point. Five points were irradiated: three points around the temporomandibular joint (TMJ), one point for the temporalis, and one near the masseter. Eight sessions of phototherapy were performed, twice a week for 4 weeks. Pain induced by palpating the masseter muscle and mandibular range of motion (maximum oral aperture) were measured at baseline, immediately after treatment, 7 days after treatment, and 30 days after treatment. There was an increase in tissue temperature during both the red and the infrared LED irradiation in *ex vivo*. There was a significant reduction of pain and increase of the maximum oral aperture for all groups ( $p \geq 0.05$ ). There was no significant difference in pain scores and maximum oral aperture between groups at baseline or any periods after treatment ( $p \geq 0.05$ ). The current study showed that red and infrared LED therapy can be useful in improving outcomes related to pain relief and orofacial function for TMD patients. We conclude that LED devices constitute an attractive alternative for LLLT.

V. H. Panshoca (✉) · C. Grecco · F. R. Pasillo · V. S. Bagnato  
 Optics Group from Physics Institute of São Carlos (IFSC), University of São Paulo (USP), Brazil. Av. Trabalhador São-carolense,  
 406-Centro, 13560-970 São Carlos, SP, Brazil  
 e-mail: vhpanshoca@ifsc.usp.br

C. Grecco  
 e-mail: cgrecco@iema.ifsc.usp.br

F. R. Pasillo  
 e-mail: frp.pasillo@uol.com.br

V. S. Bagnato  
 e-mail: vander@ifsc.usp.br

R. de Fatima Zanirato Lizarelli · R. C. d. A. Pizzo  
 NREO/Instituto Integrado de Laser em Odontologia, Rua Orlando,  
 1156, Jardim Paulista Ribeirão Preto, SP 14090-240, Brazil

**Keywords** Laser therapy · LED therapy · TMD · Pain relief · Oral aperture

Photobiomodulation, Photomedicine, and Laser Surgery  
Volume XX, Number XX, 2019  
© Mary Ann Liebert, Inc.  
Pg. 1-6  
DOI: 10.1089/photob.2019.4697

## **Photobiomodulation and Regenerative Medicine**

# **Increased Oral Health-Related Quality of Life Postsynergistic Treatment with Ultrasound and Photobiomodulation Therapy in Patients with Temporomandibular Disorders**

Vitor Hugo Panhóca, DDS, PhD,<sup>1</sup> Vanderlei Salvador Bagnato, PhD,<sup>1</sup> Nilton Alves, DDS, PhD,<sup>2,3</sup>  
Fernanda Rossi Paolillo, PhD,<sup>1</sup> and Naira Figueiredo Deana, PT, MSc<sup>4</sup>

### **Abstract**

**Background and objective:** The object of this study was to analyze the oral health-related quality of life (OHRQoL) of patients with temporomandibular disorders (TMDs) who were treated simultaneously with ultrasound (US) and photobiomodulation therapy (PBMT).

**Materials and methods:** This study included 13 patients of both genders, with diagnosis of TMD according to the Research Diagnostic Criteria for Temporomandibular Disorders. The patients were treated with equipment consisting of US and PBMT in the same system. The treatment was applied to the left and right sides of the face in the masseter muscle, anterior temporalis muscle, and temporomandibular joint, two sessions per week for a total of eight sessions. The OHRQoL was assessed by the Oral Health Impact Profile (OHIP-14) at three moments: pretreatment ( $T_0$ ), after the eight treatment sessions ( $T_1$ ), and 30 days after termination of treatment ( $T_2$ ). The Wilcoxon, Mann-Whitney *U*, Kruskal-Wallis, and Spearman's correlation coefficient tests were applied, with a significance threshold of 5%.

**Results:** Psychological discomfort, physical pain, and psychological limitation were the domains where the highest scores were obtained at  $T_0$ . The total OHIP-14 scores at  $T_1$  and  $T_2$  were significantly lower than at  $T_0$ . No statistical differences were observed between  $T_1$  and  $T_2$ .

**Conclusions:** We conclude that synergistic treatment was effective in improving the OHRQoL of patients with TMDs, and that its beneficial effects persisted at 1 month after termination of treatment.

**Keywords:** temporomandibular joint disorders, OHIP-14, quality of life, ultrasound, photobiomodulation therapy

## Treatment of Temporomandibular Disorder Using Synergistic Laser and Ultrasound Application

Vitor Hugo Pashóca, Larissa Bissau Lopes, Fernanda Rossi Paolillo, Vanderlei Salvador Ragnato

São Carlos Institute of Physics, University of São Paulo, São Carlos, São Paulo, Brazil

### Abstract

The aim of this study was to present a clinical case showing the effects of an innovative device that applies low power laser and ultrasound for the rehabilitation of a voluntary patient with temporomandibular disorder (TMD). The aim of this therapy is to reduce muscle and joint pain and increase joint functionality, thus improving the quality of life of the patient. A/S, the voluntary patient, a female Caucasian who is 27 years old, was selected as being apt to receive the TMD treatment after undergoing a clinical assessment according to the Research Diagnostic Criteria for TMD (RDC/TMD). In this study, two therapeutic sessions were carried out per week for 4 weeks, followed by an assessment of the initial pain (0-9), at the end of 8 clinical sessions (0-1) and 30 days after the end of the treatment (0-2). During the clinical assessments, data was collected, using the analogue scale for pain and oral quality of life questionnaire [Oral Health Impact Profile (OHIP-14)] in the pre- and post-treatment periods. Thermographic images were also taken. The results showed reduced pain and improved quality of life. It can be concluded that the synergistic effect of applying laser with ultrasound has a potential effect on the treatment of TMD.

**Key Words:** Low power laser, Ultrasound, Temporomandibular disorder, Thermography

### Introduction

Temporomandibular Disorder (TMD) is a condition that has a high impact on the world population affecting millions of people in Brazil. Recent research has related TMD to individuals with anxiety disorders and also to genetic predisposition individuals who present this disorder related to the temporomandibular joint. TMD is a condition that initially presents acute or transient pain that come become a disease with chronic or persistent pain [1].

The first interest in studying TMD began in 1934 with the otolaryngologist James Crook [2]. Epidemiological studies concerning TMD are thanks to the Scandinavian school which were carried out in 1974 by Helkimo [3]. In 1980, studies conducted by Dworkin et al. showed some difficulties in obtaining similar methodologies among the studies to validate TMD treatments [4]. These authors developed a Research Diagnostic Criteria for Temporomandibular Disorders (RDC/TMD) to standardize and, therefore ensure more reliability to TMD studies. In 2011, the prospective study "Orofacial Pain: Prospective Evaluation and Risk Assessment" (OPPERA) for evaluating risk factors in TMD identified some findings showing a genetic component predisposing patients to TMD [5]. In 2014, a publication that appeared in the first edition of the "Journal of Orofacial Pain" presented the Diagnostic Criteria (DC/TMD) showing concern in assessing the main complaint during the physical exam, as well as the familiarity of the pain [6].

The treatment of TMD has been carried out in several ways, and non-invasive or minimally invasive treatments have been accepted as the first choice in bibliographic reviews and clinical practice. The most commonly found treatments in the literature are occlusal stabilization splints of temporomandibular joints (TMJs) and the muscles of mastication, physiotherapy exercises, phototherapy, transcutaneous electrical nerve stimulation (TENS), ultrasound, dry needling, biofeedback therapy,

pharmacotherapy and psychological treatment. This is mainly due to the fact that TMD is considered a multi-factorial and self-limiting disease [7].

Treatments that are considered invasive, such as occlusal adjustment and surgical interventions have been considered last choice interventions or for specific cases which are being increasingly less used. Other invasive treatments in particular are arthrocentesis and extra-joint viscosupplementation, both showing satisfactory results for degenerative osteoarthral diseases [8].

A previous study conducted by our research group showed that phototherapy reduced pain and increased the maximal mouth opening capacity of patients with TMD [9]. Within this context, physical modalities such as laser and ultrasound may be an interesting strategy for non-invasive treatment of TMD.

The aim of this study is to present a clinical case of a patient diagnosed with TMD who was treated using an innovative device that combines simultaneous application of laser and ultrasound.

### Clinical Case Presentation

The patient is A/S, a Caucasian female, 27 years old, who was selected and evaluated at the dental office of the Biophotonics Laboratory at the São Carlos Institute of Physics, University of São Paulo (IFSC - USP) for TMD treatment according to the "Research diagnostic criteria for temporomandibular disorders (RDC/TMD)" designed by Dworkin [4]. The main complaint reported by the patient was pain on the left and right preauricular regions. Additional complaints reported by the patient included: difficulties in chewing and headaches. A diagnostic hypothesis of muscle and joint TMD with secondary headache comorbidity due to TMD was suggested. The patient was treated using a new prototype comprising ultrasound and laser within a single system.

Corresponding author: Vitor Hugo Pashóca, São Carlos Institute of Physics, University of São Paulo, PO Box 369, 13560-970, São Carlos, SP, Brazil, Tel: 0121-456789, E-mail: vhpashoca@ifsc.usp.br



## Comparison of the Synergistic Effect of Vacuum Therapy or Ultrasound Associated with Low Power Laser Applied in Temporomandibular Disorders

Vitor Hugo Pashóca<sup>1\*</sup>, Patricia Erika Tamae<sup>2,3</sup>, Antonio Eduardo Aquino Jr<sup>4</sup>, Vandercel Salvador Bagnato<sup>5</sup>

<sup>1</sup>Biophotonics Laboratory, Institute of Physics of São Carlos-University of São Paulo (USP), São Carlos, São Paulo, Brazil; <sup>2</sup>Central Paulista University Centre-UNICEP/São Carlos, São Paulo, Brazil

### Abstract

This work aims to investigate and compare the effects of new technologies that can help in the rehabilitation process of people with Temporomandibular Disorders (TMD) by controlling pain and reducing the inflammatory process, increasing joint functionality and improving their quality of life patients. Twenty female and male volunteers, aged between 18 and 55 years, with joint or muscle TMD were selected. The volunteers were randomly divided into 2 groups: Group USL-Treated with Ultrasound (US) plus Laser and Group VL-treated with Vacuum plus Laser (VL). For the clinical study, 2 therapeutic sessions were carried out during 4 weeks. Clinical evaluations were performed: anamnesis and diagnosis; pain assessment using an analogue pain scale; assessment of range of motion (total opening of the mouth) and assessment of quality of life (OHIP-14). For statistical analysis, the Kolmogorov-Smirnov normality test was performed, followed by a one-way ANOVA analysis, using the Student-Newman-Keuls test for parametric data. The results consist of reduced pain, increased range of motion of the Temporomandibular Joint (TMJ) and improved quality of life in both groups. We can conclude that laser combined with US or vacuum are effective in the treatment of TMD.

**Key Words:** Low-level laser therapy, Vacuum therapy, Ultrasound, Temporomandibular disorder, OHIP-14.

### Introduction

Temporomandibular Dysfunction (TMD) has been a clinical situation very present in dental clinics and offices. Often, the prescription medication and use of mandibular stabilizing plates are sufficient to soften acute conditions, but do not have a rapid effect for certain conditions that become chronic. TMD is characterized by functional and pathological changes that affect TMJ, masticatory muscles and, eventually, other parts of the stomatognathic system. Approximately 80% of the Brazilian population has some sign or symptom of TMD, and about 3% of the total requires treatment and control of this disease [1]. TMD affects adults and children, which can lead to loss of quality of life and labor damage [2]. The adult female population between 20 and 50 has the highest prevalence of TMD, with a proportion of 5:1 compared to men [1].

The etiology of TMD is multifactorial. Trauma of the mandible or temporomandibular joint (TMJ), anxiety, nocturnal bruxism, emotional stress, changes in masticatory muscle due to micro trauma or caused by continuous professional habits, rheumatic conditions and postural abnormalities may be related to the development of TMD [3]. Complementary alternative therapies we can see the application of Ultrasound (US) and vacuum therapy for the treatment of muscle and joint dysfunctions. Therefore, laser-based systems as a light source to promote analgesia and tissue de-inflammation can be combined with the application of US and vacuum therapy with anti-inflammatory synergistic effect and pain relief in TMD and masticatory muscles to obtain greater speed and therapeutic efficiency.

Therefore, noninvasive therapies that dispense with the use of systemic medication appear as an interesting, non-aggressive option with minimal risk of side effects [4]. The use of Laser and Led has been demonstrated in previous research by our research group (Biophotonics Laboratory-CEPOF-IFSC-USP)

as complementary therapy in the treatment of TMD [5,6] and other morbidities, such as: cervical dental hypersensitivity, trigeminal neuralgia, post-surgical parosmia and facial paralysis [7]. In addition to our studies, other previous studies published are found in the international literature applying light source with low power, red or infrared laser with the objective of treatment of TMDs and obtained positive results in this treatment [8].

In view of these positive results and protocols already pre-established for TMD laser treatment, this work shows the synergistic use of Ultrasound (US) and vacuum therapy in the complementary treatment of TMD in order to optimize these treatments. In this context, in a broader view, the rehabilitation process with the use of physical, mechanical and electromagnetic agents, would aim to control pain and improve joint function, muscles and tendons with reduction of inflammatory process and stiffness, as well as increased range of motion, muscle strength, autonomy and improved quality of life.

### Material and Methods

Twenty volunteers were selected and randomly evaluated in the dental office at the Biophotonics Laboratory of the Institute of Physics of São Carlos, University of São Paulo (IFSC-USP). For TMD treatment, volunteers were selected according to the "Research Diagnostic Criteria for Temporomandibular Disorders (RDC/TMD)" designed by Dworkin [9].

This study was approved by the ethics committee for human studies of the Instituto de Saúde de Santa Casa de Misericórdia de São Carlos, C.A.A.E.090962/13.0.0000.51-08. All doubts expressed by the participants were clarified orally, and it was explained that the participation in the study was voluntary. All volunteers who participated in the experiment read and signed the informed consent form (TCLE). This study is registered

Corresponding author: Vitor Hugo Pashóca, Biophotonics Laboratory, Institute of Physics of São Carlos-University of São Paulo (USP), São Carlos, São Paulo, Brazil; E-mail address: vhpashoca@ifsc.usp.br

## Letter

# Perspectives on photobiomodulation and combined light-based therapies for rehabilitation of patients after COVID-19 recovery

Lucas D Dias<sup>1,\*</sup>, Kate C Blanco<sup>1</sup>, Clara M G de Faria<sup>1</sup>, Cristine Dozza<sup>1</sup>,  
Elissandra M Zanchin<sup>1</sup>, Fernanda R Paolillo<sup>1</sup>, Kely Zampieri<sup>1</sup>, Karen C Laurenti<sup>1</sup>,  
Karina J O Souza<sup>1</sup>, Juliana S A Bruno<sup>1</sup>, Marcela Sene-Florese<sup>1</sup>, Maria C C Pinto<sup>1</sup>,  
Patrícia E Tamae<sup>1</sup>, Lciliane T Bello<sup>1</sup>, Rosane F Z Lizarelli<sup>1</sup>, Vitor H Panhoca<sup>1</sup>,  
Antonio E de Aquino Júnior<sup>1</sup> and Vanderlei S Bagnato<sup>1,2,\*</sup>

<sup>1</sup> São Carlos Institute of Physics, University of São Paulo, São Carlos, Brazil

<sup>2</sup> Hagler Fellow, Department of Biomedical Engineering, Texas A&M University, College Station, United States of America

E-mail: [vander@fsc.usp.br](mailto:vander@fsc.usp.br) and [lucasadamielidias@gmail.com](mailto:lucasadamielidias@gmail.com)

Received 26 January 2022

Accepted for publication 6 February 2022

Published 9 March 2022



## Abstract

The post-COVID-19 condition or ‘long COVID’ is a clinical and scientific challenge for society. In this regard, patients after COVID-19 recovery show a vast range of sequelae including muscular, articular lesions, neurological, dermatological, and pulmonary issues. These clinical consequences are issues in the present and for the future. In this case, rehabilitation therapies based on photobiomodulation and combined therapies arise as excellent tools to solve it. Herein, we describe and discuss the perspectives on the use of light-based therapies such as photobiomodulation, photodynamic therapy and combined vacuum and laser therapy for rehabilitation of patients who present some sequelae of the COVID-19 infection. We did not intend to produce a comprehensive review; instead we highlight the most important and clinical protocols against these sequelae. Moreover, the principles and mechanism of action of each light-based technique proposed were reported and discussed.


**Keywords:** COVID-19, SARS-CoV-2, post-COVID-19, long COVID, sequelae, photobiomodulation, photodynamic therapy

(Some figures may appear in color only in the online journal)

phys. stat. sol. (a) 201, No. 13 (2004) / www.pss-rapid.com

**LETTERS:**

**Photobiomodulation therapy for treatment olfactory and taste dysfunction COVID-19-related: a case report**



Viviane Brocca de Souza 1,2,3 | Laís Tatiane Ferreira 1,2,3 | Marcela Seno-Fiorese\*2,3 | Vanessa Garcia 2,3 | Tigo Accolotto Rodrigues 2,3 | Antonio Eduardo de Aquino Junior 2,3 | Vanderlei Salvador Bagnato 2,3 | Vítor Hugo Perboca 2,3

ted Article

- 1 Central Paulista University Center—NICEP, São Carlos, SP, Brazil
- 2 Institute of Physics of São Carlos—University of São Paulo (USP), São Carlos, São Paulo, Brazil
- 3 Development and Training Center for Post-Covid-19 Patient Rehabilitation Technologies and Procedures (CTEPC-INDOVA), São Carlos, SP, Brazil

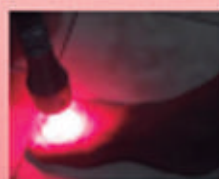
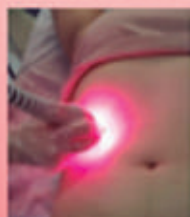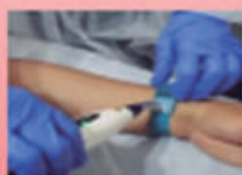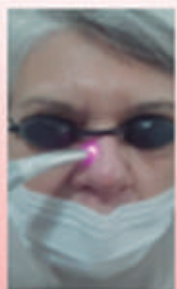
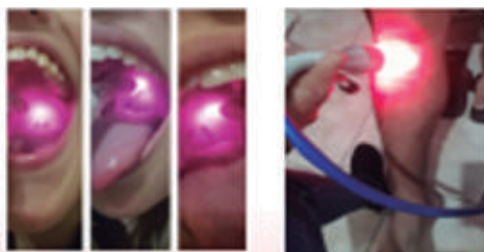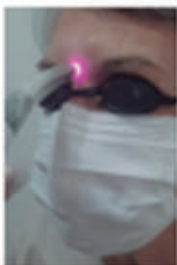**Correspondence**  
 Marcela Seno-Fiorese, 13568-095, Brazil  
 E-mail: m\_seno2004@ufscar.br

It is postulated that the inflammatory process resulting from SARS-CoV-2 infection is the main cause of smell and taste dysfunctions in patients. In view of this, photobiomodulation, due to its anti-inflammatory and antioxidant effects, may be a promising therapeutic modality to treat these disorders. In the present case report, we observed clinical improvement in the symptoms of anosmia and ageusia related to COVID-19 after treatment with photobiomodulation. Due to the inflammatory nature of COVID-19 and the anti-inflammatory effects, photobiomodulation antioxidants already proven in the literature make it a promising therapeutic modality, especially sequelae COVID-related, including olfactory (anosmia) and taste (ageusia) dysfunction. In the present case report, the patient's olfactory and gustatory functions were re-established after 10 treatment sessions with photobiomodulation.

**KEYWORDS**  
 SARS-CoV-2, Olfactory perception, Taste perception, Lasers, Low-level light therapy

# FOTOBIMODULAÇÃO E TERAPIAS COMBINADAS:

## PROCOLOS DE TRATAMENTO PARA AS SEQUELAS DA COVID-19



### AUTORES:

**Vanderlei S. Bagnato**

**Cristine Dozza**

**Elisandra M. Zanolin**

**Fernanda R. Paolillo**

**Kely Zampieri**

**Karen C. Laurenti**

**Karina J. O. Souza**

**Juliana S. A. Bruno**

**Marcia Seno-Flores**


**Maria C. C. Pinto**

**Patrícia E. Tamas**

**Liliane T. Belle**

**Rosane F. Z. Lixarelli**

**Vitor H. Panhoca**



A MELHOR TECNOLOGIA EM INOVAÇÃO EM EQUIPAMENTOS PARA A ÁREA DA SAÚDE



BRIGHT MAX QUATTRO



EMILIGHT



EVINCE



HEAD SPOT



LASER DUO



LASER ROLLER



LINCE



BRIGHT MAX WHITENING



NEW SKIN



O-LIGHT



OXY CLEAN



RECOVER



RECUPERO



SURFACE



TW SURGICAL



VACUUM LASER



VELUX



VÊNUS



A MMO é uma empresa especializada em micro e macro componentes ópticos que está há 24 anos no mercado de desenvolvimento de tecnologia e inovação e nosso portfólio conta com inúmeros equipamentos para diversas aplicações médicas como tratamento de câncer de pele e de colo uterino e odontológicas como fotopolimerizadores de alta potência, sistemas de clareamento dental fotoacelerado, laserterapia e terapia fotodinâmica, focos odontológicos e cirúrgicos e equipamentos para fisioterapia, fonoaudiologia, enfermagem, acupuntura, podologia, estética e veterinária.

Além disso, desenvolveu uma linha de equipamentos que emitem radiação ultravioleta C (UVC) para descontaminação de superfícies como objetos, utensílios pessoais, mobiliários, roupas, cortinas, tapetes, sapatos, hospitais, ambientes profissionais e domésticos. E um outro equipamento que descontamina o ar de ambientes fechados, promovendo a higienização através do sistema de ventilação, livre de ozônio e sem adição de produtos químicos que atuam como um excelente germicida destruindo moléculas estruturais que inativam os micro-organismos, auxiliando na prevenção e propagação de vírus e bactérias que permanecem suspensas no ar.

A MMO desenvolve tecnologia inovadora e está em constante evolução tornando o cenário cada vez mais promissor aos pacientes que tanto almejam a qualidade de vida.

Dra. Karen Cristina Laurenti  
Consultora Técnica Fisioterapia MMO



**EMBRAPII**  
Empresa Brasileira de Pesquisa  
e Inovação Industrial



**MMO**  
*tecnologia para a saúde*